

## در بیمار مبتلا به اسپوندیلیت آنکیلوزان جا انداختن شکستگی و دررفتگی C6/C7 با روش بسته، جان بیمار را نجات می‌دهد (گزارش یک بیمار)

### چکیده

شکستگی‌های ستون فقرات در بیماران اسپوندیلیت آنکیلوزان (Ankylosing Spondylitis) در مقایسه با بیماران معمولی به طور کلی چهار بار شایع‌تر است. شکستگی‌های ستون فقرات در این بیماران همراه با شیوع بالای ضایعات عصبی، و به خصوص نخاعی است. اکثر این شکستگی‌ها شامل گرفتاری هر سه کالوم ستون فقرات است که باعث ایجاد یک شکستگی ناپایدار می‌شود. متأسفانه تشخیص در اکثر موارد تاخیری است و یا اصلاً تشخیص داده نمی‌شود. درصد مرگ و میر هم در این شکستگی‌ها بالا است. در این گزارش موردی سیر درمان یک بیمار ۷۸ ساله که مبتلا به این بیماری بود بازگو شده است. این بیمار در ناحیه گردن دچار شکستگی شده بود که پس از مشکلات متعدد در نهایت با موفقیت درمان شد.

**واژگان کلیدی:** اسپوندیلیت آنکیلوزان، شکستگی‌های ستون فقرات، ستون فقرات گردنی، جاناندازی بسته شکستگی‌ها، آسیب‌های نخاعی

دریافت مقاله: ۶ ماه قبل از چاپ؛ مراحل اصلاح و بازنگری: ۳ بار؛ پذیرش مقاله: ۱ ماه قبل از چاپ

\*دکتر حسین مهدیان، \*\*دکتر لوئیجی آ. ناستو

### معرفی

شکستگی‌های ستون فقرات در بیماران اسپوندیلیت آنکیلوزان (Ankylosing Spondylitis) در مقایسه با بیماران معمولی به طور کلی چهار بار شایع‌تر است. شکستگی‌های ستون فقرات در این بیماران همراه با شیوع بالای ضایعات عصبی، به خصوص ضایعات نخاعی است. اکثر این شکستگی‌ها شامل گرفتاری هر سه کالوم ستون فقرات است و باعث ایجاد یک شکستگی ناپایدار می‌شود. متأسفانه تشخیص در اکثر موارد تاخیری است و یا اصلاً تشخیص داده نمی‌شود. درصد مرگ و میر در این شکستگی‌ها بالا و در حدود ۱۸ تا ۳۲ درصد در بررسی‌های متعدد گزارش شده است (۴۱).

بیمار هنگام مراجعه به بخش اورژانس از درد شدید گردن شکایت داشت و افزایش دفورمیتی کیفوزیس ناحیه گردن او مشاهده می‌شد. در معاینه بالینی، قسمت پایین ستون فقرات گردنی بیمار هنگام لمس دردناک بود ولی آزمایش‌های عصبی او کاملاً نرمال و طبیعی به نظر می‌رسید.

تصویرهای رادیوگرافی گردن و سی‌تی‌اسکن از ناحیه گردن بلافاصله پس از بستری شدن بیمار انجام گرفت. متأسفانه عکس‌های ساده به طور واضح محل شکستگی و دررفتگی را نشان نداد، ولی سی‌تی‌اسکن این ضایعه را به طور واضح در ناحیه C6/C7 که در عکس معمولی دیده نشده بود نشان می‌داد (شکل ۱).

\* جراح مشاور ستون فقرات، مرکز تحقیقات ستون فقرات و جراحی بیمارستان ملکه، بیمارستان دانشگاه ناتینگهام، ناتینگهام، انگلستان.  
\*\* جراح مشاور ستون فقرات، بیمارستان کودکان جنوا، جنوا، ایتالیا.

نویسنده مسئول:

دکتر حسین مهدیان

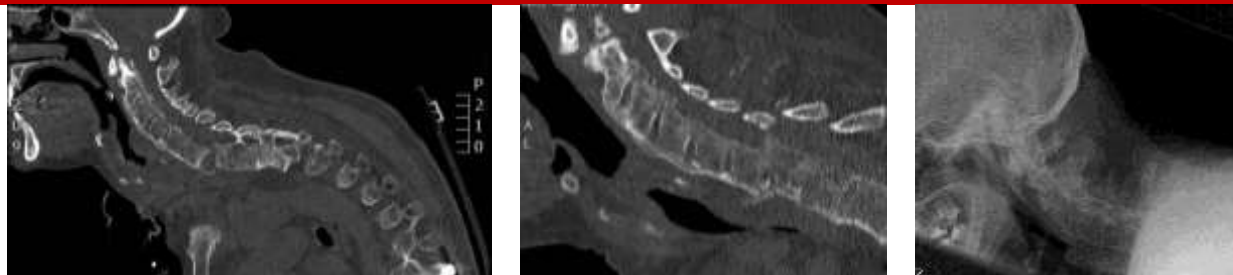
Email: mehdianspine@hotmail.com

### تاریخچه بیمار

بیمار مردی ۷۸ ساله بود که با تشخیص بیماری اسپوندیلیت آنکیلوزان در بخش اورژانس بیمارستان ما بستری شد. او در پی مصرف مقدار متوسط الکل زمین خورده و دچار شکستگی و دررفتگی گردن در ناحیه C6/C7 شده بود.

۱. بر حسب تعریف سازمان بهداشت و خدمات انسانی آمریکا، نوشیدن الکل، یک بار در روز برای زنان و دو بار در روز برای مردان، «متوسط» تعریف شده است. البته در تعریف دقیق‌تر، نوع مشروب مصرفی نیز قید شده است. همین سازمان آمریکایی مصرف الکل را با انواع خطرهای کوتاه‌مدت و بلندمدت تهدیدکننده سلامتی از جمله تصادفات وسایل نقلیه موتوری، خشونت، رفتارهای خطرناک جنسی، فشار خون بالا و سرطان‌های مختلف (برای مثال سرطان پستان) همراه دانسته است.

## شکل ۱- تصویرهای رادیوگرافی و سی‌تی‌اسکن از ستون فقرات و گردن بیمار



الف: عکس ساده نیمرخ گردنی را نشان می‌دهد که ناحیه شکستگی کاملاً غیرقابل رؤیت است.  
اب و پ: شکستگی ناحیه C6/C7 به طور واضح دیده می‌شود.

حرکاتی انجام می‌گیرد که ضمن آن هر نوع اختلال عصبی را به تیم جراحی خبر می‌دهد (شکل ۲).

جا انداختن شکستگی و دررفتگی C6/C7 بدین صورت انجام گرفت که اول کشش طولی در جهت دفورمیتی بیمار با دقت و به تدریج انجام شد، سپس، گردن بیمار را جراح به حالت اکستنشن هدایت کرد. در این موقع، از بیمار خواسته شد هر نوع علائم غیرطبیعی را که حس می‌کند اطلاع دهد. خوشبختانه بیمار همکاری لازم را انجام داد و این کار با جا افتادن کامل شکستگی و دررفتگی C6/C7 و اصلاح دفورمیتی کایفوزیس گردنی همراه بود. در موقع این مانور جراح سعی بسیار داشت که تراکشن و اکستنشن، در نهایت آرامی و بدون لغزش دست، با گرفتن هیلوی متصل به سر بیمار انجام گیرد. هنگامی که دفورمیتی اصلاح شد، هیلو به قسمت تنه بريس وصل شد و حالت تثبیت‌شدگی گردن در حالت نوترال را ایجاد کرد. در این هنگام به متخصصان بیهوشی و گوش و حلق و بینی اجازه داده شد که برای لوله‌گذاری ریوی سعی خود را بکنند. البته در تمام این مواقع بیمار به‌هوش، ولی قدری سدید بود و از داروهای ترانکیولیزرها استفاده شده بود.

به علت تورم شدید اپی‌گلوئیس که در پی لوله‌گذاری‌های قبلی در ریه دچار تورم شده بود، انجام این کار غیرممکن شد و لذا متخصصان مجبور به عمل تراکتوستومی شدند تا بتوانند جان بیمار را که از ناراحتی‌های شدید تنفسی رنج می‌برد نجات دهند. پس از تراکتوستومی، علائم تنفسی بیمار با سرعت قابل توجهی بهبود یافت. این باعث شد که

در شکل ۱ الف، عکس ساده نیمرخ گردن دیده می‌شود که ناحیه شکستگی کاملاً غیرقابل رؤیت است. این خود در تشخیص اولیه ایجاد اشکال کرده بود ولی سی‌تی‌اسکن (شکل‌های اب و پ)، شکستگی ناحیه C6/C7 را نشان داد که همراه با افزایش دفورمیتی گردنی بود. در پی آزمایش‌های بالینی، گردن بیمار در یک بريس ریجید قرار گرفت و بیمار برای انجام آزمایش‌های تکمیلی از بخش اورژانس به بخش عادی منتقل شد.

چند ساعت پس از بستری، علائم تنفسی بیمار شدت پیدا کرد به طوری که قادر به تنفس طبیعی نبود. در این موقع او را به بخش مراقبت‌های ویژه انتقال دادند. در آنجا به صورت اورژانس سعی در گذاشتن لوله تنفسی در ریه بیمار شد، اما به علت شدت دفورمیتی گردن این کار قابل انجام نبود. در حالی که مشکل تنفسی بیمار شدت بیشتری پیدا می‌کرد تصمیم به تراکتوستومی گرفته شد که این اقدام هم به علت دفورمیتی شدید کایفوزیس گردنی قابل انجام نبود. در این موقع از تیم ستون فقرات درخواست کمک شد و این تیم با بررسی‌های دقیق از بیمار متوجه شد که آزمایش‌های نورولوژیک در اندام‌های فوقانی و تحتانی بیمار طبیعی هستند ولی درد بیمار در ناحیه گردن شدیدتر و ناراحتی تنفسی بیمار افزایش زیادی پیدا کرده است. تیم ستون فقرات، فوراً یک هیلو به سر بیمار نصب کردند و تحت کنترل دقیق جراح مسئول، سعی شد ریداکشن شکستگی و اصلاح دفورمیتی انجام شود. به طور معمول این مانور در حالی که بیمار کاملاً به هوش و آگاه است با

خوشبختانه تغییرات غیرطبیعی در موقع عمل در کورد مونیوتورینگ مشاهده نشد و بیمار از نظر عصبی ثابت باقی ماند. بعد از جراحی، گردن بیمار به مدت ۴ هفته در یک بريس ريجيد قرار گرفت و بعد از آن به مدت ۲ هفته در بريس سافت گذاشته شد.

بعد از ۶ هفته بیمار از بیمارستان مرخص شد. پس از آن بیمار به طور مرتب در فواصل ۳، ۶، ۱۲ و ۲۴ هفته دیده شد. علائم عصبی بیمار بدون تغییر باقی ماند و او می‌توانست با گیت طبیعی راه برود. عکس‌های برگرفته شده در این ویزیت‌ها بسیار رضایت‌بخش بود و وضعیت وسایل کار گذاشته شده در گردن و تصحیح دفورمیتی بدون تغییر باقی مانده بود و فیوژن کامل هم دیده شد. بیمار به طور کلی بسیار خوشحال و از نتیجه درمان خود راضی بود، به خصوص اینکه دفورمیتی گردنی او در پی درمان شکستگی اصلاح شده بود و حالا او می‌توانست جلوی خود را بدون اشکال ببیند (شکل ۳ ب و پ).

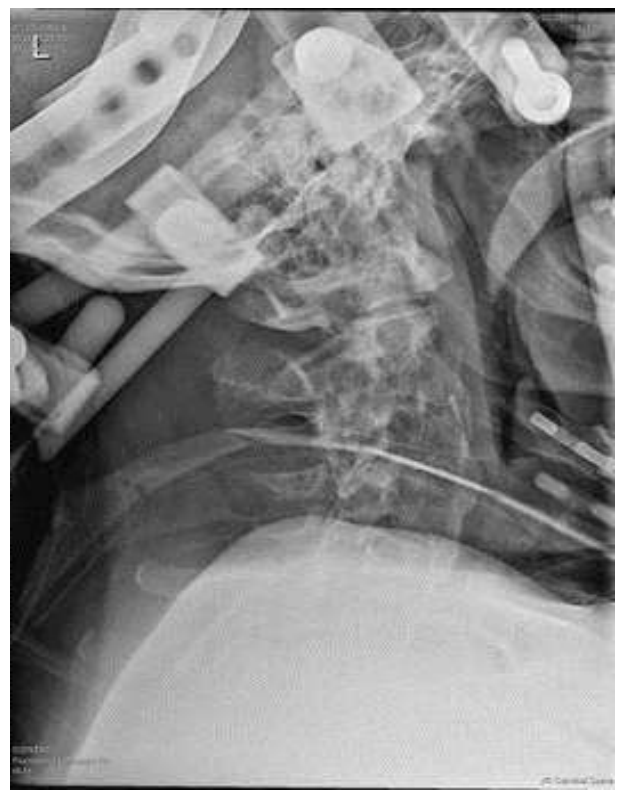### بحث و نتیجه‌گیری

این اولین گزارش عمل بسته موفقیت‌آمیز ریداکشن شکستگی و دررفتگی C6/C7 در یک بیمار مبتلا به آنکیلوزینک‌اسپوندیلایس است که نه تنها شکستگی بیمار درمان شده، بلکه دفورمیتی بیمار هم اصلاح شده است. بیماران مبتلا به آنکیلوزینک‌اسپوندیلایس بسیار مستعد شکستگی‌های ستون فقرات و آسیب‌های نخاعی در اثر تروما هستند<sup>(۴،۵)</sup>.

بی‌حرکتی اولیه ناحیه شکستگی در حالت دفورمیتی یکی از ضروریات است. رعایت این بی‌حرکتی سبب می‌شود از ایجاد ضایعات عصبی جانبی توسط درمانگران جلوگیری شود. به خصوص، هنگام نقل و انتقال بیمار بی‌حرکت نگه داشتن عضو شکسته باید رعایت شود. یک تیم شامل متخصصان مختلف باید هدایت درمان را به عهده بگیرند و این شامل بررسی وضع تنفسی و عصبی بیمار نیز می‌شود. یکی از شایع‌ترین علت‌های مرگ این بیماران چه در مرحله حاد و چه مزمن، اختلالات تنفسی مثل پنومونی ریوی است<sup>(۶،۷)</sup>.

بیمار مجدداً از اتاق عمل به بخش مراقبت‌های ویژه انتقال یابد. بعد از دو هفته که حال بیمار خیلی خوب شد تصمیم بر عمل جراحی و ثابت کردن گردن گرفته شد. عمل جراحی از پوستریور با فیکسیشن گردن از ناحیه C3 تا T5 با وسیله (رادوپیچ) انجام گرفت و به مقدار کافی از گرافت جهت فیوژن استفاده شد (شکل ۳ الف).

### شکل ۲ - جا افتادن کامل شکستگی و اصلاح دفورمیتی گردن در پی تراکشن را نشان می‌دهد

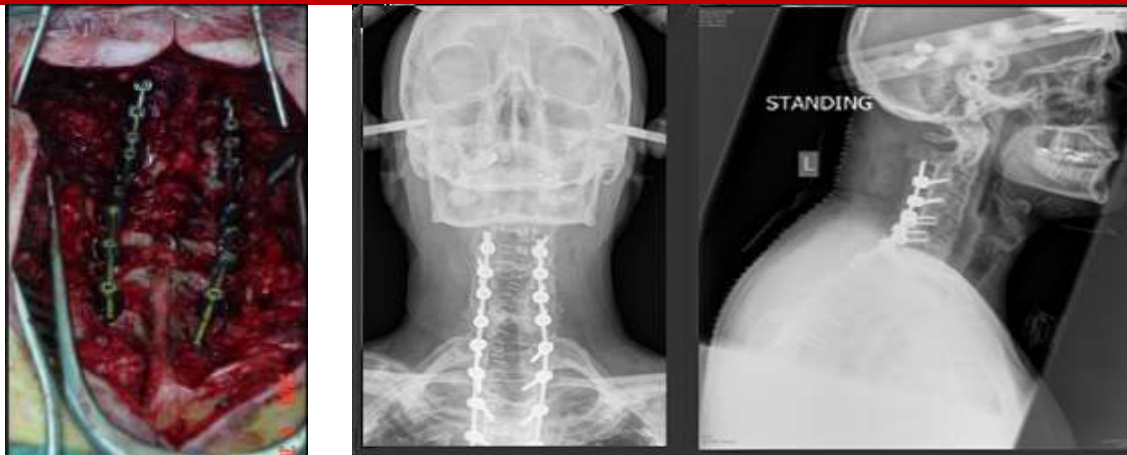

در شکل ۳ الف، عکس هنگام عمل نشان داد که فیکسیشن از ناحیه C3 تا T5 گسترش داده شده است. در شکل‌های ۳ ب و ۳ پ، عکس‌های بعد از عمل از گردن نشان داد دفورمیتی گردن کاملاً اصلاح شده و شکستگی جا افتاده است و تغییری در وضعیت فیکسیشن در جای خود دیده نمی‌شد.

در زمان جراحی از کورد مونیوتورینگ هم به صورت سوماتوسنسوری و موتور اوکپتنشیال<sup>۲</sup> استفاده شد.

2. SSEP & MEP: Spinal Somatosensory evoked Potential & Motor evoked potential.

شکل ۳ - تصویرهای هنگام عمل و پس از عمل



الف ۳

ب ۳

پ ۳

الف - عکس هنگام عمل نشان می‌دهد که فیکسیشن از ناحیه C3 تا T5 گسترش داده شده است.  
 ب و پ - عکس‌های بعد از عمل از گردن نشان می‌دهد که دفورمیتی گردن کاملاً اصلاح شده و شکستگی جا افتاده است و تغییری در وضعیت فیکسیشن در جای خود دیده نمی‌شود.

این نوع درمان باید در محیط آرام از نظر بیمار و تحت نظارت کامل جراح باتجربه ستون فقرات و آشنا با این روش انجام گیرد.

در موارد جابه‌جایی شدید شکستگی و دررفتگی ستون فقرات گردنی، گاهی لازم می‌شود برای اصلاح دفورمیتی و درمان شکستگی از یک تراکشن با وزن کم استفاده شود. در این گونه موارد، توصیه می‌کنیم ۵ پوند وزنه اولیه به سر بیمار وصل شود و هر روز یک پوند به آن اضافه شود تا این که اصلاح دفورمیتی و جا افتادن شکستگی در نهایت دقت و به تدریج انجام گیرد و آسیبی به بیمار وارد نشود. البته در تمام مدت تراکشن، هر دو ساعت یک بار باید آزمایش‌های عصبی انجام شود و هر روز یک بار عکس نیمرخ گردن تهیه شود تا اصلاح دفورمیتی و جا افتادن شکستگی رؤیت شود.

لازم به تذکر مجدد است که نیروی وارده اولیه باید در جهت دفورمیتی موجود، یعنی در حالت کایفوزیس گردن باشد و سپس به تدریج اکستنشن گردن با افزایش روزانه یک پوند ادامه یابد.

تراکشن زیاد با وزن بالا باعث بدتر شدن و دیسترکشن بیش از اندازه گردن می‌شود و علائم عصبی ایجاد خواهد کرد.

در این بیمار دفورمیتی شدید گردن که به صورت قرار گرفتن چانه روی سینه بود به طور موفقیت‌آمیز اصلاح شد. این اصلاح در ناحیه شکستگی و دررفتگی ناحیه C6/C7 با مانور خاصی انجام شد که شامل تراکشن آرام گردن از طریق هیلو در جهت دفورمیتی موجود و آوردن آرام و تدریجی گردن با اکستنشن بود. به این ترتیب دفورمیتی و شکستگی به حالت طبیعی برگشت. با انجام این مانور نه تنها دفورمیتی و شکستگی اصلاح شد، بلکه این امکان فراهم شد که تیم‌های کمکی شامل متخصصان بیهوشی و گوش و حلق و بینی بتوانند وضعیت مناسب جهت اصلاح تنفسی بیمار را با انجام تراکئوستومی برقرار کنند. البته این کار اول با لوله‌گذاری تنفسی شروع شد و در نهایت با تراکئوستومی خاتمه پیدا کرد. این کار باعث شد وضعیت تنفسی بیمار به حالت طبیعی باز گردد و جان بیمار نجات یابد.

توصیه ما این است که انجام چنین درمانی در این بیماران در حالی انجام گیرد که بیمار به هوش کامل باشد و بتواند مشکلات عصبی خود را به جراح گزارش کند. درضمن، وجود متخصصان بیهوشی و گوش و حلق و بینی و حضور تیم پشتیبان، انجام عمل‌های فوق را بسیار موفقیت‌آمیز و بی‌خطر می‌کند.

تنها باعث افزایش علائم عصبی می‌شود بلکه وضعیت لوله‌گذاری را مشکل‌تر خواهد کرد. در موارد خیلی شدید دفورمیتی، برای بیهوشی بیمار باید از تکنیک فیبروپتیک لوله‌گذاری استفاده کرد. درخاتمه تاکید می‌کنیم روش درمان ریداکشن بسته شکستگی‌های گردنی در این بیماران می‌تواند روش بسیار بی‌خطری باشد به این شرط که موارد بالا به طور دقیق مورد نظر قرار بگیرد.

همان‌طور که گفته شد، یک تیم متخصص شامل جراح ستون فقرات و متخصصان بیهوشی و گوش و حلق و بینی باید با یک برنامه مشخص همکاری کنند تا نتایج خوب حاصل شود.

تیم بیهوشی باید آگاه از مشکلات موجود مثل دفورمیتی کایفوزیس گردن و حالت ناپایدار آن باشد، زیرا هر کوشش در جهت هیپراکستنشن گردن در موقع لوله‌گذاری ریوی نه

### منابع

1. Hartmann S, Tschugg A, Wipplinger C, Thomé C. Analysis of the Literature on Cervical Spine Fractures in Ankylosing Spinal Disorders. *Global Spine J.* 2017 Aug; 7(5):469-481.
2. Mundwiler M, Siddique K, Dym J, et al. Complications of the spine in ankylosing spondylitis with a focus on deformity correction. *Neurosurg Focus.* 2008; 24:1-9.
3. Hajjalilo M, Ghorbanhaghjo A, Khabbazi A, Kolahi S, Rashtchizadeh N. Ankylosing spondylitis in iran; late diagnosis and its causes. *Iran Red Crescent Med J.* 2014 Apr; 16(4): e11798.
4. Brooks F, Rackham M, Williams B, Roy D, Lee YC, Selby M. Minimally invasive stabilization of the fractured ankylosed spine: a comparative case series study. *J Spine Surg.* 2018 Jun; 4(2):168-172.
5. Mathews M, Bolesta MJ. Treatment of spinal fractures in ankylosing spondylitis. *Orthopedics.* 2013 Sep; 36(9):e1203-8.
6. Heyde CE, Fakler JK, Hasenboehler E, Stahel PF, John T, Robinson Y, Tschoeke SK, Kayser R. Pitfalls and complications in the treatment of cervical spine fractures in patients with ankylosing spondylitis. *Patient Saf Surg.* 2008 Jun 6;2:15.
7. Vosse D, Feldtkeller E, Erlendsson J, et al. Clinical vertebral fractures in patients with ankylosing spondylitis. *J Rheumatol.* 2004; 31:1981-5.