

اثرات ژل رویال بر روند ترمیم استخوان در مدل حیوانی خرگوش: بررسی رادیولوژیک و هیستوپاتولوژیک

چکیده

پیش‌زمینه: امروزه در ارتوپدی به منظور آسان‌سازی التیام شکستگی‌ها و ترمیم کاستی‌های استخوانی از پیوندهای استخوانی استفاده می‌شود. در حال حاضر با توجه به مشکلاتی که پیوند استخوان خودی دارد، تمایل به استفاده از پیوندهای غیرخودی بیشتر شده است. این پیوندها از نظر مقدار برداشت محدودیت ندارند و حاوی سلول‌ها و مواد پروتئینی آسان‌ساز التیام استخوان هستند. ژل رویال «Royal jelly» ماده‌ای ژلاتینی سفیدرنگ است که از غدد فک پایینی و زیرحلقی زنبورها عسل کارگر تولید می‌شود. این ژل غذای اصلی ملکه زنبورها و دارای خواص آنتی‌باکتریال، آنتی‌اکسیدان، ضد تومور و ضدالتهاب است. در مطالعه حاضر، هدف ما ارزیابی خواص استخوان‌سازی ژل رویال در التیام کاستی و نقیصه استخوانی خرگوش است.

مواد و روش‌ها: در این مطالعه از ۱۰ خرگوش نیوزلندی سفید نر، با وزن تقریبی ۲ کیلوگرم استفاده شد. این مطالعه تجربی در دانشکده دامپزشکی دانشگاه شهرکرد، در آذرماه سال ۱۳۹۷ انجام گرفت. قطعه استخوانی از رادیوس به فرم طولی و به اندازه دو برابر عرض استخوان رادیوس برداشته و در ۵ مورد، همراه با پودر ژل رویال در محل نقیصه قرار داده شد و در ۵ مورد دیگر به عنوان گروه شاهد، بدون هیچ ماده‌ای گذاشته شد. بررسی‌های پرتونگاری در روزهای ۱۴، ۲۸ و ۴۲ از لحاظ میزان جوش خوردگی، فعالیت استخوان‌سازی و میزان بازسازی انجام شد و نتایج حاصله مورد تجزیه آماری قرار گرفت.

یافته‌ها و نتیجه‌گیری: نمونه‌های هیستوپاتولوژی نیز در روز ۴۲ پس از جراحی بررسی شدند. نتایج به دست آمده نشان دادند که از نظر رادیولوژیکی در روزهای ۱۴ و ۴۲ اختلاف‌ها معنی‌دار نبوده اند ($p > 0/05$) و فقط در روز ۲۸ دارای اختلاف معنی‌دار ($p = 0/01$) بوده‌است و ترمیم استخوان در گروه ژل رویال بهتر از گروه شاهد بوده است. در مقایسه هیستوپاتولوژی اختلاف معنی‌داری در دو گروه مشاهده نشد ($p > 0/05$).

واژگان کلیدی: ترمیم استخوان، ژل رویال، پیوندهای استخوانی، خرگوش

دریافت مقاله: ۵ ماه قبل از چاپ؛ مراحل اصلاح و بازنگری: ۱ بار؛ پذیرش مقاله: ۱ ماه قبل از چاپ

*مرضیه ابراهیمی دستگردی، **دکتر امین بیغم صادق، ***دکتر ایرج کریمی، ****دکتر فرزانه حسینی

مقدمه

امروزه در ارتوپدی دامپزشکی و انسانی برای آسان‌سازی التیام شکستگی‌ها، سرعت بخشیدن به اتصال مفصلی و ترمیم نقیصه‌های استخوانی از پیوند استخوان استفاده می‌شود. همچنین، پیوندهای استخوان خودی تازه، به عنوان یک معیار طلایی در مقایسه با سایر عوامل تحریک کننده استخوان‌سازی مطرح هستند. پیوند استخوان خودی (Autograft) علاوه بر داشتن مواد تسریع کننده التیام، حاوی سلول‌هایی است که واکنش‌های ایمنی را تحریک نمی‌کند و باعث انتقال بیماری‌های مسری نمی‌شود^(۱). در دام‌های کوچک برای جمع‌آوری استخوان خودی از ستیغ ایلئوم، سطح داخلی طرف بالای استخوان درشت‌نی و انتهای بالایی استخوان بازو استفاده می‌شود. در انسان هم از ستیغ ایلئوم استفاده می‌شود؛ ولی همین استفاده از استخوان خودی عوارضی مثل درد، عفونت، شکستگی، از دست دادن خون و افزایش مراحل جراحی را در پی دارد و نیز مقدار استخوان برداشت شده محدود است^(۲). در حال حاضر با توجه به مشکلاتی که پیوند استخوان خودی دارد، جراحان ارتوپدی در حال جستجو برای جایگزین بهتر و با عوارض و آسیب‌های کمتر هستند، تا از نظر مقدار برداشت محدودیت وجود نداشته باشد و حاوی سلول‌ها و مواد پروتئینی آسان‌ساز التیام استخوان باشد^(۳).

* فارغ التحصیل دامپزشک عمومی
** استاد بخش جراحی و رادیولوژی
دانشکده دامپزشکی دانشگاه شیراز،
شیراز؛ استاد بخش جراحی و
رادیولوژی دانشکده دامپزشکی،
دانشگاه شهرکرد، شهرکرد
*** دانشیار، بخش پاتولوژی
دانشگاه شهرکرد
**** دانشیار، بخش جراحی و
رادیولوژی دانشگاه شهرکرد

نویسنده مسئول:

دکتر امین بیغم صادق

کد پستی ۸۸۱۸۶۳۴۱۴۱

صندوق پستی ۱۱۵

Email:
dr.bigham@gmail.com

تهیه پودر ژل رویال:

برای انجام این مطالعه از پودر ژل رویال استفاده کردیم. به‌منظور تهیه پودر ژل رویال از روش خشکاندن انجمادی «freeze drying» استفاده کردیم. بدین منظور، میزان ۲۰ gr از ژل را به مدت ۴۸ ساعت در دستگاه خشک‌کن انجمادی «freeze dryer» قرار دادیم. پس از آن ژل رویال تبدیل به توده جامدی شد که آن را با استفاده از هاون به‌صورت پودر درآوردیم. ابتدا ۱۰ قطعه خرگوش از خانه حیوانات دانشکده دامپزشکی تهیه و داروی ضد انگل زیرپوستی تزریق شد و به مدت پانزده روز در محیط جدید و غذای استاندارد پلیت شده نگهداری شدند تا عادت کنند.

۱۰ قطعه خرگوش به دو گروه ۵ تایی تقسیم شدند. ۵ خرگوش به‌عنوان گروه کنترل در نظر گرفته شدند و در ۵ خرگوش دیگر در محل نقیصه پودر ژل رویال به میزان یک میلی‌گرم گرم کار گذاشته شد.

خرگوش‌ها با کتامین ۳۰ mg/kg و اسپرومازین ۰/۲ mg/kg با تزریق عضلانی بی‌هوش شدند و دست راست آن‌ها تراشیده و آماده برای جراحی شدند. برش پوست در سطح قدامی-داخلی بر روی استخوان رادیوس ایجاد شد و با کنار زدن بافت‌های نرم و عضلات، استخوان رادیوس در معرض دید قرار گرفت. قطعه‌ای از استخوان به‌اندازه دو برابر عرض آن (تقریباً ۱۰ میلی‌متر) برداشته شد و مواد پیوندی به ترتیبی که در بخش «مواد و روش کار» به آن اشاره شد در محل نقیصه کار گذاشته شد.

بعد از پیوند، عضلات بخیه شدند و پوست به شکل زیر جلدی و با نخ و یکریل دو صفر بخیه زده شد. بعد از اینکه خرگوش‌ها کاملاً از بیهوشی بر گشتند، در قفس بدون تثبیت خارجی رها شدند. تمامی خرگوش‌ها به مدت ۲ روز و روزانه یک‌بار پنی‌سیلین با دوز ۴۰/۰۰۰ واحد بین‌المللی و استرپتومایسین ۱۲ میلی‌گرم بر کیلوگرم تزریق عضلانی دریافت کردند.

هرروز خرگوش‌ها مورد مطالعه و مشاهده قرار گرفتند و از نحوه استفاده از دست، وزن گذاری اطلاع کسب شد. هرگونه زخم‌های موضعی، التهاب و یا عدم ترمیم مورد توجه قرار گرفت.

رادیوگراف‌ها از دست خرگوش‌ها بعد از عمل و در روزهای ۱۴، ۲۸، ۴۲ در نمای جانبی تهیه شدند. فاصله فیلم از منبع اشعه X حدود ۷۰ سانتی‌متر و دستگاه رادیوگرافی با ۴۵ کیلوولت (KV) و ۲۰ میلی‌آمپر بر ثانیه (mAs) تنظیم می‌شد. برای ارزیابی و درجه‌بندی رادیوگراف‌های تهیه شده از سیستم درجه‌بندی تغییر شکل یافته Sandhu و Lane استفاده شد (جدول ۱).

لاروهای زنبورعسل در سه روز ابتدای حیات خود از ژل رویال تغذیه می‌شوند. پس از آن، تنها ملکه است که تا پایان عمر از ژل رویال استفاده می‌کند. ژل رویال حاوی ترکیب‌های مهمی چون انواع پروتئین‌ها، قندها، اسیدهای آمینه آزاد، اسیدهای چرب، مواد معدنی و ویتامین‌ها است^(۴). تحقیقات زیادی خواص فراوان ضدالتهابی، ضدآلرژی، ضدانعقادی، ضدتوموری، ضدفشارخون و تحریک‌کننده سیستم ایمنی ژل رویال را به اثبات رسانده‌اند^(۷،۴). مصرف ژل رویال بیماری‌های وابسته به پیری از جمله سندرم پس از قاعدگی را برطرف می‌کند. همچنین، تحقیقات انجام شده در حیوانات آزمایشگاهی نشان داده است که ژل رویال سبب اتساع عروقی می‌گردد و می‌تواند سبب افزایش خون‌رسانی شود. این ماده می‌تواند سرعت رشد سلولی را افزایش دهد و تمایز سلولی را بهبود بخشد و در عین حال دارای فعالیت آنتی‌توموری باشد^(۸،۷،۵). از جمله اثر مصرف خوراکی آن در رت‌هایی که به صورت تجربی به دلیل بیرون آوردن تخمدان دچار پوکی استخوان شده بودند به‌صورت نسبی پوکی استخوان برطرف شده بود^(۱۰،۹) و در محیط کشت استخوان ساز (osteoblast) اثر مشابه استروژن از خود نشان داده است^(۱۳،۱۱). مطالعات اندکی بر روی اثر ژل رویال بر روی متابولیسم استخوان و فعالیت‌های سلولی وابسته به آن انجام شده است. در یک مطالعه در موش صحرایی، ژل رویال به شکل خوراکی استفاده شده و اثرات ترمیمی آن بر نقیصه استخوانی مجمله مورد بررسی قرار گرفته است^(۱۴)، یا در مطالعه دیگر اثرات ترکیب ژل رویال با کیتوزان در ترمیم نقیصه استخوانی مورد بررسی قرار گرفته بود^(۱۵). هدف از انجام مطالعه حاضر کاشت ژل رویال به شکل پودر در محل نقیصه استخوانی در مدل حیوانی خرگوش بود و از نظر سرعت استخوان‌سازی با ارزیابی رادیولوژیک و هیستوپاتولوژیک مورد بررسی قرار گرفت.

مواد و روش اجرا

مطالعه پژوهشی حاضر در بخش جراحی و رادیولوژی دانشکده دامپزشکی دانشگاه شهرکرد در پائیز ۱۳۹۷ صورت گرفت. این مطالعه در کمیته اخلاق دانشگاه مورد تأیید قرار گرفت و در طول مدت پژوهش تمام حقوق حیوانات رعایت شد و مطابق اصول کار با حیوانات، مصوبه شورای پژوهشی دانشکده به شماره ۱۷۰/۹۹۶ انجام شد.

ژل رویال به‌صورت طبیعی در کندوهای زنبورعسل توسط زنبورهای کارگر تولید می‌شود و می‌توان آن را از مراکز فروش محصولات زنبورعسل تهیه کرد.

نتایج

در این مطالعه در هیچ یک از خرگوش‌ها هیچ گونه عفونتی دیده نشد و سه روز پس از جراحی وزن‌گیری بر روی دست به حالت عادی خود بازگشت.

بر اساس مشاهدات عددی در ارزیابی رادیوگرافیک، در گروه کنترل تقریباً ۲۵٪ شکل‌گیری استخوان در هفته دوم پس از جراحی قابل مشاهده بود. در هفته چهارم نیز حدود ۵۰٪ و در هفته ششم تقریباً ۷۵٪ ترمیم دیده شد. از لحاظ جوش خوردگی نیز بیشترین میزان جوش خوردگی در هفته ششم مشاهده شد و در تعداد کمی در هفته ششم بازسازی نسبی صورت گرفته بود.

در گروه ژل رویال مشاهدات عددی نشان دادند که شکل‌گیری استخوان در هفته دوم تقریباً ۵۰٪ و در هفته چهارم و ششم به بیش از ۷۵٪ رسید. میزان جوش خوردگی و بازسازی نیز از هفته چهارم شروع شد و در هفته ششم به مراتب بهتر از گروه دیگر بود.

جدول ۲: نتایج رادیوگرافی (حداکثر-حداقل) میانه

روزهای پس از عمل	گروه کنترل	گروه ژل رویال	p ^a
۱۴	۲(۱-۴)	۴(۲-۷)	۰/۰۲۴
۲۸	۴(۲-۵)	۸(۵-۱۰) ^b	۰/۰۳۳
۴۲	۳(۲-۷)	۳(۲-۷)	۰/۱

a: Kruskal-Wallis non parametric ANOVA

b: p=0.01 (compared with group 2 by Mann-Whitney U test)

با انجام تست Kruskal-Wallis non parametric ANOVA بر روی مجموع اعداد حاصل از ارزیابی، بین گروه‌های کنترل و ژل رویال، در هفته ۲ و ۴ اختلاف معنی‌داری مشاهده شد ($p < 0.05$) و با تست تکمیلی Mann-Whitney U test اختلاف آماری در هفته چهارم بین گروه ژل رویال و گروه کنترل دیده شد که نشان داد ترمیم در گروه ژل رویال بهتر و بیشتر بوده است. در هفته ششم مشاهدات و اعداد به دست آمده نشان از ترمیم بهتر در گروه رویال داشت، اما از لحاظ آماری اختلاف معنی‌داری مشاهده نشد (جدول ۲، شکل ۱ و ۲).

۴۲ روز پس از جراحی نمونه‌های استخوانی خارج شدند و جهت ارزیابی هیستوپاتولوژیکی به آزمایشگاه ارجاع داده شدند. ارزیابی هیستوپاتولوژی به روش التیام استخوان ایمری انجام شد و

جدول ۱: نحوه ارزیابی و درجه‌بندی التیام در گراف‌های

رادیولوژی با استفاده از

سیستم تغییر شکل یافته sandhu و lane.

۴	تشکیل استخوان
۲	جوش خوردگی فوقانی
۲	جوش خوردگی تحتانی
۲	بازآرایی
۱۰	حداکثر امتیاز

بررسی هیستوپاتولوژیکی

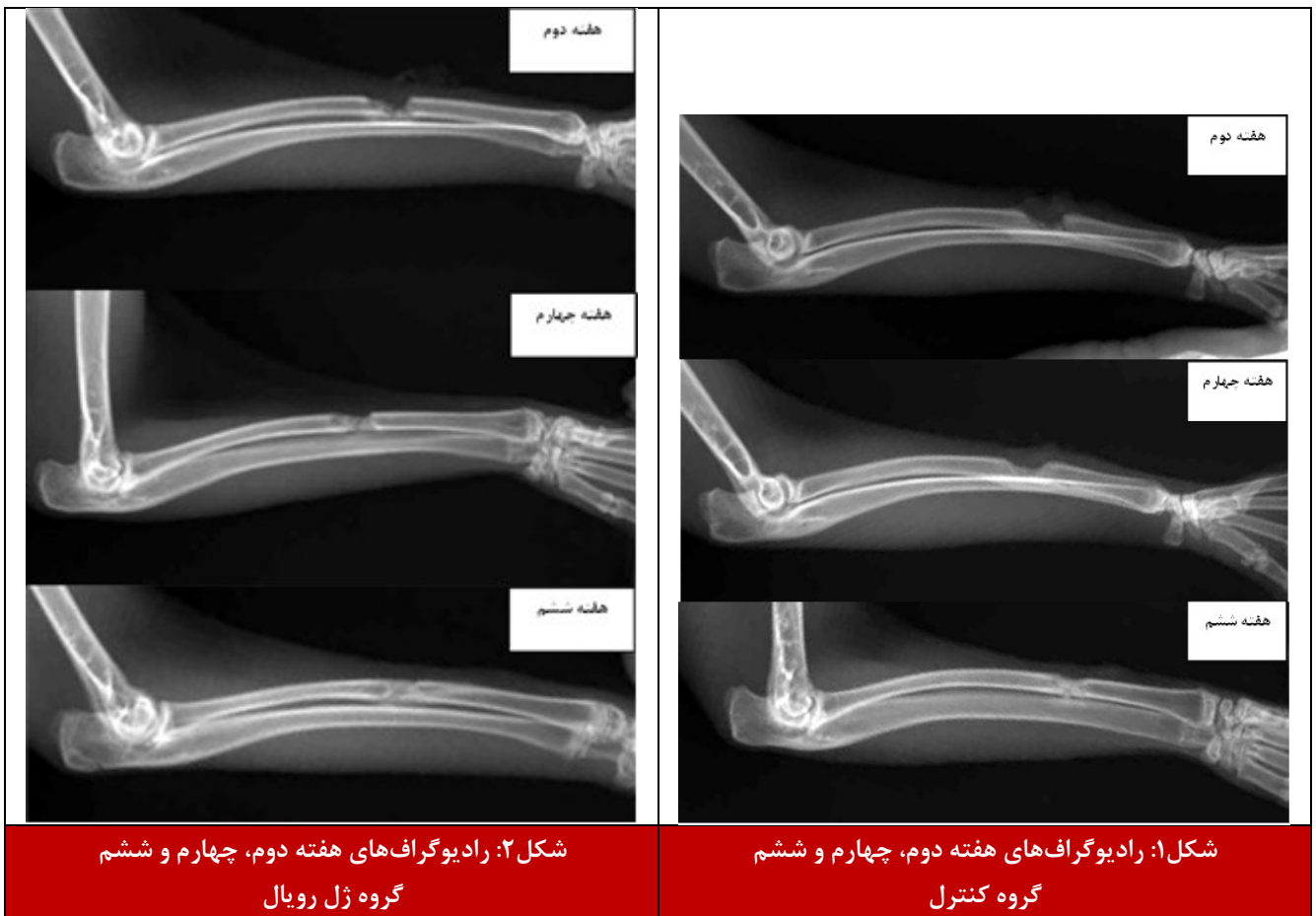
خرگوش‌ها ۶ هفته نگهداری شدند و به روش انسانی معدوم شدند. نمونه برداری برای بررسی هیستوپاتولوژیکی انجام گرفت. نمونه‌ها در فرمالین ۱۰٪ قرار داده شدند و در اسید فرمیک دیمینرال شده و در قالب‌های پارافینی قرار گرفتند. با برش ۵ میکرونی و رنگ آمیزی هماتوکسین-آئوزین لام هیستوپاتولوژی تهیه شد. در ارزیابی هیستوپاتولوژیکی از روش نمره‌دهی «scoring» التیام استخوان امری استفاده

شد. این سیستم درجه‌بندی، به این شرح است که وقتی، نقیصه خالی باشد امتیاز صفر، نقیصه تنها با بافت هم‌بند فیبروزه پر شده باشد امتیاز ۱، اگر ترکیب بافت فیبروزی و فیبروکارتیلیج با غلبه بافت فیبروزی باشد امتیاز ۲، ترکیب بافت فیبروزی و فیبروکارتیلیج با غلبه بافت فیبروکارتیلیج امتیاز ۳، فقط بافت فیبروکارتیلیج موجود باشد امتیاز ۴، بافت

فیبروکارتیلیج به همراه بافت استخوان باشد و غلبه با بافت فیبروکارتیلیج باشد امتیاز ۵، بافت فیبروکارتیلیج به همراه بافت استخوان باشد و غلبه با بافت استخوانی باشد امتیاز ۶ و امتیاز ۷ زمانی که در محل نقیصه فقط بافت استخوانی باشد، تعلق خواهد گرفت^(۱۶).

تجزیه و تحلیل آماری

داده‌های رادیوگرافیک و هیستوپاتولوژیکی با آزمون Kruskal-wallis Nonparametric مورد ارزیابی قرار گرفتند و زمانی که $p < 0.05$ شد، با تست تکمیلی Mann-Whitney U Test مقایسه شدند و زمانی که $p < 0.05$ شد معنی‌دار تلقی گردید. در آنالیز آماری از نرم افزار SPSS نسخه ۲۴ استفاده شد.



شکل ۲: رادیوگراف‌های هفته دوم، چهارم و هشتم گروه ژل رویال

شکل ۱: رادیوگراف‌های هفته دوم، چهارم و هشتم گروه کنترل

نیازی به تثبیت کننده خارجی یا داخلی نیست و در نتیجه روند التیام استخوان را بدون تأثیر تثبیت کننده می توان ارزیابی کرد. نقیصه در قسمت میانی استخوان رادیوس radius ایجاد شد و اندازه طول قطعه برداشته شده دو برابر عرض استخوان در آن محل بود تا فضای خالی مشخص و غیرمتصلی ایجاد شود^(۱۷).

Fujii و همکاران در سال ۱۹۹۰، به منظور بررسی اثر ژل رویال بر بهبود زخم‌های رت‌های دیابتی القاشده با استرپتوزوتوسین، به این نتیجه رسیدند که اگرچه ژل رویال خاصیت شبه‌انسولینی در موش‌های دیابتی استرپتوزوتوسین ندارد، اما با کاهش آگزودا و تشکیل کلاژن در بافت دانه‌ای، دارای اثرات ضدالتهابی است و دوره بهبود ضایعات پوستی را نیز کاهش می‌دهد^(۱۸).

Siavash و همکاران در سال ۲۰۱۳، با مطالعه بر روی زخم‌های پای بیماران دیابتیک، تحقیقی مشابه با کار Fujii و همکاران انجام داده و از ژل رویال ۵٪ به صورت مستقیم بر روی زخم‌ها استفاده کردند. اگرچه نتایج مطالعه آن‌ها از لحاظ آماری معنی‌دار تلقی نشد، اما نشان داد که استفاده از ژل رویال به صورت موضعی عارضه جانبی به همراه ندارد^(۱۹).

Mishima و همکاران در سال ۲۰۰۵، ثابت کردند که ژل

هرچند از لحاظ آماری اختلاف معنی داری مشاهده نشد، اما بر اساس مشاهدات، ترمیم استخوان در گروه ژل رویال به مراتب منظم‌تر، بهتر و به صورت وسیع‌تری رخ داده بود (جدول ۳، شکل ۳ و ۴).

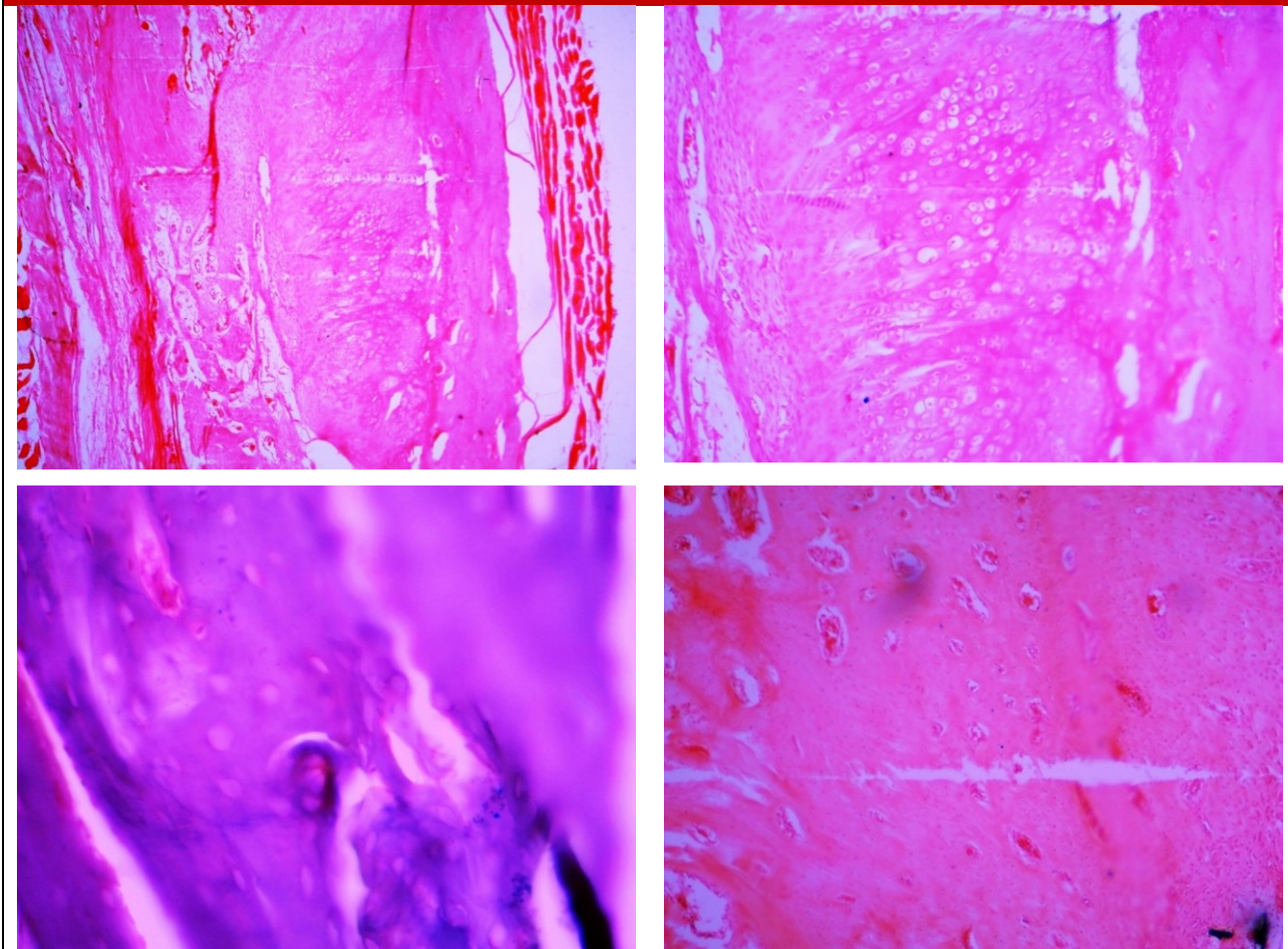
جدول ۳: نتایج هیستوپاتولوژی در فاصله‌های زمانی هفته دوم، چهارم و هشتم بعد از جراحی (حداکثر - حداقل) میانه

ارزیابی هیستوپاتولوژی بر اساس Emery	گروه کنترل		گروه ژل رویال
	۳(۲-۴)	۵(۳-۶)	۰/۱
a Kruskal-Wallis non parametric ANOVA			

بحث

در این مطالعه از پودر ژل رویال در مدل حیوانی خرگوش استفاده شد و استخوان انتخاب شده جهت انجام جراحی، استخوان ساعد بود، زیرا با برداشتن بخشی از استخوان زنده‌ترین، به دلیل اتصال بین زنده‌ترین و زنده‌ترین در خرگوش،

شکل ۳: عکس‌های گروه رویال - تشکیل woven bone (ساختار متخلخل و متشکل از سلول‌های پراکنده و رشته‌های نامنظم) و عروق‌زایی، نبود یا کمبود بافت فیبروزه



Ozan و همکاران در سال ۲۰۱۵، با مطالعه بر روی استخوان مکسیلاری رت ثابت کردند که ژل رویال نقش مؤثری در بهبود کیفیت بازسازی استخوان دارد^(۱۴).

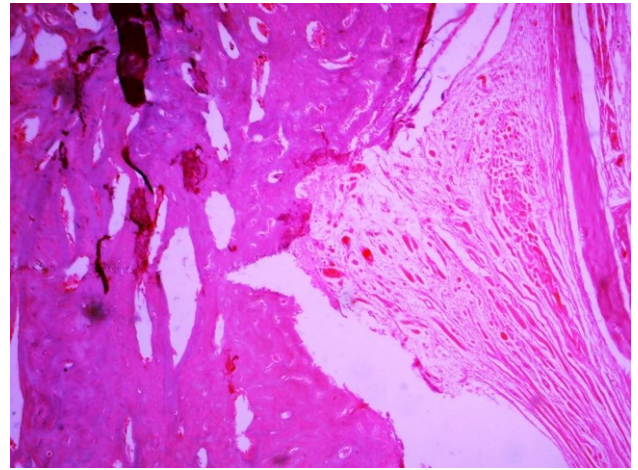
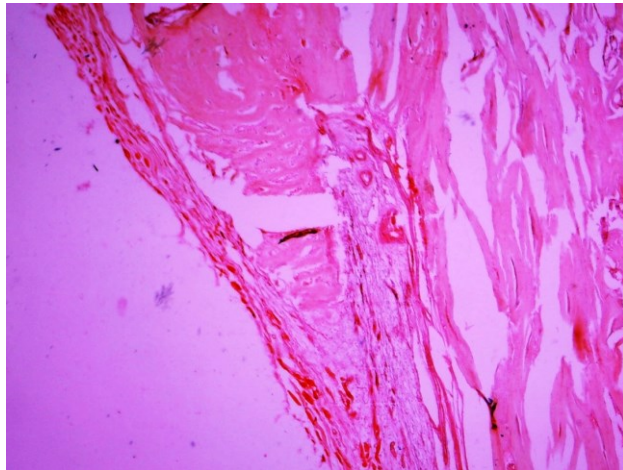
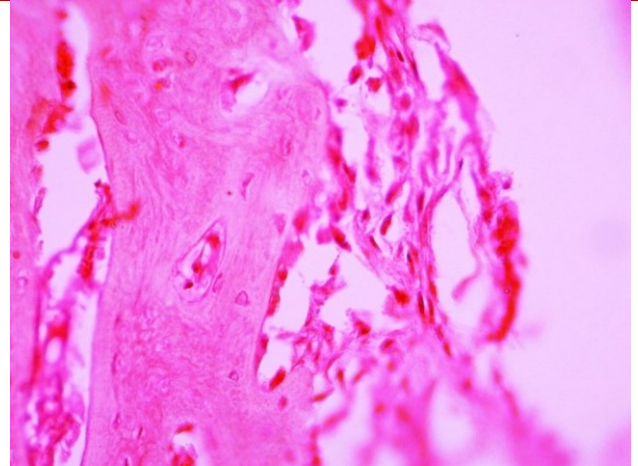
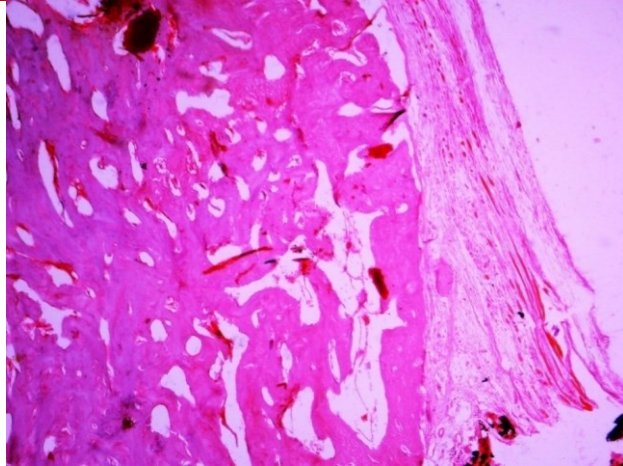
تحقیقات متنوعی نیز تأثیرات مطلوب ژل رویال بر ترمیم را با القای ساخت کلاژن به اثبات رسانیده است. Hye min park و همکاران در سال ۲۰۱۱، نشان دادند که ژل رویال با القای ساخت کلاژن می‌تواند پوست را در برابر اشعه UVB محافظت کند و همچنین در سال ۲۰۱۲، نیز با تحقیق بر روی رت ثابت کردند که ژل رویال با افزایش تولید کلاژن در موش‌های صحرایی دارای کمبود استروژن ناشی از برداشت تخمدان، از پیری پوست جلوگیری می‌کند^(۲۳ و ۲۴).

در مطالعه حاضر، اگرچه در نتایج آماری رادیوگراف‌ها، تنها در هفته چهارم پس از جراحی، اختلافات معنی‌دار تلقی شدند، اما بررسی عددی نشان می‌دهد که ترمیم در گروه ژل رویال سریع‌تر رخ داده و بازسازی بهتر بوده است. این تحقیق نشان داد که ژل رویال با دارا بودن فعالیت استروژنی و تأثیرات مطلوب در

رویال در تعامل با گیرنده‌های استروژنی، فعالیت استروژنیک دارد^(۱۱). تحقیقات Narita و همکاران در سال ۲۰۰۶، نشان داد با افزودن ژل رویال به غذای موش‌های ماده به مدت ۹ هفته، افزایش قابل توجهی در خاکستر تیبیای آن‌ها مشاهده شد. این مطالعه نشان داد که ژل رویال به صورت کامل یا برخی اجزای آن، می‌تواند با اثرگذاری بر روی استئوبلاست‌ها تولید کلاژن یک و فعالیت استخوان‌سازی را افزایش دهند^(۲۰).

Suzuki و همکاران در سال ۲۰۰۸ با بررسی اسیدهای چرب ژل رویال بر روی رت به این نتیجه دست یافتند که تجویز خوراکی ژل رویال در رت‌هایی که به دلیل اواریکتومی دچار استئوپروز شده بودند، به طور نسبی استئوپروز را برطرف کرده و اثرات استروژنیک از خود نشان می‌دهد^(۱۳). با این حال در تحقیقات اخیر Shimizu و همکاران در سال ۲۰۱۸، که بر روی رت‌های اواریکتومی شده انجام گرفته است، نتایج بیان شده به این صورت است که اگرچه ژل رویال از تخریب استخوان جلوگیری نمی‌کند اما باعث افزایش قدرت استخوان می‌شود^(۲۱).

شکل ۴: عکس‌های گروه شاهد - وجود مراکز فیبروزه در میان نقیصه، تشکیل غضروف به صورت پراکنده



هرچند در مطالعات آماری این اختلاف‌ها معنی‌دار تلقی نشدند. البته به دست آمدن این نتیجه دور از انتظار نبوده به دلیل اینکه پس از گذشت ۴۲ روز در گروه کنترل نیز ترمیم صورت گرفته است و این بررسی نتایج هیستوپاتولوژی را کمی مشکل می‌کند.

نتیجه‌گیری

این تحقیق اولین موردی است که در آن فقط از پودر ژل رویال به طور مستقیم در ترمیم استخوان استفاده شد و مشاهدات عددی و نتایج آماری به دست آمده نشان دادند که می‌توان از این ماده در نقایص استخوانی استفاده کرد و با توجه به تأثیر خوب این ماده در بازسازی استخوان، استفاده از این ماده همراه با گرافت‌های بسترساز می‌تواند نتایج مطلوب‌تری به همراه داشته باشد.

تضاد منافع:

تمامی نویسندگان تأیید می‌کنند که هیچگونه تضاد منافی در این مطالعه ندارند.

استخوان‌سازی^(۲۱) و همچنین با خواص ضدالتهابی از طریق اثر بر ماکروفاژهای فعال و مهار تولید سایتوکین‌های پیش‌التهابی در محل نقیصه^(۲۴)، روند ترمیم را به صورت مطلوب‌تری پیش می‌برد. به طور کلی بر اساس نتایج رادیولوژی و هیستوپاتولوژی، استخوان‌سازی در گروه کنترل به مراتب ضعیف‌تر از گروه ژل رویال بوده و محل نقیصه بیشتر با بافت فیبروزه و به ندرت غضروف، به جای بافت استخوانی، پر شده است. این نوع ترمیم نامطلوب استخوان در محل نقیصه و به دلیل عدم حضور فاکتورهای القاکننده ترمیم در گروه کنترل دور از انتظار نبود. در صورت نبود غضروف، محل نقیصه با فیبروز گرانوله ساخته شده توسط فیبروبلاست‌ها جایگزین می‌شود. این عدم پیوستگی در غضروف تشکیل شده در ناحیه و به وجود آمدن مراکز فیبروکارتیلاژی در بین قطعات شکسته مانع از التیام کامل شده^(۲۵) و باعث به وجود آمدن ساختاری سست می‌شوند. مشاهدات و بررسی‌های عددی نشان می‌دهند که بافت تشکیل‌شده در محل نقیصه گروه ژل رویال بیشتر فیبروکارتیلاژی، غضروف و در نواحی بافت استخوانی بوده

منابع

1. Markel MD. Bone grafts and bone substitutes. In: Nixon AJ, Eds. Equine fracture repair. Hoboken, New Jersey: John Wiley & Sons, Inc; 2020.
2. Sohn HS, Oh JK. Review of bone graft and bone substitutes with an emphasis on fracture surgeries. *Biomater Res*. 2019;23:9.
3. Bigham-Sadegh A, Oryan A. Basic concepts regarding fracture healing and the current options and future directions in managing bone fractures. *Int Wound J*. 2015;12:238-47.
4. Vučević D, Melliou E, Vasilijic S, Gasic S, Ivanovski P, Chinou I, et al. Fatty acids isolated from royal jelly modulate dendritic cell-mediated immune response in vitro. *Int Immunopharmacol*. 2007;7:1211-20.
5. Hattori N, Nomoto H, Fukumitsu H, Mishima S, Furukawa S. Royal jelly and its unique fatty acid, 10-hydroxy-trans-2-decenoic acid, promote neurogenesis by neural stem/progenitor cells in vitro. *Biomed Res*. 2007;28:261-6.
6. Munstedt K, Henschel M, Hauenschild A, von Georgi R. Royal jelly increases high density lipoprotein levels but in older patients only. *J Altern Complement Med*. 2009;15:329-30.
7. Zamami Y, Takatori S, Goda M, Koyama T, Iwatani Y, Jin X, et al. Royal jelly ameliorates insulin resistance in fructose-drinking rats. *Biol Pharm Bull*. 2008;31:2103-7.
8. Munstedt K, Bargello M, Hauenschild A. Royal jelly reduces the serum glucose levels in healthy subjects. *J Med Food*. 2009;12:1170-2.
9. Hidaka S, Okamoto Y, Uchiyama S, Nakatsuma A, Hashimoto K, Ohnishi ST, et al. Royal jelly prevents osteoporosis in rats: Beneficial effects in ovariectomy model and in bone tissue culture model. *Evid Based Complement Alternat Med*. 2006;3:339-48.
10. Kafadar IH, Guney A, Turk CY, Oner M, Silici S. Royal jelly and bee pollen decrease bone loss due to osteoporosis in an oophorectomized rat model. *Eklemler Hastalik Cerrahisi*. 2012;23:100-5.
11. Mishima S, Suzuki KM, Isohama Y, Kuratsu N, Araki Y, Inoue M, et al. Royal jelly has estrogenic effects in vitro and in vivo. *J Ethnopharmacol*. 2005;101:215-20.
12. Moutsatsou P, Papoutsis Z, Kassi E, Heldring N, Zhao C, Tsiapara A, et al. Fatty acids derived from royal jelly are modulators of estrogen receptor functions. *PLoS One*. 2010;5:e15594.
13. Suzuki KM, Isohama Y, Maruyama H, Yamada Y, Narita Y, Ohta S, et al. Estrogenic activities of fatty acids and a sterol isolated from royal jelly. *Evid Based Complement Alternat Med*. 2008;5:295-302.
14. Ozan F, Corekci B, Toptas O, Halicioğlu K, Irgin C, Yilmaz F, et al. Effect of Royal Jelly on new bone formation in rapid maxillary expansion in rats. *Med Oral Patol Oral Cir Bucal*. 2015;20:e651-6.
15. Meimandi-Parizi A, Oryan A, Bigham-Sadegh A, Sayahi E. Effects of chitosan scaffold along with royal jelly or bee venom in regeneration of critical sized radial bone defect in rat. *Iran J Vet Res*. 2018;19:246-54.
16. Shafiei-Sarvestani Z, Oryan A, Meimandi-Parizi A, Bigham-Sadegh A. Histological, biomechanical and radiological evaluation of bone repair with human platelet rich plasma in rabbit model. *Zahedan Journal of Research in Medical Sciences*. 2015;17(2):1-6.
17. Bolander ME, Balian G. The use of demineralized bone matrix in the repair of segmental defects. Augmentation with extracted matrix proteins and a comparison with autologous grafts. *J Bone Joint Surg Am*. 1986;68:1264-74.
18. Fujii A, Kobayashi S, Kuboyama N, Furukawa Y, Kaneko Y, Ishihama S, et al. Augmentation of wound healing by royal jelly (RJ) in streptozotocin-diabetic rats. *Jpn J Pharmacol*. 1990;53:331-7.
19. Siavash M, Shokri S, Haghghi S, Shahtalebi MA, Farajzadehgan Z. The efficacy of topical royal jelly on healing of diabetic foot ulcers: a double-blind placebo-controlled clinical trial. *Int Wound J*. 2015;12:137-42.
20. Narita Y, Nomura J, Ohta S, Inoh Y, Suzuki KM, Araki Y, et al. Royal jelly stimulates bone formation: Physiologic and nutrigenomic studies with mice and cell lines. *Biosci Biotechnol Biochem*. 2006;70:2508-14.
21. Shimizu S, Matsushita H, Minami A, Kanazawa H, Suzuki T, Watanabe K, et al. Royal jelly does not prevent bone loss but improves bone strength in ovariectomized rats. *Climacteric*. 2018;21:601-6.
22. Park HM, Cho MH, Cho Y, Kim SY. Royal jelly increases collagen production in rat skin after ovariectomy. *J Med Food*. 2012;15:568-75.
23. Park HM, Hwang E, Lee KG, Han SM, Cho Y, Kim SY. Royal jelly protects against ultraviolet B-induced photoaging in human skin fibroblasts via enhancing collagen production. *J Med Food*. 2011;14:899-906.
24. Kohno K, Okamoto I, Sano O, Arai N, Iwaki K, Ikeda M, et al. Royal jelly inhibits the production of proinflammatory cytokines by activated macrophages. *Biosci Biotechnol Biochem*. 2004;68:138-45.
25. Oryan A, Bigham-Sadegh A, Abbasi-Teshnizi F. Effects of osteogenic medium on healing of the experimental critical bone defect in a rabbit model. *Bone*. 2014;63:53-60.