

## ارزیابی رادیولوژیک و هیستوپاتولوژیک اثر ترمیمی پودر استخوان ماهی و پلاکت لیوفیلیزه انسانی در نقص استخوانی ایجاد شده در خرگوش نر

### چکیده

**پیش‌زمینه:** تسریع التیام استخوان، یکی از چالش‌برانگیزترین مسائل مطرح در علم ارتوپدی است. از این رو مطالعه حاضر، با هدف بررسی روند التیام استخوان با کاربرد پودر استخوان ماهی و پلاکت لیوفیلیزه (آماده‌شده با روشی نوین) روی مدل حیوانی خرگوش طراحی شد. **مواد و روش‌ها:** این مطالعه پژوهشی، در بهار و تابستان سال ۱۳۹۸، در دانشگاه شهرکرد، روی ۲۰ خرگوش نر نیوزلندی سفید یک‌ساله انجام شد. خرگوش‌ها در ۴ گروه «کنترل»، «پودر استخوان ماهی»، «پلاکت لیوفیلیزه» و «ترکیب» توزیع شده بودند. بعد از برش پوست و نمایان‌سازی استخوان زنده‌ترین، قطعه‌ای استخوان به طول ۱ سانتی‌متر برداشته شد. در گروه کنترل، بدون جاگذاری و در سایر گروه‌ها با جاگذاری مواد پیوندی یادشده پر شد و عضلات و پوست بخیه شدند. در روزهای ۱۴، ۲۸، ۴۲ و ۵۶، از خرگوش‌ها عکس‌های رادیولوژی گرفته شد تا از نظر تشکیل استخوان، جوش خوردگی استخوان و بازآرایی کالوس مورد ارزیابی قرار گیرند. روز ۵۶، خرگوش‌ها جهت تهیه مقاطع هیستوپاتولوژی آسان‌کشی شدند.

**یافته‌ها:** در ارزیابی رادیوگرافی روز ۵۶، گروه پلاکت لیوفیلیزه نسبت به سایر گروه‌ها برتری قابل توجهی از خود نشان داد. سطح معنی‌داری از ارزش  $p$ ، بین گروه پلاکت لیوفیلیزه و گروه‌های کنترل، پودر استخوان و ترکیبی وجود داشت که به ترتیب  $p=0.02$ ،  $p=0.007$  و  $p=0.005$  بود. مقاطع هیستوپاتولوژی نشان‌گر برتری معنی‌دار گروه‌های درمان نسبت به گروه کنترل بودند. بین «گروه کنترل و گروه پودر استخوان ماهی»، «گروه کنترل و گروه پلاکت لیوفیلیزه» و «گروه کنترل و گروه ترکیب پودر استخوان ماهی و پلاکت لیوفیلیزه» اختلاف معنی‌داری، به ترتیب  $p=0.01$ ،  $p=0.03$  و  $p=0.01$  مشاهده شد. هیچ‌گونه علائمی مبنی بر رد شدن پیوند در گروه‌ها مشاهده نشد. **نتیجه‌گیری:** این مطالعه نشان می‌دهد استفاده از پلاکت لیوفیلیزه می‌تواند مراحل التیام استخوان را در خرگوش تسریع کند و این ماده دارای پتانسیل استفاده در طب انسانی است.

**واژه‌های کلیدی:** ارتوپدی، التیام استخوان، بیومتریال، زونگرافت، پلاکت لیوفیلیزه، پودر استخوان ماهی.

دریافت مقاله: ۵ ماه قبل از چاپ؛ مراحل اصلاح و بازنگری: ۱ بار؛ پذیرش مقاله: ۱ ماه قبل از چاپ

\*ایمان حفار، \*\*دکتر امین بیغم صادق، \*\*\*دکتر امین نعمت‌اللهی، \*\*\*\*دکتر ایرج کریمی، \*سعید لطفی

### مقدمه

التیام استخوان یک از چالش‌برانگیزترین موضوعاتی است که ذهن بشر را از دیرباز تاکنون به خود مشغول کرده است. بر پایه‌ی روش‌های کاوش‌شده در مصر باستان، که توسط ادوین اسمیت ترجمه شده، به جراحاتی نظیر دررفتگی‌های مهره‌های گردنی، شکستگی‌های جمجمه و شکستگی‌های چندگانه (compound) اشاره شده است<sup>(۱)</sup>. همچنین در مومیایی‌های یافت‌شده از مقبره‌های مصر باستان، بست‌های خام ساخته شده از تخته‌های چوبی و بندهای پارچه‌ای یافت شده‌اند که نشانگر برخی از ابتدایی‌ترین عمل‌های ارتوپدی است<sup>(۲)</sup>. در عصر حاضر نیز، پس از گذشت چند هزار سال، دانشمندان در پی یافتن ماده و روش‌هایی هستند که تسریع‌دهنده مراحل التیام استخوان باشد.

اگرچه رفاه و آسایش انسان با پیشرفت صنعت و فناوری رو به فزونی نهاده است ولی این ادوات رفاهی سبب بروز عوارضی هم شده‌اند. برای مثال، عارضه‌ای مانند شکستگی، با گسترش حمل‌ونقل موتوری افزایش یافته است. شکستگی استخوان یکی از آسیب‌های شایع سیستم عضلانی - اسکلتی است و سبب تحمیل هزینه‌های درمانی بر شرکت‌های بیمه، دولت و حتی فرد مصدوم می‌شود از طرف دیگر، سبب ناتوانی‌های فیزیکی فردی می‌شود و حتی می‌تواند در طول دوره درمان، سبب آزدگی‌های روحی و روانی برای فرد و خانواده‌اش شود<sup>(۳،۴)</sup>. دیگر اختلالات سیستم عضلانی اسکلتی شامل: تروما، تومور، استیاتیس<sup>۱</sup>

\* دانشجوی دکترای حرفه‌ای دامپزشکی، دانشکده دامپزشکی، دانشگاه شهرکرد، شهرکرد.  
\*\* استاد بخش جراحی و رادیولوژی دانشکده دامپزشکی دانشگاه شیراز و استاد، بخش جراحی و رادیولوژی، دانشکده دامپزشکی، دانشگاه شهرکرد، شهرکرد.  
\*\*\* دانشیار، بخش بهداشت و کنترل کیفی مواد غذایی، دانشکده دامپزشکی، دانشگاه شهرکرد، شهرکرد.  
\*\*\*\* دانشیار، بخش پاتولوژی، دانشکده دامپزشکی، دانشگاه شهرکرد، شهرکرد.  
نویسنده مسئول:  
پروفسور امین بیغم صادق

Email:  
dr.bigham@gmail.com

مشابهی با بافت انسان را نشان می‌دهد. بنابراین جایگزینی نقیصه بافتی توسط بدن میزبان را با فراهم‌آوری ساختار حمایتی ایجاد می‌کند (۱۴،۱۳).

اسکلت ماهی استخوانی یا غضروفی است. اسکلت استخوانی ماهی حاوی کلژن تیپ ۱، پروتئین‌های غیر کلژنی و فاکتورهای رشد القاگر ساخت استخوان است و می‌تواند به عنوان یک زئوگرافت ارزان و در دسترس، در التیام شکستگی‌ها مورد استفاده قرار گیرد (۱۰).

استخوان پستانداران از چهار نوع سلول اصلی تشکیل شده است که عبارتند از: استئوبلاست‌ها، استئوسیت‌ها، استئوکلاست‌ها و سلول‌های آستر استخوانی (۱۵). یکی از عملکردهای استخوان‌ها، فراهم‌آوری ساختاری مکانیکی است که اندام‌های موجود در حفره سینه‌ای و بطنی را از آسیب‌ها مصون می‌دارد. همچنین، استخوان‌ها نقشی اساسی در ساخت سلول‌های خونی و متابولیسم یون‌ها دارند (۸). دو هورمون پاراتیروئید و کلسی‌تونین با عملکردی مخالف یکدیگر به عنوان هورمون‌های اصلی تنظیم‌کننده متابولیسم کلسیم مطرح هستند. برای مثال با کمبود کلسیم انتظار می‌رود که ترشح هورمون پاراتیروئید افزایش پیدا کند و سبب افزایش فعالیت استئوکلاست‌ها و کاهش فعالیت استئوبلاست‌ها شود، که در نهایت، جذب استخوان صورت می‌پذیرد و سطح کلسیم خون را به حد طبیعی می‌رساند. این هورمون‌ها در دفع کلسیم، فسفات و سدیم از طریق ادرار نیز مؤثر اند (۱۶).

آب موجود در اطراف ماهی، منبع نامحدودی از کلسیم است و آنها می‌توانند کلسیم موجود در آب را بر خلاف مهره‌داران زمینی به طور مستقیم جذب کنند. بنابراین در صورتی که جیره غذایی ماهیان، حاوی مقادیر محدودی از کلسیم باشد، این جانوران می‌توانند رشد طبیعی خود را بدون هیچ‌گونه اختلالی در استخوان، ادامه دهند.

ماهیان پیوسته‌استخوان<sup>۶</sup> مانند سالمون و تیلاپیا از ماهیان درست‌استخوان<sup>۷</sup> تکامل یافته‌تر هستند و واجد استخوان منحصر به فردی تحت عنوان «اسلولار بون<sup>۸</sup>» هستند که ساختار آنها فاقد استئوسیت است و به همین دلیل این نوع استخوان سبب حداقل واکنش ایمنی در محل پیوند می‌شود و پیوند پس‌زده نخواهد شد. دانشمندان در قبل، این نوع استخوان را از دیدگاه متابولیسمی مرده می‌پنداشتند اما تحقیقات اخیر حاکی از نقش

شکستگی‌های دیر جوش خورده و جوش نخورده، استئوکتومی‌ها<sup>۲</sup> و ثبات مفاصل است که سبب بر جای گذاشتن نقایص بزرگ استخوانی می‌شود (۵).

دانشمندان برای حل چنین مشکلاتی، رویکردهایی شامل اتوگرافت‌ها، آلوگرافت‌ها، جایگزین‌های پیوند استخوان و زئوگرافت‌ها<sup>۶</sup> را پیشنهاد داده‌اند.

استاندارد طلایی پیوند استخوان، استفاده از استخوان خودی به دلیل دارا بودن خاصیت‌های ذاتی هدایت استخوانی<sup>۲</sup>، استخوان‌سازی<sup>۴</sup> و القای استخوانی<sup>۵</sup> است. ولی برداشت استخوان سبب بروز عوارضی برای بیمار و محل برداشت می‌شود (۷،۸). محل برداشت استخوان جهت پیوند اتوگرافت ستیغ ایلئوم، انتهای فوقانی استخوان‌های بازو و درشت‌نی است که نیازمند جراحی اضافی است و سبب افزایش احتمال درد، عفونت، شکستگی و از دست دادن خون می‌شود. همچنین، مقدار بافت برداشت‌شده محدودیت دارد (۶).

دسترسی به آلوگرافت‌ها آسان‌تر است و از لحاظ مقدار بافت برداشت‌شده، نگرانی خاصی وجود ندارد ولی عمده نگرانی‌ها در مورد افزایش احتمال ابتلا به بیماری‌های مسری است.

از جایگزین‌های پیوند استخوان می‌توان به فلزات (مانند: پلاتین و تیتانیوم) و پلی‌مرها (مانند: پلی‌اتیلن و پلی‌متیل-متاکریلات) اشاره کرد. این‌ها بیش‌تر به عنوان یک جایگزین بافتی مطرح‌اند تا عامل نوسازی بافتی<sup>۹</sup>.

زئوگرافت عبارت است از انتقال مایعات، سلول‌ها، بافت‌ها یا اندام‌ها از یک گونه به گونه‌ای دیگر، مانند انتقال پوست از ماهی به اسب<sup>۱۰</sup>.

به علت محدودیت در دسترسی و خطر انتقال بیماری‌های مسری مرتبط با آلوگرافت‌ها و عدم اطمینان از یکپارچگی و تجزیه‌پذیری کامپوزیت‌های سنتزی، زئوگرافت‌ها به عنوان گزینه‌ای جذاب برای کاربرد در آسیب‌های ارتوپدی مطرح شده‌اند. به طور کلی به دلیل کمیابی و هزینه‌ها، پیوندهای زئوگرافت نسبت به آلوگرافت‌ها گزینه‌های مناسب‌تری هستند (۱۱،۱۲).

زئوگرافت‌ها به عنوان یک داربست بیولوژیک، حاوی ماتریکس خارج سلولی هستند. در ساختار آنها لامینین، کلژن، الاستین و فیبرونکتین وجود دارد و خصوصیات شیمیایی و مکانیکی

6. Teleost

7. Holostei

8. Acellular bone

2. Osteotomies

3. Osteoconductivity

4. Osteogenicity

5. Osteoinductivity

این استخوان در متابولیسم کلسیم است و هم‌اکنون، به عنوان یک بافت زنده در نظر گرفته می‌شود<sup>(۱۰)</sup>.

پلاکت‌های خون، عناصری بدون هسته و کوچک هستند که طول عمری محدود (۱۰ روز) دارند و با قطعه‌قطعه شدن مگاکاریوسیت‌های موجود در مغز استخوان تشکیل می‌شوند. یکی از اثرات عمده این پلاکت‌ها ترمیم رگ‌های خونی است که این عملکرد به خوبی در بیماران خون‌تراوی (هموفیلی) و حتی در کاربردهای موضعی بر بافت‌های آسیب دیده مورد مطالعه قرار گرفته است. دانشمندان این اثر ترمیمی پلاکت بر عروق خونی را مرتبط با مؤلفه‌های گرانولار پلاکت که در فاکتورهای التیامی غنی هستند، می‌دانند<sup>(۱۷)</sup>.

در مواد ترش‌حی پلاکت تا به امروز بیش از ۳۰۰ مولکول تشخیص داده شده‌اند. گرانول‌های متراکم غالباً شامل مولکول‌های کوچک نظیر سروتونین، ADP و پلی فسفات‌ها است. آلفاگرانول‌ها شامل مجموعه‌ای از پروتئین‌ها هستند که بخش اعظم ترشحات پلاکت را تشکیل می‌دهند. اینها، شامل فاکتورهای خونی (نظیر فاکتور V، VWF و فیبرینوژن)، فاکتورهای مؤثر در رگ‌زایی (مانند آنژیوپوئین و VEGF)، فاکتورهای ضد رگ‌زایی (مانند آنژیواستاتین و PF4)، فاکتورهای رشد (مانند PDGF، bFGF و SDF1 $\alpha$ )، پروتئازها (نظیر MMP2 و MMP9) و فاکتورهای نکروزدهنده (مانند TNF  $\beta$  و TNF $\alpha$ ) می‌باشند<sup>(۱۸)</sup>. مسئول ساخت پروتئین‌ها ام‌آر‌ان‌هایی هستند که با منشأ سیتوپلاسم مگاکاریوسیتی در پلاکت باقی‌مانده‌اند<sup>(۱۹)</sup>. بنابراین پلاکت‌ها منبع پروتئین‌های فعال بیولوژیکی مانند فاکتورهای رشد تسریع‌کننده التیام صدمات هستند و می‌توان از آنها در جهت تسریع التیام نقایص استخوانی بهره جست.

پلاکت را می‌توان به انواع گوناگون فرآورده‌های پلاکتی نظیر پلاکت فرزیس، پلاکت شسته‌شده، پلاکت منجمدشده، پلاکت نگهداری‌شده در سرما، میکروپارتیکل‌های مشتق شده از پلاکت، پلاکت‌های تحت اثر مواد شیمیایی، پلاسمای غنی از پلاکت (PRP) و پلاکت‌های لیوفیلیزه تبدیل کرد<sup>(۲۰)</sup>.

در برخی از مطالعات، محققان با ترکیب PRP به عنوان محرک استخوان‌ساز که سرشار از عواملی نظیر TGF- $\beta$ ، VEGF، PDGF، IGF، TGF- $\beta$ 2، b1 است، با سایر مواد، نظیر مرجان خلیج فارس موفق به افزایش ساخت بافت استخوانی شدند درحالی‌که برخی تحقیقات دیگر نتایج متناقضی را نشان دادند<sup>(۲۱،۲۲)</sup>.

جهت انجام مطالعات ارتوپدی، مانند سایر مطالعات، می‌توان از گونه‌های متفاوتی از حیوانات استفاده کرد؛ اگرچه بیوشیمی، بیومکانیک و آناتومی استخوان‌های طبیعی و پروسه التیام آنها تفاوت‌های «بین‌گونه‌ای» و «درون‌گونه‌ای» دارد که لزوماً منعکس‌کننده روند التیام استخوان در انسان نیست. برای مثال، گوسفند، استخوانی اسفنجی و متراکم دارد و تحت بازآرایی با سرعتی مشابه با بافت انسان قرار می‌گیرد، ولی دارای بافت استخوانی پلکسی‌فرم<sup>۹</sup> (شبهه به بافت استخوانی درهم بافته<sup>۱۰</sup> است و دارای کانال‌های هاورس کمتری می‌باشد. این تفاوت همچنین در ترکیب استخوان وجود دارد و این استخوان پلکسی‌فرم به ندرت در انسان دیده می‌شود. استخوان سگ، از نظر ترکیب، بازآرایی و معماری شبیه بافت استخوان انسان است اما استخوان سگ ترکیبی از استخوان ورقه‌ای<sup>۱۱</sup> و پلکسی‌فرم است و فرآیند بازآرایی در آن بسیار متغیر و خصوصیات بیومکانیکی آن متفاوت است. استخوان خرگوش به سرعت دچار بازآرایی می‌شود و ساختار مجاری هاورس در خرگوش شبیه به این ساختار در انسان است؛ درحالی‌که استخوان موش فاقد مجاری هاورس می‌باشد. استخوان ساعد در خرگوش به صورت اتصال استخوان‌های زندزیرین و زندزیرین است که با برداشت قطعه‌ای از استخوان زندزیرین، استخوان زندزیرین همانند آتل عمل می‌کند و نیاز به استفاده از ادوات تثبیتی داخلی و یا خارجی ندارد. از طرف دیگر، خرگوش به دلیل هیکل کوچک، دست‌ورزی آسان، امکان نگهداری در فضایی کم و هزینه خرید، نگهداری و غذادهی کمتر، گزینه مناسبی جهت مطالعات ارتوپدی است. بنابراین، در این مطالعه از گونه حیوانی خرگوش جهت بررسی روند التیام استخوان استفاده شد<sup>(۲۳،۲۴)</sup>.

این مطالعه با هدف بررسی اثرات پودر استخوان ماهی و پلاکت لیوفیلیزه به صورت مجزا و نیز در ترکیب با یکدیگر، برای التیام نقیصه استخوانی در مدل حیوانی خرگوش صورت گرفت.

### مواد و روش‌ها

استخوان پستانداران از چهار نوع سلول اصلی تشکیل شده است که عبارتند از: استئوبلاست‌ها، استئوسیت‌ها، استئوکلاست‌ها و سلول‌های آستر استخوانی<sup>(۱۵)</sup>. یکی از عملکردهای استخوان‌ها، فراهم‌آوری ساختاری مکانیکی است که اندام‌های موجود در

9. Plexiform  
10. Woven  
11. Lamellar

در مواد ترش‌حی پلاکت تا به امروز بیش از ۳۰۰ مولکول تشخیص داده شده‌اند. گرانول‌های متراکم غالباً شامل مولکول‌های کوچک نظیر سروتونین، ADP و پلی فسفات‌ها است. آلفاگرانول‌ها شامل مجموعه‌ای از پروتئین‌ها هستند که بخش اعظم ترشحات پلاکت را تشکیل می‌دهند. اینها، شامل فاکتورهای خونی (نظیر فاکتور V، VWF و فیبرینوژن)، فاکتورهای مؤثر در رگ‌زایی (مانند آنژیوپوئین و VEGF)، فاکتورهای ضد رگ‌زایی (مانند آنژیوستاتین و PF4)، فاکتورهای رشد (مانند PDGF، bFGF و SDF1 $\alpha$ )، پروتئازها (نظیر MMP2 و MMP9) و فاکتورهای نکروزدهنده (مانند TNF  $\beta$  و TNF $\alpha$ ) می‌باشند<sup>(۱۸)</sup>. مسئول ساخت پروتئین‌ها ام. آر. ان.‌هایی هستند که با منشأ سیتوپلاسم‌مگا کاربوسیتی در پلاکت باقی مانده‌اند<sup>(۱۹)</sup>. بنابراین پلاکت‌ها منبع پروتئین‌های فعال بیولوژیکی مانند فاکتورهای رشد تسریع کننده التیام صدمات هستند و می‌توان از آنها در جهت تسریع التیام نقایص استخوانی بهره جست.

پلاکت را می‌توان به انواع گوناگون فرآورده‌های پلاکتی نظیر پلاکت فرزیس، پلاکت شسته شده، پلاکت منجمد شده، پلاکت نگهداری شده در سرما، میکروپارتیکل‌های مشتق شده از پلاکت، پلاکت‌های تحت اثر مواد شیمیایی، پلاسمای غنی از پلاکت (PRP) و پلاکت‌های لیوفیلیزه تبدیل کرد<sup>(۲۰)</sup>.

در برخی از مطالعات، محققان با ترکیب PRP به عنوان محرک استخوان‌ساز که سرشار از عواملی نظیر TGF- $\beta$ ، VEGF، PDGF، b1، TGF-b2، IGF است، با سایر مواد، نظیر مرجان خلیج فارس موفق به افزایش ساخت بافت استخوانی شدند در حالی که برخی تحقیقات دیگر نتایج متناقضی را نشان دادند<sup>(۲۱،۲۲)</sup>.

جهت انجام مطالعات ارتوپدی، مانند سایر مطالعات، می‌توان از گونه‌های متفاوتی از حیوانات استفاده کرد؛ اگرچه بیوشیمی، بیومکانیک و آناتومی استخوان‌های طبیعی و پروسه التیام آنها تفاوت‌های «بین‌گونه‌ای» و «درون‌گونه‌ای» دارد که لزوماً منعکس کننده روند التیام استخوان در انسان نیست. برای مثال، گوسفند، استخوانی اسفنجی و متراکم دارد و تحت بازآرایی با سرعتی مشابه با بافت انسان قرار می‌گیرد، ولی دارای بافت استخوانی پلکسی فرم<sup>۱۵</sup> (شبیه به بافت استخوانی درهم بافته<sup>(۱۶)</sup>) است و دارای کانال‌های هاورس کمتری می‌باشد. این تفاوت همچنین در ترکیب استخوان وجود دارد و این استخوان

حفره سینه‌ای و بطنی را از آسیب‌ها مصون می‌دارد. همچنین، استخوان‌ها نقشی اساسی در ساخت سلول‌های خونی و متابولیسم یون‌ها دارند<sup>(۸)</sup>. دو هورمون پاراتیروئید و کلسی‌تونین با عملکردی مخالف یکدیگر به عنوان هورمون‌های اصلی تنظیم کننده متابولیسم کلسیم مطرح هستند. برای مثال با کمبود کلسیم انتظار می‌رود که ترشح هورمون پاراتیروئید افزایش پیدا کند و سبب افزایش فعالیت استئوکلاست‌ها و کاهش فعالیت استئوبلاست‌ها شود، که در نهایت، جذب استخوان صورت می‌پذیرد و سطح کلسیم خون را به حد طبیعی می‌رساند. این هورمون‌ها در دفع کلسیم، فسفات و سدیم از طریق ادرار نیز مؤثر اند<sup>(۱۶)</sup>.

آب موجود در اطراف ماهی، منبع نامحدودی از کلسیم است و آنها می‌توانند کلسیم موجود در آب را بر خلاف مهره‌داران زمینی به طور مستقیم جذب کنند. بنابراین در صورتی که جیره غذایی ماهیان، حاوی مقادیر محدودی از کلسیم باشد، این جانوران می‌توانند رشد طبیعی خود را بدون هیچ‌گونه اختلالی در استخوان، ادامه دهند.

ماهیان پیوسته استخوان<sup>۱۲</sup> مانند سالمون و تیلپیا از ماهیان درست استخوان<sup>۱۳</sup> تکامل یافته‌تر هستند و واجد استخوان منحصر به فردی تحت عنوان «اسلولار بون<sup>۱۴</sup>» هستند که ساختار آنها فاقد استئوسیت است و به همین دلیل این نوع استخوان سبب حداقل واکنش ایمنی در محل پیوند می‌شود و پیوند پس‌زده نخواهد شد. دانشمندان در قبل، این نوع استخوان را از دیدگاه متابولیسمی مرده می‌پنداشتند اما تحقیقات اخیر حاکی از نقش این استخوان در متابولیسم کلسیم است و هم‌اکنون، به عنوان یک بافت زنده در نظر گرفته می‌شود<sup>(۱۰)</sup>.

پلاکت‌های خون، عناصری بدون هسته و کوچک هستند که طول عمری محدود (۱۰ روز) دارند و با قطعه‌قطعه شدن مگا کاربوسیت‌های موجود در مغز استخوان تشکیل می‌شوند. یکی از اثرات عمده این پلاکت‌ها ترمیم رگ‌های خونی است که این عملکرد به خوبی در بیماران خون‌تراوی (هموفیلی) و حتی در کاربردهای موضعی بر بافت‌های آسیب دیده مورد مطالعه قرار گرفته است. دانشمندان این اثر ترمیمی پلاکت بر عروق خونی را مرتبط با مؤلفه‌های گرانولار پلاکت که در فاکتورهای التیامی غنی هستند، می‌دانند<sup>(۱۷)</sup>.

15. Plexiform  
16. Woven

12. Teleost  
13. Holostei  
14. Acellular bone

### آماده‌سازی پودر استخوان ماهی

۸ قطعه ماهی تیلایبای زنده با وزن  $150 \pm 50$  گرم از دانشگاه صنعتی اصفهان تهیه و به بخش خانه حیوانات دانشگاه شهرکرد منتقل گشت. این ماهیان یک هفته قبل از جراحی کشته و استخوان‌های ستون فقرات و دنده آنها به صورتی که عاری از هرگونه گوشت و فاسیا باشد، به روش استریل جدا و با نرمال سالین ۰/۹٪ شسته شد. سپس در دمای اتاق خشک و در نهایت در هاون چینی ساییده شد تا به پودر استخوان تبدیل شود. این پودر استخوان تا زمان جراحی داخل یخچال نگهداری و قبل از جراحی توسط دستگاه نانو استریل، استریل شد.

### تهیه گونه حیوانی و شرایط نگهداری

در این مطالعه از ۲۰ خرگوش نر نژاد نیوزلندی سفید با وزن  $250 \pm 4$  کیلوگرم و سن ۱۲ ماه استفاده شد. این خرگوش‌ها به مدت ۱۵ روز، در خانه حیوانات دانشکده دامپزشکی دانشگاه شهرکرد نگهداری شدند تا با شرایط محیطی، تغذیه‌ای، آب و هوایی و نوری جدید تطابق یابند. در تمام طول مدت نگهداری، آب و یونجه خشک، به صورت کاملاً آزاد در دسترس حیوانات بود. خرگوش‌ها در روز اول نگهداری جهت انگل‌زدایی تحت دارودرمانی با داروی آیورمکتین (Iver 1%) با دوز ۰/۴ میلی‌گرم/کیلوگرم قرار گرفتند و دو هفته بعد نیز این درمان تکرار شد.<sup>(۲۵)</sup>

### گروه‌بندی و انجام عمل جراحی

خرگوش‌ها به صورت تصادفی به چهار گروه پنج‌تایی تقسیم شدند: گروه کنترل، گروه پودر استخوان ماهی، گروه پلاکت لیوفیلیزه و گروه ترکیب پودر استخوان ماهی و پلاکت لیوفیلیزه. تمام خرگوش‌ها با تزریق عضلانی کوکتل محتوی داروهای زایلازین و کتامین هیدروکلراید به ترتیب با دوزهای ۲ و ۱۰ میلی‌گرم بر کیلوگرم، به بیهوشی سبکی رسیدند و برای القای بیهوشی جراحی و ادامه بیهوشی، حیوان توسط ماسک به دستگاه بیهوشی استنشاقی حاوی ایزوفلوران و اکسیژن متصل شد.<sup>(۲۶)</sup> سپس آماده‌سازی جراحی پوست دست راست به صورت آسپتیک صورت گرفت و برشی به طول ۵ سانتی‌متر بر سطح قدامی-داخلی استخوان زنده‌ترین ایجاد شد و با کنار زدن بافت‌های نرم و عضلات، قطعه‌ای از استخوان به اندازه ۱۰ میلی‌متر برداشته و نقیصه استخوانی با توجه به گروه‌بندی‌های بالا پر شد. پس از جاگذاری مواد پیوندی، عضلات و پوست در یک لایه با الگوی بخیه ساده سرتاسری و نخ ویکریل شماره ۰-۲ بخیه شد. خرگوش‌ها روزانه به مدت ۳ روز مورد تزریق عضلانی

پلکسی‌فرم به ندرت در انسان دیده می‌شود. استخوان سگ، از نظر ترکیب، بازآرایی و معماری شبیه بافت استخوان انسان است اما استخوان سگ ترکیبی از استخوان ورقه‌ای<sup>۱۷</sup> و پلکسی‌فرم است و فرآیند بازآرایی در آن بسیار متغیر و خصوصیات بیومکانیکی آن متفاوت است. استخوان خرگوش به سرعت دچار بازآرایی می‌شود و ساختار مجاری هاورس در خرگوش شبیه به این ساختار در انسان است؛ درحالی‌که استخوان موش فاقد مجاری هاورس می‌باشد. استخوان ساعد در خرگوش به صورت اتصال استخوان‌های زندزیرین و زندزیرین است که با برداشت قطعه‌ای از استخوان زندزیرین، استخوان زندزیرین همانند آتل عمل می‌کند و نیاز به استفاده از ادوات تثبیتی داخلی و یا خارجی ندارد. از طرف دیگر، خرگوش به دلیل هیكل کوچک، دست‌ورزی آسان، امکان نگهداری در فضایی کم و هزینه خرید، نگهداری و غذادهی کمتر، گزینه مناسبی جهت مطالعات ارتوپدی است. بنابراین، در این مطالعه از گونه حیوانی خرگوش جهت بررسی روند التیام استخوان استفاده شد.<sup>(۲۴،۲۳)</sup>

این مطالعه با هدف بررسی اثرات پودر استخوان ماهی و پلاکت لیوفیلیزه به صورت مجزا و نیز در ترکیب با یکدیگر، برای التیام نقیصه استخوانی در مدل حیوانی خرگوش صورت گرفت.

### تجزیه و تحلیل آماری

مطالعه پژوهشی حاضر، در بخش جراحی و رادیولوژی دانشکده دامپزشکی دانشگاه شهرکرد در بهار و تابستان سال ۱۳۹۸، صورت گرفت. این مطالعه در کمیته اخلاق دانشگاه تأیید و در طول مدت پژوهش تمام حقوق حیوانات رعایت شد و با اصول کار با حیوانات مصوبه شورای پژوهشی دانشکده به شماره ۱۷۰/۹۹۶ مطابقت داشت.

### آماده‌سازی پلاکت لیوفیلیزه

یک کیسه پلاکت تازه از سازمان انتقال خون استان چهارمحال و بختیاری تهیه شد و با حفظ دمای ۲۲ درجه سانتی‌گراد جهت لیوفیلیزاسیون به آزمایشگاه منتقل شد.<sup>(۲۰)</sup> سپس پلاکت به لوله‌های فالكون منتقل و به دستگاه فریز-درایر که با پمپ خلأ موجود در خود، حالت تخلخل را در ماده موردنظر به وجود می‌آورد، و دمای انجماد را به حدود ۵۰ درجه سانتی‌گراد زیر صفر می‌رساند، متصل شد. سپس این پلاکت لیوفیلیزه تا زمان جراحی داخل فریزر نگهداری شد.

فوقانی و تحتانی نمونه، بافت استخوانی سالم باشد، اخذ شد. نمونه‌ها، جهت تثبیت به مدت ۱۰ روز در فرمالین ۱۰٪ بافتی قرار گرفتند. سپس فرمالین از ظروف محتوی نمونه‌ها خالی شد و اسیدنیتریک ۱۰٪ به مدت یک هفته جهت دمنیرالسیون به نمونه‌ها اضافه شد. پس از این فرایندها، نمونه‌ها با آب شسته شد و توسط دستگاه اتوتکنیکون عمل آوری گردید. سپس، به ترتیب مراحل شفاف‌سازی، پارافینه‌کردن و نفوذ پارافین و قالب‌گیری صورت گرفت. برش مقاطع بافتی به ضخامت ۵ میکرون با دستگاه میکروتوم صورت گرفت و با همتوکسیلین و انوزین رنگ‌آمیزی شدند. بعد از رنگ‌آمیزی، لامل با استفاده از چسب اتیلان به لام چسبانده شد.

با انجام مراحل فوق، لام‌ها توسط میکروسکوپ نوری مورد بررسی قرار گرفتند. سپس، لام‌ها با سیستم درجه‌بندی Emery مورد ارزیابی هیستوپاتولوژی قرار گرفتند<sup>(۵)</sup>. این سیستم درجه‌بندی، به شرح زیر می‌باشد: زمانی که، نقیصه خالی باشد، امتیاز آن صفر است. اگر نقیصه تنها با بافت هم‌بند فیبروزه پر شده باشد، امتیاز آن ۱ است. در حالتی که ترکیب بافت فیبروز و فیبروکارتیلیج، با غلبه بافت فیبروزی همراه باشد، امتیاز آن ۲ است. در صورتی که ترکیب بافت فیبروز و فیبروکارتیلیج، با غلبه بافت فیبروکارتیلیج باشد امتیاز آن ۳ است. اگر فقط بافت فیبروکارتیلیج موجود باشد، امتیاز آن ۴ است. هنگامی که بافت فیبروکارتیلیج به همراه بافت استخوان باشد و غلبه با بافت فیبروکارتیلیج باشد، امتیاز آن ۵ است. اگر بافت فیبروکارتیلیج به همراه بافت استخوان باشد و غلبه با بافت استخوانی باشد، امتیاز آن ۶ است. امتیاز ۷ زمانی که در محل نقیصه فقط بافت استخوانی باشد، تعلق خواهد گرفت<sup>(۲۷)</sup>.

### تجزیه و تحلیل آماری

داده‌های رادیوگرافیک و هیستوپاتولوژیک با آزمون Nonparametric Kruskal-wallis ارزیابی شدند و زمانی که  $p < 0.05$  شد، با تست تکمیلی Mann-Whitney U Test مقایسه شدند و زمانی که  $p < 0.05$  شد معنی‌دار تلقی شد. در آنالیز آماری از نرم افزار SPSS نسخه ۲۴ استفاده شد.

### یافته‌ها

#### ارزیابی بالینی

بعد از بازگشت کامل از بیهوشی، تورم، لنگش، عدم وزن‌گیری و تحرک بر دست جراحی شده خرگوش‌ها مشاهده شد. هفت روز

انروفلوکساسین ۱۰٪ با دوز ۱۰ میلی‌گرم بر کیلوگرم قرار گرفتند.

#### ارزیابی

ارزیابی خرگوش‌ها در سطح‌های بالینی، رادیولوژی و هیستوپاتولوژی صورت گرفت.

#### ارزیابی بالینی

بازرسی از خرگوش‌ها به صورت روزانه انجام و موضع عمل به طور کامل بررسی شد. وضعیت جراحی از نظر التهاب، عفونت، ترمیم زخم، خونریزی و نحوه وزن‌گیری مورد توجه بود.

#### ارزیابی رادیولوژی

در روزهای ۱۴، ۲۸، ۴۲ و ۵۶ پس از جراحی، گراف‌های رادیولوژی از نمای جانبی-میانی از دست تمامی خرگوش‌ها تهیه شد. فاصله فیلم از منبع اشعه X حدود ۹۰ سانتی‌متر و تنظیمات دستگاه رادیوگراف با ۴۴ کیلو ولت (kV) و ۴ میلی‌آمپر بر ثانیه (mAs) تنظیم شد. برای ارزیابی و درجه‌بندی التیام در گراف‌های رادیولوژی از سیستم تغییر شکل یافته sandhu و lane استفاده شد (جدول ۱)<sup>(۱۰،۵)</sup>.

جدول ۱: نحوه ارزیابی و درجه‌بندی التیام در گراف‌های رادیولوژی با استفاده از سیستم تغییر شکل یافته sandhu و lane.

تشکیل استخوان	۴
جوش خوردگی فوقانی	۲
جوش خوردگی تحتانی	۲
بازآرایی	۲
حداکثر امتیاز	۱۰

#### ارزیابی هیستوپاتولوژی

خرگوش‌ها به مدت ۸ هفته بعد از عمل نگهداری شدند، در روز ۵۶، با تزریق عضلانی زایلازین و کتامین هیدروکلراید به ترتیب با دوزهای ۵ و ۴۰ میلی‌گرم بر کیلوگرم، بی‌هوش شدند و در نهایت، با تزریق داخل قلبی سولفات منیزیم با دوز بالا آسان‌کشی شدند<sup>(۵)</sup>. سپس، نمونه‌ها از محل پیوند به صورتی که انتهای

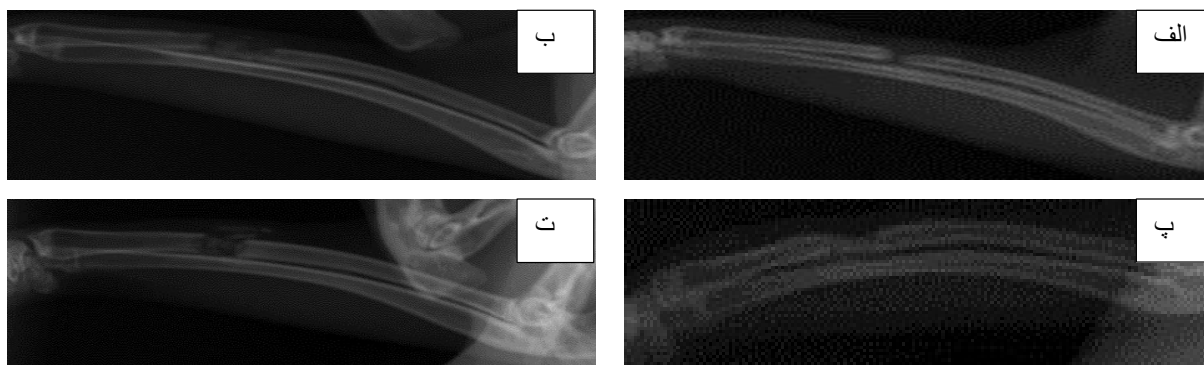
پلاکت لیوفیلیزه» و «گروه ترکیب پودر استخوان ماهی و پلاکت لیوفیلیزه» ( $p=0.008$ ) به معرض نمایش درآوردند؛ گروه ترکیبی نتایج ضعیف‌تری را نسبت به گروه‌های پودر استخوان و پلاکت لیوفیلیزه به نمایش گذاشته بود. گروه کنترل در روز ۴۲ تفاوت معنی‌داری را با هیچ یک از گروه‌ها نداشت (شکل ۳ و جدول ۲).

گروه پلاکت لیوفیلیزه نسبت به سایر گروه‌ها در روز ۵۶، برتری قابل توجهی از خود نشان داد. سطح معنی‌داری بین گروه

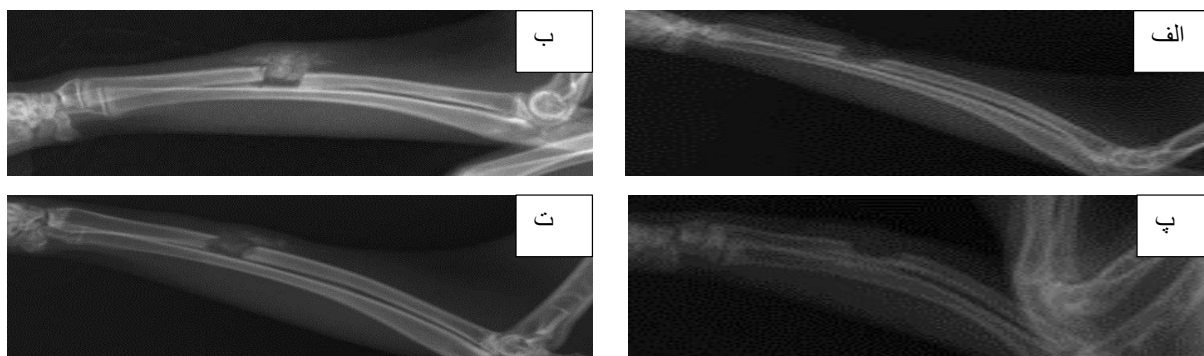
پس از جراحی، این نشانگان از بین رفت. شایان ذکر است که در تمام مدت پژوهش، بیماری و تلفاتی مشاهده نشد.

### نتایج تصویربرداری تشخیصی

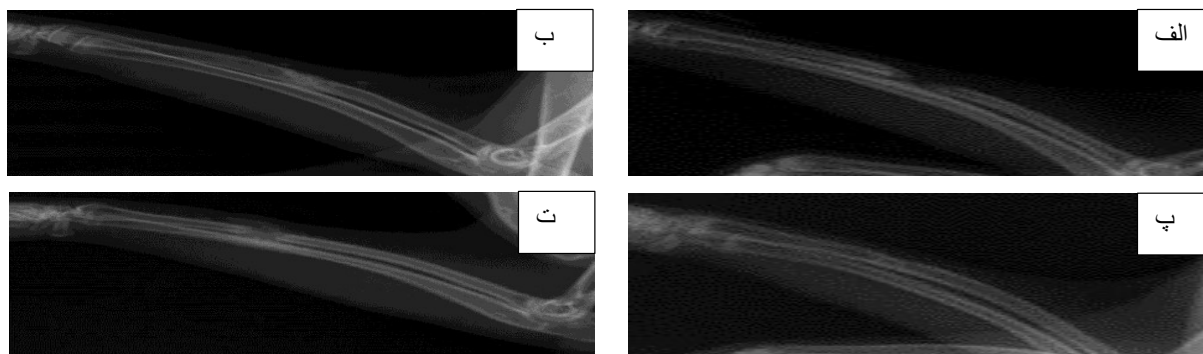
ارزیابی‌های رادیوگرافی در روزهای ۱۴ و ۲۸، تفاوت معنی‌داری را بین گروه‌های مختلف به نمایش نگذاشت (شکل ۱ و شکل ۲). در روز ۴۲ پس از جراحی، ارزیابی‌های رادیوگرافی تفاوت معنی‌داری را بین «گروه پودر استخوان ماهی» و «گروه ترکیب پودر استخوان ماهی و پلاکت لیوفیلیزه» ( $p=0.04$ ) و «گروه



شکل ۱: تصاویر رادیوگرافی در روز ۱۴ پس از جراحی. (الف) گروه کنترل، (ب) گروه پودر استخوان ماهی، (پ) گروه پلاکت لیوفیلیزه و (ت) گروه ترکیب پودر استخوان ماهی و پلاکت لیوفیلیزه.



شکل ۲: تصاویر رادیوگراف در روز ۲۸ پس از جراحی. (الف) گروه کنترل، (ب) گروه پودر استخوان ماهی، (پ) گروه پلاکت لیوفیلیزه و (ت) گروه ترکیب پودر استخوان ماهی و پلاکت لیوفیلیزه.



شکل ۳: تصاویر رادیوگراف در روز ۴۲ پس از جراحی. (الف) گروه کنترل، (ب) گروه پودر استخوان ماهی، (پ) گروه پلاکت لیوفیلیزه و (ت) گروه ترکیب پودر استخوان ماهی و پلاکت لیوفیلیزه.

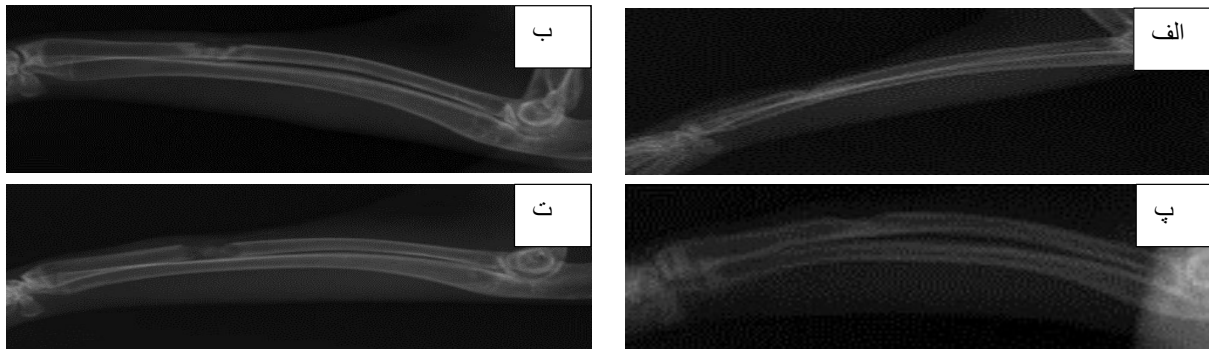
این تصاویر تشکیل، یکپارچگی و بازآرایی استخوان را به طور کامل نشان دادند (شکل ۴-پ).

### نتایج حاصل از هیستوپاتولوژی

در ارزیابی‌های هیستوپاتولوژی روز ۵۶ پس از عمل جراحی، گروه کنترل عملکرد ضعیف‌تری نسبت به سایر گروه‌ها داشت ( $p < 0.05$ ). بین «گروه کنترل» و «گروه پودر استخوان ماهی»، «گروه کنترل» و «گروه پلاکت لیوفیلیزه» و «گروه کنترل» و

پلاکت لیوفیلیزه و گروه‌های کنترل، پودر استخوان و ترکیبی به ترتیب  $p=0.02$ ،  $p=0.007$  و  $p=0.005$  بود. در این روز تفاوت معنی‌دار دیگری بین سایر گروه‌ها دیده نشد (شکل ۴ و جدول ۲).

بهترین شواهد استخوان‌سازی از دیدگاه رادیولوژی در گروه پلاکت لیوفیلیزه در هفته ۸ مشاهده شد که در این گروه همه تصاویر هفته ۸ بالاترین امتیاز ممکن یعنی ۱۰ را کسب کردند؛



شکل ۴: تصاویر رادیوگرافی در روز ۵۶ پس از جراحی. الف) گروه کنترل، ب) گروه پودر استخوان ماهی، پ) گروه پلاکت لیوفیلیزه و ت) گروه ترکیب پودر استخوان ماهی و پلاکت لیوفیلیزه.

جدول ۲: مجموع امتیازهای رادیوگرافی ترمیم استخوان در فواصل زمانی مشخص پس از جراحی بر اساس میانه (حداقل - حداکثر)

p <sup>a</sup>	ترکیب پودر استخوان ماهی و پلاکت لیوفیلیزه	پلاکت لیوفیلیزه	پودر استخوان ماهی	کنترل	گروه	
					هفته	گروه
۰/۲	۳(۲-۴)	۳(۱-۴)	۳(۳-۴)	۴(۳-۶)	۲	
۰/۲	۶(۴-۶)	۶(۶-۹)	۶(۳-۷)	۶(۳-۹)	۴	
۰/۰۲	۵(۴-۷) <sup>bc</sup>	۹(۸-۱۰)	۷(۶-۱۰)	۶(۳-۹)	۶	
۰/۰۱	۷(۶-۸) <sup>f</sup>	۱۰(۱۰-۱۰) <sup>de</sup>	۸(۶-۹)	۶(۴-۱۰)	۸	

a- تست Nonparametric Kruskal-wallis صورت گرفت و اختلاف بین گروه‌ها در هفته‌های مختلف با  $p < 0.05$  معنی‌دار تلقی شد.

زمانی که  $p < 0.05$  بود، تست تکمیلی Mann-Whitney U Test انجام شد.

b- اختلاف معنی‌داری ( $p=0.04$ ) بین «گروه پودر استخوان ماهی» و «گروه ترکیب پودر استخوان ماهی و پلاکت لیوفیلیزه» در هفته ۶ مشاهده شد که گروه پودر استخوان ماهی قوی‌تر از گروه ترکیب پودر استخوان ماهی و پلاکت لیوفیلیزه عمل کرده بود.

c- اختلاف معنی‌داری ( $p=0.008$ ) بین «گروه پلاکت لیوفیلیزه» و «گروه ترکیب پودر استخوان ماهی و پلاکت لیوفیلیزه» در هفته ۶ مشاهده شد که «گروه پلاکت لیوفیلیزه» قوی‌تر از «گروه ترکیب پودر استخوان ماهی و پلاکت لیوفیلیزه» عمل کرده بود.

d- اختلاف معنی‌داری ( $p=0.02$ ) بین «گروه کنترل» و «گروه پلاکت لیوفیلیزه» در هفته ۸ مشاهده شد که «گروه پلاکت لیوفیلیزه» قوی‌تر از گروه کنترل عمل کرده بود.

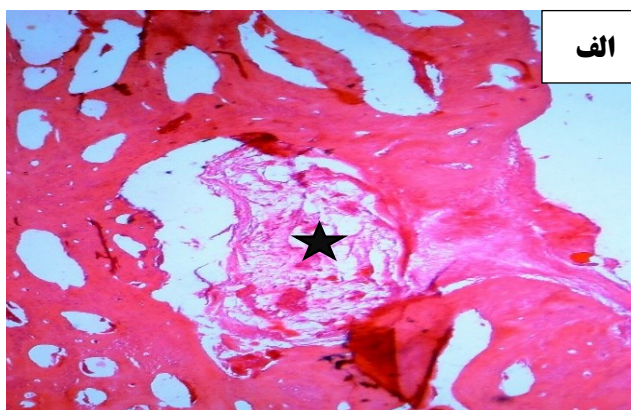
e- اختلاف معنی‌داری ( $p=0.007$ ) بین «گروه پودر استخوان ماهی» و «گروه پلاکت لیوفیلیزه» در هفته ۸ مشاهده شد که «گروه پلاکت لیوفیلیزه» قوی‌تر از «گروه پودر استخوان ماهی» عمل کرده بود.

f- اختلاف معنی‌داری ( $P=0.005$ ) بین «گروه پلاکت لیوفیلیزه» و «گروه ترکیب پودر استخوان ماهی» و «پلاکت لیوفیلیزه» در هفته ۸ مشاهده شد که «گروه پلاکت لیوفیلیزه» قوی‌تر از «گروه ترکیب پودر استخوان ماهی و پلاکت لیوفیلیزه» عمل کرده بود.



پر کرده بود (شکل ۵-ب، پ، ت و ث). استخوان ترابکولار ضخیم و قطعات خام استخوان ماهی در گروه پودر استخوان دیده شد، اما آثاری از تشکیل کانال مغزاستخوان وجود نداشت. در گروه‌های «پلاکت لیوفیلیزه» و «ترکیبی»، شواهدی دال بر تشکیل و پیشروی کانال مغزاستخوان دیده شد. در گروه «ترکیب» وجود قطعات خام پودر استخوان ماهی به مانند سدی از پیشروی بیشتر مغزاستخوان جلوگیری کرده بود (شکل ۵ و شکل ۶).

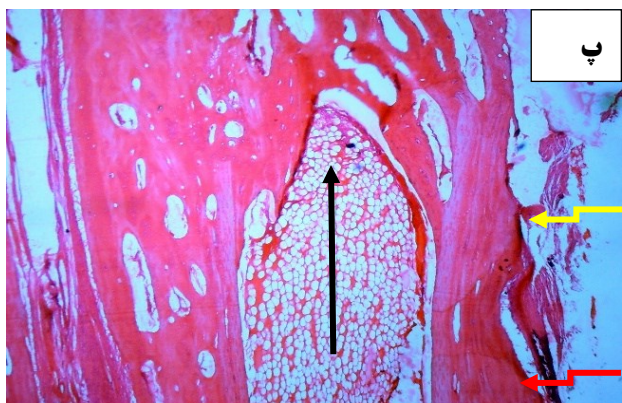
«گروه ترکیب پودر استخوان ماهی و پلاکت لیوفیلیزه»، اختلاف معنی داری، به ترتیب:  $p=0.01$ ،  $p=0.03$  و  $p=0.01$  مشاهده شد که گروه کنترل ضعیف‌تر از سایر گروه‌ها عمل کرده بود؛ درحالی‌که سایر گروه‌ها با یکدیگر تفاوت معنی داری را به نمایش نگذاشتند. پلاک‌های فیبروزی در گروه کنترل مانع از جوش خوردن استخوان‌ها شده بود (شکل ۵-الف). در سایر گروه‌ها ترکیب بافت‌های فیبروکارتیلیج و استخوان، فضای نقیصه را به طور کامل



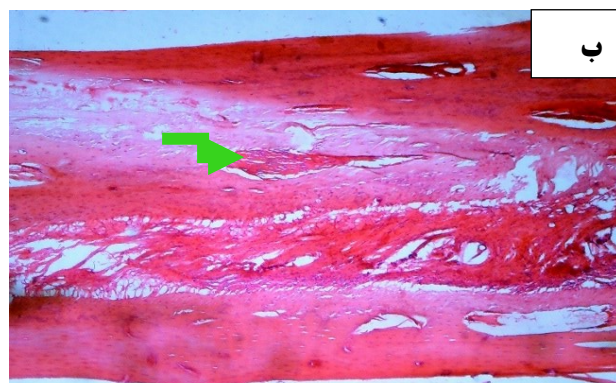
الف

شکل ۵: مقاطع هیستوپاتولوژی از گروه‌های کنترل و پیوند، ۵۶ روز پس از عمل، با بزرگنمایی ۱۰ برابر. الف) گروه کنترل، ب) گروه پودر استخوان ماهی، پ) گروه پلاکت لیوفیلیزه، ت و ث) گروه ترکیب پودر استخوان ماهی و پلاکت لیوفیلیزه به صورت دو تصویر دنباله‌دار. هر کدام از نمادهای موجود در این مقاطع نمایانگر بافتی خاص هستند:

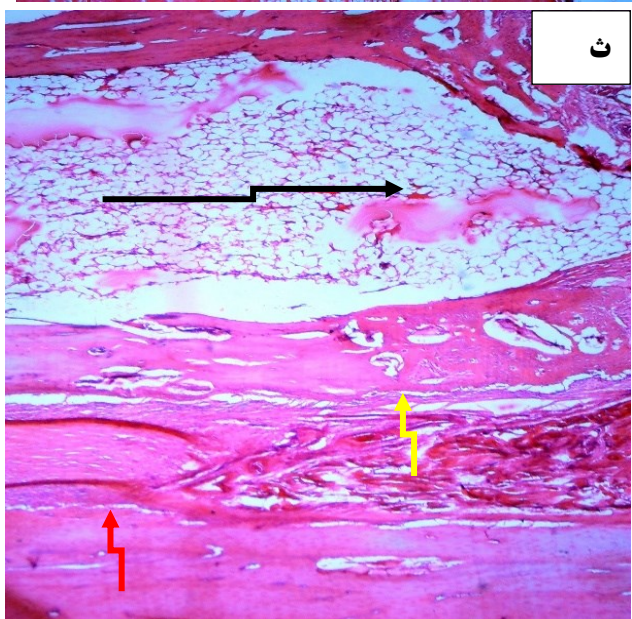
■ کانال مغزاستخوان،  
↑ استخوان قدیمی،  
← لاک فیبروزی،  
← قطعه استخوان ماهی،  
↑ و استخوان جدید.



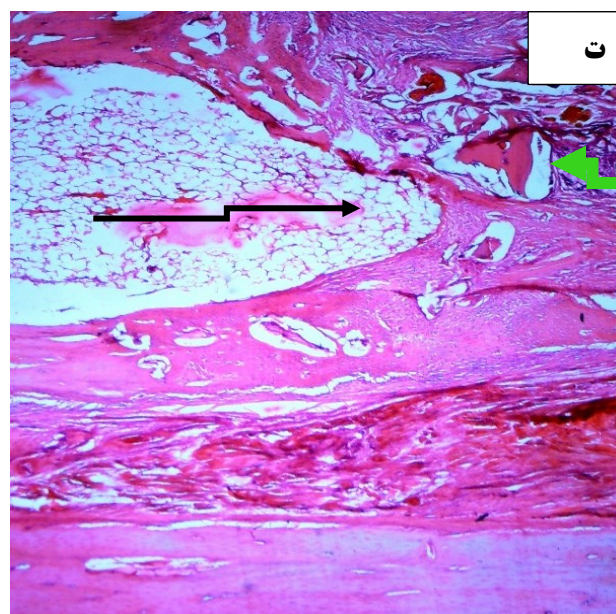
ب



ب



ث



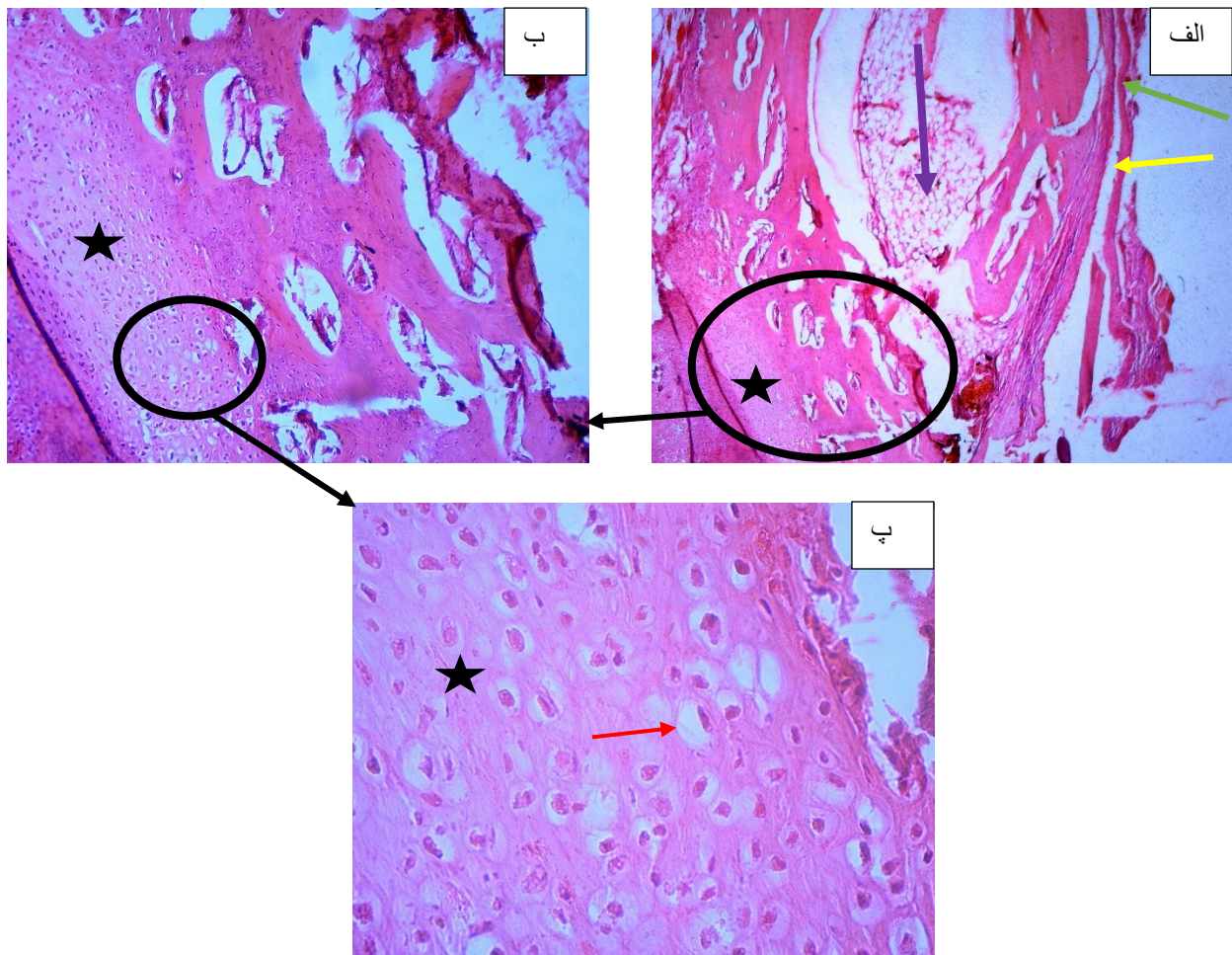
ت

جدول ۳: مجموع امتیازهای هیستوپاتولوژی ترمیم استخوان در روز ۵۶ پس از جراحی بر اساس میانه (حداقل - حداکثر)

p <sup>a</sup>	ترکیب پودر استخوان ماهی و پلاکت لیوفیلیزه	پلاکت لیوفیلیزه	پودر استخوان ماهی	کنترل	گروه
					هفته
۰/۰۱	۶(۶-۵)	۶(۶-۵)	۵(۶-۵)	۳(۴-۲) <sup>b</sup>	۸

a- تست Nonparametric Kruskal-wallis صورت گرفت و اختلاف بین گروه‌ها با  $p < 0.05$  معنی‌دار تلقی شد. زمانی که  $p < 0.05$  بود، تست تکمیلی Mann-Whitney U Test انجام شد.

b- بین گروه کنترل و گروه پودر استخوان ماهی، گروه کنترل و گروه پلاکت لیوفیلیزه و گروه کنترل و گروه ترکیب پودر استخوان ماهی و پلاکت لیوفیلیزه، اختلاف معنی‌داری مشاهده شد و به ترتیب  $p=0.01$ ،  $p=0.03$  و  $p=0.01$  به دست آمد که گروه کنترل ضعیف‌تر از سایر گروه‌ها عمل کرده بود.



شکل ۶: یک مقطع هیستوپاتولوژی از گروه ترکیب پودر استخوان ماهی و گروه پلاکت لیوفیلیزه با بزرگنمایی‌های متفاوت، رنگ آمیزی شده با هماتوکسیلین و ائوزین. الف) بزرگنمایی ۵ برابر، ب) بزرگنمایی ۱۰ برابر و پ) بزرگنمایی ۴۰ برابر از ناحیه کندروپلازی. هرکدام از نمادهای موجود در مقطع بالا نشانگر بافتی خاص هستند: منطقه بزرگنمایی شده، استخوان قدیمی، استخوان جدید، کانال مغز استخوان، منطقه کندروپلازی شده و لاکونای کندروپلاست.

## بحث

شده بود. همچنین گروه پیوندی استخوان ماهی در محل نقیصه بافت استئوکندرال بیشتری داشت. قیاس پارامترهای بیومکانیکی تفاوت معناداری را نشان نداد. در این مطالعه نیز قطعات استخوانی ماهی به صورت خام در محل پیوند وجود داشت<sup>(۱۰)</sup>.

در گروه پلاکت لیوفیلیزه، بافت فیبروکارتیلاج، استخوان تراکولار، استخوان کورتیکال و حتی پیشروی کانال مغز استخوان دیده شد. در تصاویر رادیولوژی نیز تشکیل کانال مدولای استخوان به طور کامل در روز ۵۶ مشهود بود.

در سال ۱۹۹۴، اولین استفاده از فاکتورهای رشد مشتق شده از پلاکت با منشأ خارجی، در استئوتومی استخوان درشت نی خرگوش، توسط ناش<sup>۲۸</sup> و همکاران انجام شد. در این مطالعه ارزیابی‌های رادیوگرافیک، بیومکانیک (تست خمش سه نقطه‌ای) و هیستوپاتولوژیک نشانگر برتری گروه درمانی با این فاکتورها بود<sup>(۲۶)</sup>.

در سال ۱۹۹۸، مارکس<sup>۲۹</sup> و همکاران نشان دادند که حداقل سه فاکتور رشد (PDGF، TGF-b1 و TGF-b2) در PRP حضور دارند که این فاکتورهای رشد در سلول‌های مغز استخوان اسفنجی گیرنده‌هایی دارند. آنها برای تغلیظ فاکتورهای رشد رها شده، معتقد بودند با فعال کردن پلاکت‌ها با موادی نظیر کلسیم کلرید مخلوط با ۱۰۰۰۰ واحد ترومبین گاوی و شروع فرایند لخته‌سازی، به این مهم دست یافته‌اند. این پژوهشگران برای نخستین بار، در ترمیم نقایص استخوانی، از افزودن پلاسمای غنی از پلاکت اتولوگ به قطعات استخوانی اتوگراف بهره بردند و نشان دادند که افزودن PRP بر میزان و کیفیت استخوان تشکیل شده اثر مثبت دارد<sup>(۳۲)</sup>.

«جرارد<sup>۳۰</sup> و همکاران» در سال ۲۰۰۶ در مدل حیوانی سگ، «میمندی‌پاریزی و همکاران» در سال ۲۰۱۱ و «عریان و همکاران» در سال ۲۰۱۱، در مدل حیوانی خرگوش، به ترتیب با افزودن PRP بر پیوند استخوان خودی، مرجان خلیج‌فارس و هیدروکسی‌آپاتیت نشان دادند که PRP واجد اثرات استخوان‌سازی فوق‌العاده‌ای است و با اثرات رژئراسیونه خود توانایی بازسازی نقایص استخوانی بحرانی را دارد<sup>(۳۳،۳۲،۳۱)</sup>.

در این مطالعه از پودر استخوان ماهی و پلاکت لیوفیلیزه به صورت مجزا و نیز در ترکیب با یکدیگر استفاده شد. هدف از این مطالعه بررسی اثر پودر استخوان ماهی به عنوان یک داربست، پلاکت لیوفیلیزه به عنوان محرک ساخت استخوان و همچنین اثرات ترکیبی آنها با یکدیگر در مدل حیوانی خرگوش بود.

در این مطالعه در مقاطع هیستوپاتولوژی گروه پودر استخوان ماهی شکل‌گیری استخوان تراکولار ضخیمی مشاهده شد ولی شواهدی دال بر تشکیل کانال مغز استخوان مشاهده نشد. همچنین قطعات استخوان ماهی نیز به صورت خام در محل نقیصه حضور داشتند.

در یک مطالعه گذشته‌نگر که توسط میا<sup>۱۸</sup> و همکاران در سال ۲۰۰۹ صورت گرفت، استفاده از سرهای برخی ماهیان مانند آناباس تستودینئوس<sup>۱۹</sup> به همراه ساقه گیاه سیسوس کوادرانگولاریس<sup>۲۰</sup> و ماهی خشک شده به همراه کل گیاه جنافالیوم لوتئوآلبوم<sup>۲۱</sup> در التیام شکستگی استخوان مفید واقع شده بود<sup>(۲۸)</sup>.

ازاوا<sup>۲۲</sup> و سوزوکی<sup>۲۳</sup> در سال ۲۰۰۲ و یونکی<sup>۲۴</sup> و همکاران در سال ۲۰۰۴ با استفاده از استخوان ماهی که یک فاز عمده از هیدروکسی‌آپاتیت را داراست، اقدام به ساخت سرامیک‌های زیست‌پزشکی<sup>۲۵</sup> کردند<sup>(۲۹،۳۰)</sup>. اوتیاکا<sup>۲۶</sup> و همکاران در سال ۲۰۱۳ از سرهای پودر شده ماهی از گونه سایه‌ماهی<sup>۲۷</sup> بعد از انتقال به فاز هیدروکسی‌آپاتیت به عنوان یک پیوند استخوانی بهره بردند<sup>(۳۱)</sup>.

عریان و همکاران در سال ۲۰۱۶ از استخوان ماهی سالمون و پودر دمنیراله ماتریکس آن جهت ترمیم استخوان در گونه حیوانی رت بهره جستند که در این مطالعه تمام اعضای گروه پیوندی استخوان ماهی یک لایه ضخیم از استخوان کلافه‌ای را به همراه استخوان تراکولار نامنظم نشان دادند و رگ‌های خونی به خوبی توسعه یافته بودند و مغز استخوان به خوبی تشکیل

18. Mia
19. Anabas testudineus
20. Cissus quadrangularis L.
21. Gnaphalium luteoalbum L.
22. Ozawa
23. Suzuki
24. Yunoki
25. Biomedical
26. Oteyaka
27. Argyrosomus regius

28. Nash
29. Marx
30. Gerard

دیگر واجد خاصیت هدایت استخوانی بررسی کنند. همچنین پیشنهاد می‌شود از پودر استخوان ماهی کاملاً آسیاب شده استفاده شود تا شاید اثرات فاگوسیتوزی سیستم ایمنی موضعی بر این قطعات استخوانی فایده‌آمیز باشد. در نتیجه این قطعات تجزیه شوند و به مانند سدی در برابر تشکیل کانال مغز استخوان نباشند. شاید استفاده از پودر اسکلت غضروفی ماهی بتواند اثرات زیست‌تجزیه‌پذیری سریع‌تر و بهتری را نسبت به اسکلت استخوانی ماهی داشته باشد و بتواند روند ترمیم را به جلو براند.

### تضاد منافع:

تمامی نویسندگان بدین وسیله تأیید می‌کنند که هیچگونه تضاد منافی در این مطالعه ندارند.

### منابع

1. Stiefel M, Shaner A, Schaefer SD. The Edwin Smith Papyrus: The birth of analytical thinking in medicine and otolaryngology. *Laryngoscope*. 2006;116:182-8.
2. Wangenstein OH, Wangenstein SD. The rise of surgery: From empiric craft to scientific discipline. Minneapolis, Minnesota: University of Minnesota Press; 1978.
3. Ghiasi MS, Chen J, Vaziri A, Rodriguez EK, Nazarian A. Bone fracture healing in mechanobiological modeling: A review of principles and methods. *Bone rep*. 2017;6:87-100.
4. Starr AJ. Fracture repair: successful advances, persistent problems, and the psychological burden of trauma. *J Bone Joint Surg Am*. 2008;90 Suppl 1:132-7.
5. Parizi AM, Oryan A, Shafiei-Sarvestani Z, Bigham AS. Human platelet rich plasma plus Persian Gulf coral effects on experimental bone healing in rabbit model: radiological, histological, macroscopical and biomechanical evaluation. *J Mater Sci Mater Med*. 2012;23:473-83.
6. Finkemeier CG. Bone-grafting and bone-graft substitutes. *J Bone Joint Surg Am*. 2002;84:454-64.
7. McKay WF, Peckham SM, Badura JM. A comprehensive clinical review of recombinant human bone morphogenetic protein-2 (INFUSE Bone Graft). *Int Orthop*. 2007;31:729-34.
8. Oryan A, Monazzah S, Bigham-Sadegh A. Bone injury and fracture healing biology. *Biomed Environ Sci*. 2015;28:57-71.
9. Katti KS. Biomaterials in total joint replacement. *Colloids Surf B Biointerfaces*. 2004;39:133-42.
10. Oryan A, Bigham-Sadegh A, Monazzah S. Fish bone versus fish demineralized bone matrix (vertebra) effects on healing of experimental radial defect in rat model. *Comp Clin Path*. 2016;25:981-5.

«علیدادی و همکاران» در سال ۲۰۱۷، با استفاده از ژل پلاکتی و داربست ژلاتینی نشان دادند که این ژل به تنهایی نقش بیشتری در التیام استخوان بازی می‌کند<sup>(۳۴)</sup>.

«فروم<sup>۳۱</sup> و همکاران» در سال ۲۰۰۲، در مطالعه‌ای بدین نتیجه دست یافتند که افزودن PRP در پیوندها افزایش قابل‌ملاحظه‌ای در تشکیل استخوان جدید در پی نخواهد داشت<sup>(۳۱)</sup>.

بر اساس اطلاعات نویسنده، این مطالعه در سطح جهانی در دو بعد و برای نخستین بار، صورت گرفته است: نخست، روشی ابداعی برای آزادسازی مواد محرک التیام موجود در پلاکت، و دوم، بررسی اثرات این محصول پلاکتی بر التیام استخوان.

در مطالعات خون‌شناسی برای دستیابی به پلاکت لیوفیلیزه، پلاکت‌ها با پارافرمالدهید ۱/۸٪ شسته می‌شوند، سپس در آلبومین ۵٪ فریز و در پایان لیوفیلیزه می‌شوند. این فرایندها سبب حفاظت از پلاکت در برابر آسیب‌های ناشی از فریز کردن می‌شود<sup>(۳۵)</sup>.

اما ما در مطالعه حاضر، برخلاف سایر مطالعات، از محافظت کننده‌ها در برابر سرما<sup>۳۲</sup> استفاده نکردیم، لذا شاید این خاصیت استخوان‌سازی فوق‌العاده پلاکت لیوفیلیزه، نخست در اثر حذف پارافرمالدهید و اثرات سمیت سلولی<sup>۳۳</sup> آن باشد<sup>(۳۶)</sup> و دوم این که بدون کاربرد این مواد، پلاکت تخریب‌شده و مولکول‌ها و پروتئین‌های فعال بیولوژیکی، آزاد شوند.

مقایسه نتایج رادیوگرافی در هفته ۸، نشانگر برتری معنی‌دار گروه پلاکت لیوفیلیزه نسبت به سایر گروه‌ها بود، اما یافته‌های هیستوپاتولوژی نشانگر رجحان معنی‌دار گروه‌های درمان نسبت به گروه کنترل بود.

### نتیجه‌گیری

**نتیجه‌گیری:** در پایان، مقایسه روند التیام بین گروه‌های مختلف از دیدگاه‌های رادیوگرافیک و هیستوپاتولوژیک نشان از برتری گروه پلاکت لیوفیلیزه داشت و اثر آن بر استخوان‌سازی، رزوراسیون بافت استخوان و تشکیل کانال مدولای استخوان دیده شد.

از این رو، به محققان پیشنهاد می‌شود، با ساخت پودر پلاکت لیوفیلیزه با این روش و ترکیب آن با موادی نظیر ماتریکس استخوانی دمی‌نرال، که خاصیت زیست‌تجزیه‌پذیری آن به اثبات رسیده باشد، اثرات استخوان‌سازی این ماده را در کنار یک ماده

31. Froum
32. cryo-preservative
33. Cytotoxic

11. Laurencin CT, Jiang T. Bone Graft Substitutes and Bone Regenerative Engineering. West Conshohocken, Pennsylvania: ASTM International; 2014.
12. Meimandi Parizi A, Oryan A, Haddadi S, Bigham Sadegh A. Histopathological and biomechanical evaluation of bone healing properties of DBM and DBM- G90 in a rabbit model. *Acta Orthop Traumatol Turc.* 2015;49:683-9.
13. Stapleton TW, Ingram J, Fisher J, Ingham E. Investigation of the regenerative capacity of an acellular porcine medial meniscus for tissue engineering applications. *Tissue Eng Part A.* 2011;17:231-42.
14. Shores JT, Gabriel A, Gupta S. Skin substitutes and alternatives: a review. *Adv Skin Wound Care.* 2007;20:493-508; quiz 9-10.
15. Bigham-Sadegh A, Oryan A. Basic concepts regarding fracture healing and the current options and future directions in managing bone fractures. *Int Wound J.* 2015;12:238-47.
16. Qin L, Raggatt LJ, Partridge NC. Parathyroid hormone: A double-edged sword for bone metabolism. *Trends Endocrinol Metab.* 2004;15:60-5.
17. Garraud O, Chabert A, Hamzeh-Cognasse H, Laradi S, Cognasse F. Platelets and immunity: From physiology to pathology. *Transfus Clin Biol.* 2017;24:83-6.
18. Whiteheart SW. Platelet granules: Surprise packages. *Blood.* 2011;118:1190-1.
19. Koenen RR. The prowess of platelets in immunity and inflammation. *Thromb Haemost.* 2016;116:605-12.
20. Tschon M, Fini M, Giardino R, Filardo G, Dallari D, Torricelli P, et al. Lights and shadows concerning platelet products for musculoskeletal regeneration. *Front Biosci (Elite Ed).* 2011;3:96-107.
21. Froum SJ, Wallace SS, Tarnow DP, Cho SC. Effect of platelet-rich plasma on bone growth and osseointegration in human maxillary sinus grafts: Three bilateral case reports. *Int J Periodontics Restorative Dent.* 2002;22:45-53.
22. Oryan A, Meimandi Parizi A, Shafiei-Sarvestani Z, Bigham AS. Effects of combined hydroxyapatite and human platelet rich plasma on bone healing in rabbit model: Radiological, macroscopical, histopathological and biomechanical evaluation. *Cell Tissue Bank.* 2012;13:639-51.
23. Bigham-Sadegh A, Oryan A. Selection of animal models for pre-clinical strategies in evaluating the fracture healing, bone graft substitutes and bone tissue regeneration and engineering. *Connect Tissue Res.* 2015;56:175-94.
24. Farhangnia I, Bigham-Sadegh A, Shirian S, Javdani M. Using xenogenic (calf foetal) osteochondral transplantation for articular cartilage defect in rabbit model. *IJOS.* 2018;16:276-81.
25. Mellgren M, Bergvall K. Treatment of rabbit cheyletiellosis with selamectin or ivermectin: a retrospective case study. *Acta Vet Scand.* 2008;50:1.
26. Nash T, Howlett C, Martin C, Steele J, Johnson K, Hicklin D. Effect of platelet-derived growth factor on tibial osteotomies in rabbits. *Bone.* 1994;15(2):203-8.
27. Shafiei Sarvestani Z, Oryan A, Meimandi Parizi A, Bigham Sadegh A. Histological, biomechanical and radiological evaluation of bone repair with human platelet rich plasma in rabbit model. *Zahedan J Res Med Sci.* 2015;17(2):e1953.
28. Mia MM-u-K, Kadir MF, Hossan MS, Rahmatullah M. Medicinal plants of the Garo tribe inhabiting the Madhupur forest region of Bangladesh. *American Eurasian Journal of Sustainable Agriculture.* 2009;3(2):165-71.
29. Ozawa M, Suzuki S. Microstructural development of natural hydroxyapatite originated from fish-bone waste through heat treatment. *J Am Ceram Soc.* 2002;85:1315-7.
30. Yunoki S, Nagai N, Suzuki T, Munekata M. Novel biomaterial from reinforced salmon collagen gel prepared by fibril formation and cross-linking. *J Biosci Bioeng.* 2004;98:40-7.
31. Oteyaka MO, Unal HH, Bilici N, Tasci E. Characterization of powdered fish heads for bone graft biomaterial applications. *Acta Orthop Traumatol Turc.* 2013;47:359-65.
32. Marx RE, Carlson ER, Eichstaedt RM, Schimmele SR, Strauss JE, Georgeff KR. Platelet-rich plasma: Growth factor enhancement for bone grafts. *Oral Surg Oral Med Oral Pathol Oral Radiol Endod.* 1998;85:638-46.
33. Gerard D, Carlson ER, Gotcher JE, Jacobs M. Effects of platelet-rich plasma on the healing of autologous bone grafted mandibular defects in dogs. *J Oral Maxillofac Surg.* 2006;64:443-51.
34. Alidadi S, Oryan A, Bigham-Sadegh A, Moshiri A. Role of platelet gel embedded within gelatin scaffold on healing of experimentally induced critical-sized radial bone defects in rats. *Int Orthop.* 2017;41:805-12.
35. Blajchman MA. Novel platelet products, substitutes and alternatives. *Transfus Clin Biol.* 2001;8:267-71.
36. Kiernan JA. Formaldehyde, formalin, paraformaldehyde and glutaraldehyde: What they are and what they do. *Micros Today.* 2000;8(1):8-13.