

## بررسی نتایج درمان جراحی دررفتگی‌های حاد مفصل Acromioclavicular با تکنیک «تغییر یافته» Weaver-Dunn

### خلاصه

**پیش‌زمینه:** یکی از روش‌های درمان دررفتگی‌های مفصل آکرومیوکلایکولار (ACJ)، تکنیک Weaver-Dunn است که تاکنون modification های مختلفی از آن ارائه شده است. با توجه به مشکلات روشهای قبلی و ارزش حفظ لیگامان کورااکوآرومیال (CAL)، ما در این مطالعه به معرفی یک modification جدید از تکنیک Weaver-Dunn پرداختیم. همچنین نتایج اولیه این روش بررسی شد.

**مواد و روش‌ها:** ۱۵ بیمار دچار دررفتگی حاد مفصل آکرومیال کلاویکولار (ACJ) در مطالعه بررسی شدند. در این روش نیمی از بخش مدیال لیگامان کورااکوآرومیال (CAL) از آکرومیون جدا می‌شود. لیگامان جدا شده از سوراخی که در کلاویکل ایجاد شده، عبور داده و روی خود گره زده می‌شود. قبل و پس از جراحی، فاصله کوراکوئید از کلاویکل (CCD) هر دو سمت اندازه‌گیری و مقایسه شد. در ویزیت نهایی، دو پرسشنامه Constant و UCLA تکمیل شد. شدت درد با استفاده از visual analogue scale (VAS) تعیین شد. بیماران بطور میانگین  $4/2 \pm 2/6$  سال پیگیری شدند.

**یافته‌ها:** CCD قبل از عمل به‌طور معناداری در سمت آسیب دیده بیشتر بود ( $19/5 \pm 1/6$  mm) در برابر  $7/1 \pm 0/5$  mm در سمت سالم؛  $p < 0/001$ . در ویزیت نهایی CC distance فاصله کوراکوئید از کلاویکل سمت آسیب‌دیده کاهش یافت و اختلاف اندک آن با سمت سالم، معنادار نبود ( $8/2 \pm 0/9$  mm) در برابر  $7/1 \pm 0/5$  mm؛  $p = 0/318$ . در ویزیت نهایی، میانگین Constant Score سمت جراحی شده برابر  $13/2 \pm 9/3$  و سمت سالم  $10/8 \pm 9/5$  بود که اختلاف بین دو سمت از نظر آماری معنادار نبود ( $p = 0/118$ ). میانگین UCLA Score برابر  $3/3 \pm 2/6$  و میانگین درد بر اساس VAS برابر  $1/4 \pm 0/8$  بود.

**نتیجه‌گیری:** درمان دررفتگی‌های حاد ACJ با این تکنیک با نتایج مطلوبی همراه است. با این روش، ثبات مفصل حفظ و عملکرد آن بازگردانده می‌شود.

**واژه‌های کلیدی:** مفصل آکرومیوکلایکولار، دررفتگی، لیگامان کورااکوآرومیال، تکنیک Weaver-Dunn

دریافت مقاله: ۹ ماه قبل از چاپ؛ مراحل اصلاح و بازنگری: ۲ بار؛ پذیرش مقاله: ۵ ماه قبل از چاپ

\* دکتر فریور لاهیجی، \* دکتر رضا مینایی، \*\* دکتر شاهین طالبی، \* دکتر سید روح الله موسوی،  
\*\*\* مهندس فرشاد صفدری

### مقدمه

آسیب‌های مفصل آکرومیوکلایکولار (ACJ) مشکلی شایع است که بیش از ۱۲٪ آسیب‌های شانه را شامل می‌شود<sup>(۱-۲)</sup>. اسپکتروم آسیب‌های ACJ می‌تواند از یک کشیدگی (sprain) ساده با تبعات بسیار خفیف تا دررفتگی‌های شدید و پارگی فاسیا، پارگی لیگامان کورااکوکلایکولار (CC) یا ACJ و در نتیجه اختلال شدید عملکرد شانه را شامل شود<sup>(۳)</sup>. در سال‌های اخیر دلایل متعددی سبب شده است تا شیوع این آسیب‌ها افزایش چشمگیری داشته باشد. معمول‌ترین مکانیسم آسیب ACJ افتادن با شانه در حالت Adduction بازو می‌باشد<sup>(۴)</sup>.

هدف درمان دررفتگی ACJ بازگشت بیمار به سطح فعالیت پیش از آسیب همراه با برخورداری از یک مفصل شانه قوی، بدون درد و دارای تحرک است. جاناندازی مفصل و ترمیم یا بازسازی لیگامان CC بخشی از درمان می‌باشد<sup>(۴-۵)</sup>. در آسیب‌های نوع I و II، از درمان غیرجراحی و در آسیب‌های نوع IV تا VI از درمان جراحی استفاده می‌شود. این درحالی است که در مورد روش درمانی مناسب برای آسیب‌های نوع III اختلاف نظر فراوانی وجود دارد<sup>(۶)</sup>. در یک مطالعه در سال ۲۰۱۳، «بیزل»<sup>(۱)</sup> و همکارانش بیان نمودند که بیشتر از ۱۵۰ تکنیک جراحی مختلف برای درمان آسیب‌های ACJ معرفی شده است<sup>(۷)</sup>. علیرغم تمام مطالعاتی که در زمینه درمان آسیب‌های ACJ انجام شده است. هنوز روش درمانی ایده‌آل مورد بحث و اختلاف نظر است<sup>(۴)</sup>.

\* ارتوپد، دانشگاه علوم پزشکی شهید بهشتی، تهران، ایران

\*\* رزیدنت ارتوپدی، دانشگاه علوم پزشکی شهید بهشتی، تهران، ایران

\* ارتوپد، دانشگاه علوم پزشکی قم، قم، ایران

\*\*\* ارتوپد فنی، مرکز تحقیقات ارتوپدی اختر، دانشگاه علوم پزشکی شهید بهشتی، تهران، ایران

نشانی نویسنده رابط:

تهران، الهیه، بیمارستان اختر  
تلفن: ۲۲۶۰۶۶۱۴

E-mail:  
shahin.talebi@gmail.com

استرس وارد شد تا رادیوگرافی تحت استرس در نمای anteroposterior دو طرفه انجام گردد. در این تصاویر فاصله نوک زائده کوراکوئید تا سطح تحتانی استخوان کلاویکل اندازه‌گیری شد (CC distant). سپس بیماران به روش مورد نظر تحت جراحی قرار گرفتند.

### روش جراحی Modified Weaver-Dunn

ابتدا یک برش شکل C (عرضی، پوست یا چرخش به سمت کوراکوئید) ایجاد می‌شود. این برش از کمی خارج‌تر از مفصل آکرومیوکلایوئیکلار شروع شده و روی استخوان ترقوه تا یک سوم خارجی آن ادامه می‌یابد. سپس برش بشکل منحنی تا کوراکوئید ادامه می‌یابد (اپروچ رابرت). قسمت کوچکی از قدام دلتوئید از ترقوه جدا شده و لیگامان‌های پاره شده کوراکوکلایوئیکلار و لیگامان سالم کوراکوآکرومیال نمایان می‌شود. البته در دررفتگی تیپ ۵ ACJ، ممکن است CAL هم پاره شده باشد. سپس نیمی از بخش مدیال CAL از آکرومیون جدا می‌شود ولی باید دقت بشود که چسبندگی کوراکوئید صدمه نیند. لیگامان جدا شده به روش «کراکو»<sup>۴</sup> با نخ فایبر شماره ۲ (فایبر سوچور ۲ میلی‌متری) استوانه‌ای می‌شود. پس از آن با سر مته ۳/۲ میلی‌متری از سوپریور ترقوه به اینفریور سوراخی کمی لترال به محل چسبیدن CAL ایجاد می‌شود و سپس با سرمته ۴/۵ میلی‌متری بزرگ‌تر می‌شود. سرنخ‌ها از سوراخ ایجاد شده از اینفریور به سوپریور رد می‌شود. ترقوه و CAL جا اندازی می‌شود و با دو پین<sup>۵</sup> دو میلی‌متری فیکس می‌شود. نخ فایبر کشیده می‌شود تا لیگامان به داخل سوراخ برود و روی خود آن گره زده می‌شود. سپس دلتوئید و کپسول مفصلی ACJ ترمیم می‌شود. پوست و زیر پوست دوخته می‌شود. اندام بمدت ۴ هفته در آویز قرار داده می‌شود. سپس حرکات پاندولی و سیرکولار در آویز و بعد از ۶ هفته پین‌ها در کلینیک سرپایی کشیده می‌شود و فیزیوتراپی آغاز می‌گردد. پس از جراحی، توانبخشی معمول برای بیماران انجام شد. بیماران سه ماه بعد باید در بیمارستان حاضر می‌شدند تا ارزیابی‌های نهایی انجام شود. در این مرحله، برای بررسی نتایج عملکردی درمان، دو پرسشنامه Constant و UCLA برای بیماران تکمیل شد.

یکی از روش‌هایی که بسیار مورد استفاده قرار گرفته و نتایج خوبی نیز به همراه داشته است تکنیک معرفی شده توسط «ویور»<sup>۱</sup> و «دان»<sup>۲</sup> در سال ۱۹۷۲ است که شامل خارج سازی دیستال کلاویکل و جابجایی لیگامان کوراکوآکرومیال است<sup>(۸)</sup>. از زمان معرفی تکنیک «ویور-دان»<sup>۳</sup> تاکنون، modification های متعددی از این تکنیک ارائه شده‌اند که هر کدام مزایا و معایب خاص خود را دارند و معمولاً شامل استفاده از یک stabilizer کوراکوکلایوئیکلار هستند<sup>(۹،۱۰)</sup>. اگرچه این روش‌ها با نتایج مطلوبی همراه بوده‌اند اما در مطالعات مختلفی نشان داده شده است که تکنیک «ویور-دان» در مقایسه با CCL سالم کارایی بسیار پایینی دارد و مشکلات مختلفی از جمله laxity بویژه در صفحه ساژیتال ایجاد می‌شود<sup>(۱۱-۱۶)</sup>. ما در مطالعه حاضر به معرفی یک modification جدید از این تکنیک خواهیم پرداخت که در آن بخشی از این لیگامان دست نخورده باقی می‌ماند و تصور می‌نماییم که با این روش، ثبات مفصل و عملکرد فرد بهبود خواهد یافت. بعلاوه ما به بررسی نتایج اولیه درمان بیماران دچار دررفتگی ACJ با روش مورد نظر پرداختیم.

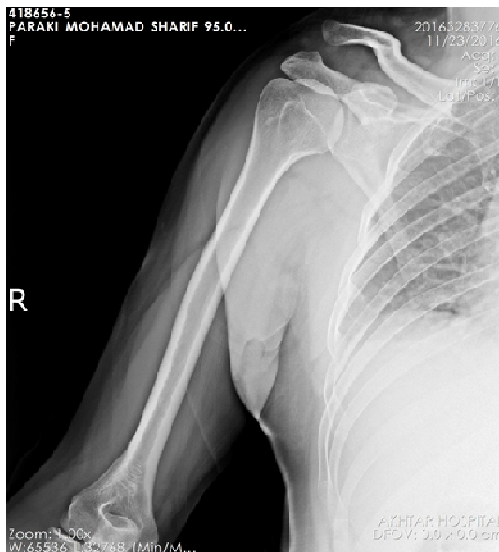### مواد و روش‌ها

در این مطالعه case series، تمام بیماران تایپ نوع III و V که در سرویس جراح سینیور (ف ل) دچار دررفتگی‌های حاد ACJ که در بین سال‌های ۱۳۸۶ تا ۱۳۹۲ در بیمارستان اختر با تکنیک موردنظر درمان شده‌اند، در صورت احراز شرایط مطالعه و امضای رضایت‌نامه کتبی و آگاهانه مورد بررسی قرار گرفتند. در این مطالعه از روش نمونه‌گیری ساده و غیر تصادفی استفاده و با توجه به جدید بودن روش جراحی، تعداد نمونه ۱۵ بیمار درنظر گرفته شد. گفتنی است که هیچیک از این بیماران دچار آسیب همراه مانند شکستگی هومروس نبودند.

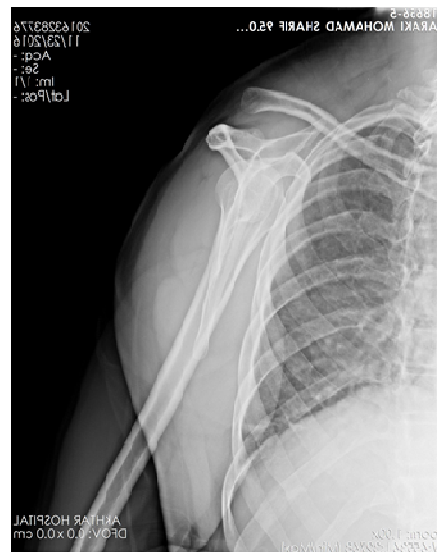در ابتدا با بیمارانی که بدنبال تروما دچار آسیب ACJ شده‌اند در مورد اهداف مطالعه و روش اجرای آن صحبت شد. از بیمارانی که تمایل به همکاری در طرح داشتند تقاضا شد تا فرم رضایت‌نامه کتبی و آگاهانه را امضا نمایند. بیماران مورد معاینه فیزیکی دقیق قرار گرفتند و اطلاعات دموگرافیک و اولیه مانند سن، جنس و مکانیسم آسیب ثبت شد. سپس ارزیابی‌های رادیوگرافیک انجام شد. برای این کار، با استفاده از وزنه، به ACJ

1. Weaver
2. Dunn
3. Weaver-Dunn

4. Krakow  
5. K-wire



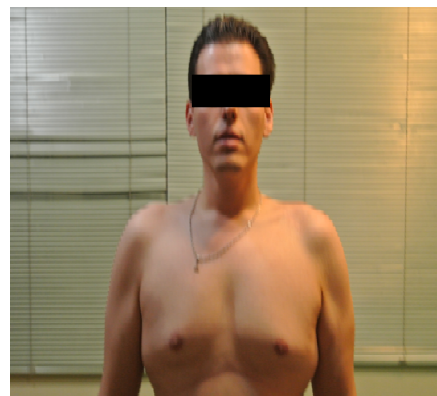
الف.۱



ب.۱



ج.۱

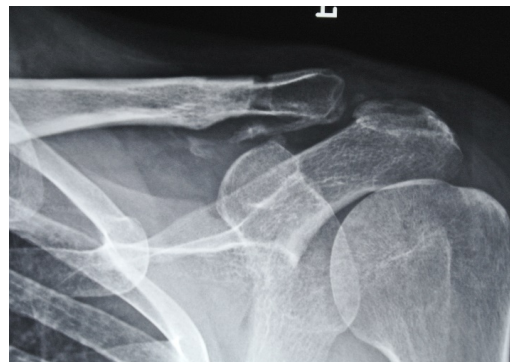

د.۱

شکل ۱.

- الف- یکی از بیماران بعد از عمل ۲۸ ساله
- ب- قبل از عمل بیمار
- ج- بیمار دیگر ۳۰ ساله سه سال بعد از عمل
- د- در ابداکشن
- و- رادیوگرافی همین بیمار

و.۱



داده‌های کمی به صورت  $mean \pm SD$  و داده‌های کیفی به صورت تعداد و درصد ارائه شد. برای مقایسه داده‌های کمی قبل و پس از درمان از آزمون paired t-test یا ویلکاکسون استفاده شد. برای مقایسه داده‌های کیفی قبل و پس از درمان از آزمون «مک نمر»<sup>۷</sup> استفاده شد. تمام آنالیزها با نرم‌افزار آماری SPSS ver.16 انجام شد. در این مطالعه  $p < 0.05$  به عنوان سطح معناداری در نظر گرفته شد

همچنین از بیماران درخواست شد تا شدت درد و میزان رضایت خود از نتایج درمان را با استفاده از visual analogue scale (VAS) بیان کنند. بعلاوه مجدداً پرتونگاری تحت استرس انجام شد تا CC distant اندازه‌گیری شود. نکته قابل توجه اینکه CC distant به صورت نسبی از سمت سالم محاسبه شد تا دید واقعی‌تری از وضعیت ACJ در اختیار قرار دهد. همچنین در ویزیت نهایی، وضعیت reduction مفصل در پرتونگاری ارزیابی شد. در نهایت داده‌ها مورد تجزیه و تحلیل آماری قرار گرفت.

7. McNemar

## یافته‌ها

در این مطالعه مجموعاً ۱۵ بیمار دچار ACJ dislocation حاد مورد بررسی قرار گرفتند. میانگین سنی بیماران  $۳۴/۶ \pm ۱۰/۲$  سال بود و تمام بیماران مرد بودند. از این تعداد ۲ نفر دچار آسیب درجه III و بقیه دچار آسیب درجه V بودند. لازم به ذکر است که دو بیمار دچار آسیب درجه III، ورزشکار حرفه‌ای بودند. بیماران به‌طور میانگین  $۴/۲ \pm ۲/۶$  سال پیگیری شدند. نتایج اندازه‌گیری CC distant در جدول ۱ ارائه شده است. براساس داده‌های جدول، CC distance قبل از عمل به‌طور معناداری بیشتر از سمت سالم بود. در بررسی‌های بلافاصله پس از جراحی، فاصله سمت آسیب دیده کمتر از سمت سالم بود اما اختلاف بین دو سمت معنادار نبود. در واقع در زمان جراحی، مقداری overcorrection صورت گرفت. در بررسی‌های نهایی مشاهده شد که CC distance سمت آسیب دیده مقداری افزایش پیدا کرده که البته اختلاف بین دو سمت معنادار نبود. بدین ترتیب باید گفت که در ویزیت نهایی، اصلاحات قابل‌قبول در تمام بیماران به دست آمد. در ویزیت نهایی، میانگین Constant score سمت جراحی شده برابر  $۹۳/۳ \pm ۱۳/۲$  و سمت سالم  $۹۵/۱ \pm ۱۰/۸$  بود که اختلاف بین دو سمت از نظر آماری معنادار نبود ( $p=0/۱۱۸$ ). همچنین میانگین UCLA score برابر  $۳۲/۶ \pm ۳/۳$  و میانگین درد بر اساس VAS برابر  $۱/۴ \pm ۰/۸$  بود و هیچیک از بیماران به استفاده از مسکن نیاز نداشتند. خوشبختانه موردی از بروز عوارض در این مطالعه دیده نشد.

## بحث

مهم‌ترین یافته مطالعه حاضر این بود که درمان دررفتگی‌های حاد ACJ با تکنیک معرفی شده در مطالعه حاضر می‌تواند در کوتاه مدت با نتایج بسیار مطلوب و رضایتبخشی همراه باشد. تاکنون تکنیک‌های بسیار متعدد و فراوانی برای درمان دررفتگی‌های حاد ACJ معرفی شده‌اند که مقایسه نتایج و انتخاب روش ارجح را بسیار دشوار نموده است. روش مطلوب برای درمان دررفتگی‌های ACJ باید پنج ویژگی داشته باشد که عبارتند از جاناندازی کامل و آناتومیک مفصل، ترمیم یا بازسازی لیگامان کوراوکلاویکولار، محافظت از لیگامان ترمیم یا بازسازی شده حین پروسه healing، ترمیم آسیب‌های فاسیای دلتوئید یا تراپزیال و خارجسازی انتهای دیستال کلاویکل در مواردی که شواهدی از استئوآرتریت ACJ مشاهده می‌شود<sup>(۵،۱۷)</sup>.

به‌طور معمول چهار روش برای درمان دررفتگی ACJ به کار می‌رود که هر کدام مزایا و معایب خاص خود را دارد و modification های متعددی برای هر کدام از آنها ارائه شده است. یکی از رایج‌ترین این تکنیک‌ها، توسط «ویور» و «دان» ارائه شد که یک روش غیرآناتومیک است، انتهای دیستال کلاویکل برش داده و خارج می‌شود و لیگامان کوراوکلاویکل به انتهای کلاویکل منتقل می‌شود تا نقش لیگامان کوراوکلاویکولار را ایفا کند<sup>(۱۸)</sup>.

مطالعات بیومکانیکی و بالینی مختلفی در دست است که نشان می‌دهند دوباره‌سازی (reconstruction) لیگامان کوراوکلاویکولار نسبت به ligamentous imbrication، ترمیم یا reconstruction غیرآناتومیک مانند تکنیک «ویور-دان» قوی‌تر و مطمئن‌تر است و این روش‌ها در بررسی‌های بلندمدت نتایج مطلوبی به‌دست نمی‌دهند<sup>(۱۸-۲۱)</sup>. بازسازی CCL با استفاده از CAL (پروسیجر «ویور-دان») برای تثبیت ACJ کافی به نظر نمی‌رسد و ممکن است مفصل در همه صفحات دچار laxity باشد<sup>(۱۱،۱۲)</sup>. نشان داده شده است که CAL از نظر بیومکانیکی (قدرت و stiffness) بسیار ضعیف‌تر از CCL است<sup>(۱۳،۱۴)</sup>. در مطالعات بیومکانیکی «موزاکا»<sup>۱</sup> و همکارانش، «متعمدی»<sup>۲</sup> و همکارانش و «کاستیک»<sup>۳</sup> و همکارانش نشان داده شده است که CAL منتقل شده در تکنیک «ویور-دان»، تنها ۳۰٪-۲۵٪ از قدرت بیومکانیکی و ۱۰٪ از Stiffness

## جدول ۱- نتایج مقایسه CC distance قبل از عمل، بلافاصله

## بعد از عمل و ویزیت نهایی

زمان اندازه‌گیری	سمت سالم	سمت آسیب دیده	p-value	نسبت CC distance سمت آسیب دیده به سمت سالم (%)
قبل از عمل (mm)	۷/۱±۰/۵	۱۹/۵±۱/۶	<0/001	۲۷۴/۶±۴۸/۱
بلافاصله بعد از عمل (mm)	" "	۶/۹±۰/۸۵	0/۵۳	۹۷/۱±۱۹/۳
ویزیت نهایی (mm)	" "	۸/۲±۰/۹	0/۳۱۸	۱۱۵/۴±۲۱/۲

1. Mozzaka
2. Motamedi
3. Costic

«میشل»<sup>۴</sup> و همکارانش نیز در سال ۲۰۱۰ نتایج مشابهی گزارش کردند و بیان نمودند که بازسازی ACJ با free tissue graft، در مقایسه با modified Weaver-Dunn technique ثبات بیشتری فراهم می‌کند که با ACJ سالم قابل مقایسه است<sup>(۱۰)</sup>. همچنین «بیزل»<sup>۵</sup> و همکارانش و «کومار»<sup>۶</sup> و همکارانش نشان دادند که بازسازی با لیگامان‌های مصنوعی در مقایسه با modified Weaver-Dunn procedure با نتایج بالینی و ویژگی‌های بیومکانیکی بهتری همراه است<sup>(۳۱،۳۲)</sup>.

ایده انتخاب این روش جراحی برای درمان ACJ، دو دلیل واضح داشت. دلیل اول این است که ترمیم اولیه لیگامان در صدمات مفاصل دیگر (زانو، مچ دست) اغلب موفقیت‌آمیز نیست و توصیه به بازسازی لیگامان می‌شود. دوم اینکه با توجه به مطالب بیان شده ما تصمیم گرفتیم تا با معرفی یک modification جدید از پروسیجر «ویور-دان» به بهبود نتایج درمانی این روش و برطرف کردن مشکلات و محدودیت‌های آن بپردازیم. مهم‌ترین بخش تکنیک حاضر این بود که در آن نیازی به dissect کردن کامل لیگامان کوراوکرومیال نیست و این سبب می‌شود که عملکرد این لیگامان بطور کامل از بین نرود و همانطور که در بالا اشاره شد، عملکرد این لیگامان نقش مهمی در عملکرد مناسب مفصل شانه دارد. در مطالعه حاضر CC distant قبل از جراحی بطور قابل توجهی (۰/۲۷۴/۶) افزایش پیدا کرده بود که در فاز حاد پس از جراحی بطور چشمگیری کاهش یافت و حتی از سمت سالم نیز کمتر شد. البته همانطور که انتظار می‌رفت در پیگیری ۴/۲ ساله پس از جراحی، CC distance سمت جراحی شده مقدار کمی نسبت به سمت سالم افزایش یافت (۰/۱۱۵) که البته با توجه به مدت‌زمان گذشته از جراحی، قابل انتظار ولی رضایتبخش بود. لازم بذکر است که مقایسه میانگین CC distance دو طرف نشان داد که اختلاف معناداری وجود ندارد. ما در این مطالعه برای بررسی وضعیت عملکردی مفاصل شانه از Constant score استفاده کردیم و نتایج بررسی‌ها نشان داد که سمت جراحی شده پس از گذشت بیش از ۴ سال، نمره‌ای مشابه سمت سالم دارد که دلیل دیگری بر اثبات کارایی روش جراحی مورد استفاده در این مطالعه است. نمره UCLA score نیز بسیار مطلوب و رضایتبخش بود. در ویزیت نهایی بیماران درد بسیار کمی در شانه جراحی شده احساس می‌کردند و نیازی به استفاده از مسکن نداشتند.

لیگامان CC سالم را اعاده می‌کند و failure بطور عمده در سوچورهای اتصال دهنده CAL به کلاویکل اتفاق می‌افتد<sup>(۱۴-۱۶)</sup>. از سوی دیگر قرار دادن کلاویکل در یک وضعیت غیرآناتومیک و sacrifice لیگامان CA می‌تواند مشکلات فراوانی ایجاد نماید<sup>(۴)</sup>. خارج سازی دیستال کلاویکل و انتقال coracoid based لیگامان CA ممکن است کلاویکل را به سمت آنتریور جا به جا کند<sup>(۳۲)</sup>. در مطالعه‌ای که در سال ۲۰۰۴ توسط «دشماک»<sup>۱</sup> و همکارانش انجام شد مشاهده گردید که لاکستی ACJ در صفحه ساژیتال پس از بازسازی با تکنیک «ویور-دان» بطور معناداری بیشتر از ACJ سالم است و احتمالاً همین مساله می‌تواند توضیحی برای میزان بالای از دست دادن «جاندازی» در این بیماران باشد<sup>(۱۱)</sup>. در مطالعه دیگری در سال ۲۰۰۹، «توبر»<sup>۲</sup> و همکارانش بیان نمودند که ویژگی‌های آناتومیکی CAL سبب می‌شود تا پس از ترانسفر، انتهای دیستال کلاویکل تا حدودی به قدام و پایین کشیده شود<sup>(۱۳)</sup>.

بدین ترتیب بسیاری از محققین به معرفی modification های مختلف تکنیک «ویور-دان» پرداخته‌اند که در آنها از روش‌های مختلفی برای آگمنتاسیون CAL بر روی کلاویکل استفاده می‌شود. در تکنیک‌های «ویور-دان» معمولاً اکسیزیون دیستال کلاویکل و ترانسفر CAL همراه با آگمنتاسیون لیگامان منتقل شده با circlage wire، پیچ، اتوگرافت فاسیالاتا یا گرافت‌های مصنوعی مانند GORE-TEX، داکرون، فیبرهای کربنی و پلی‌استر انجام می‌شود<sup>(۳۰-۳۱،۳۰۹-۳۱۰،۳۲)</sup>. اگرچه تکنیک‌های «ویور-دان» با نتایج خوبی همراه بوده‌اند<sup>(۳۳،۳۱،۳۴،۳۲)</sup> اما باید توجه نمود که تکنیک‌های جدیدتر نیز بدون عوارض نیستند و در برخی مطالعات، در مواردی از دست دادن «جاندازی» گزارش شده است<sup>(۳۳-۳۵)</sup>.

در هر حال، مطالعات مختلفی نیز در رابطه با مقایسه modification های تکنیک «ویور-دان» با سایر روش‌ها انجام شده است که نتایج جالبی در پی داشته‌اند. اخیراً «هگزی»<sup>۳</sup> و همکارانش به مقایسه modified Weaver-Dunn technique و بازسازی آناتومیک ACJ با استفاده از اتوگرافت سمی تندینوسوس پرداختند و بیان نمودند که پس از حدود ۲۸ ماه، نمره Oxford Shoulder Score و Nottingham Clavicle Score در گروه اتوگرافت بطور معناداری بیشتر بود (۱).

4. Michlitsch  
5. Beitzel  
6. Kumar

1. Deshmukh  
2. Tauber  
3. Hegazy

### نتیجه‌گیری

یافته‌های مطالعه حاضر نشان داد که درمان بیماران دچار دررفتگی های حاد مفصل acromioclavicular با تکنیک modified Weaver-Dunn به‌صورتی که لیگامان کوراکواکرومیال بطور کامل dissect نشود، می‌تواند با نتایج مطلوب بالینی، رادیولوژیک و عملکردی همراه باشد. با این روش، ثبات مفصل حفظ و عملکرد آن بازگردانده می‌شود.

مطالعه حاضر نیز مانند تمام مطالعات دیگر محدودیت‌هایی در برداشت. مهم‌ترین محدودیت مطالعه حاضر این بود که بصورت before-after انجام شد و در واقع نتایج روش جراحی مورد استفاده، با نتایج سایر روش‌ها مقایسه نشد و گروه کنترل ندارد. روشن است که انجام کارآزمایی‌های بالینی تصادفی می‌تواند تا حد زیادی به یافتن روش ارجح کمک کند و انجام آنها ضروری است. نکته دیگر اینکه ما تنها به بررسی مفاصل شانه در تصاویر قدمی خلفی پرداختیم و این در حالی است که اندازه‌گیری سایر پارامترهای رادیوگرافیک در نماهای دیگر می‌تواند تا حد زیادی به ارزیابی روش درمانی کمک کند. مطلب دیگر اینکه به نظر می‌رسد تعداد بیماران مورد بررسی در مطالعه حاضر کافی نبوده و باید بیماران بیشتری ارزیابی شوند.

## منابع

1. **Hegazy G, Safwat H, Seddik M, Al-Shal EA, Al-Sebai I, Negm M.** Modified Weaver-Dunn procedure versus the use of semitendinosus autogenous tendon graft for acromioclavicular joint reconstruction. *Open Orthop J* 2016;10:166-78.
2. **Emery R.** Acromioclavicular and sternoclavicular joints. In: Copeland SA, Ed. *Shoulder surgery*. London: WB Saunders 1997.
3. **Lynch TS, Saltzman MD, Ghodasra JH, Bilimoria KY, Bowen MK, Nuber GW.** Acromioclavicular joint injuries in the National Football League: epidemiology and management. *Am J Sports Med* 2013; 41(12): 2904-8.
4. **Choi S, Lee TJ, Kim MK, Park JE, Kang H.** Midterm results of coracoclavicular stabilization with double augmentation for acute acromioclavicular dislocation. *Springerplus* 2016;5(1):1858.
5. **Li X, Ma R, Bedi A, et al.** Current Concepts Review: Management of acromioclavicular joint injuries. *J Bone Joint Surg Am* 2014; 96(A):73-84.
6. **Simovitch R, Sanders B, Ozbaydar M, Lavery K, Warner JJ.** Acromioclavicular joint injuries: diagnosis and management. *J Am Acad Orthop Surg* 2009; 17(4): 207-19.
7. **Beitzel K, Cote MP, Apostolakos J, et al.** Current concepts in the treatment of acromioclavicular joint dislocations. *Arthroscopy* 2013; 29(2):387-97.
8. **Weaver JK, Dunn HK.** Treatment of acromioclavicular injuries, especially complete acromioclavicular separations. *J Bone Joint Surg* 1972;54-A:1187.
9. **Tuo YN, Shen ZM, Wang GS, Cao MY, Ma Q.** Case-control study on modified Weaver-Dunn surgery combined with clavical hook-plate internal fixation for the treatment of Tossy type III acromioclavicular dislocation. *Zhongguo Gu Shang* 2015;28(12):1141-6.
10. **Michlitsch MG, Adamson GJ, Pink M, Estess A, Shankwiler JA, Lee TQ.** Biomechanical comparison of a modified Weaver-Dunn and a free-tissue graft reconstruction of the acromioclavicular joint complex. *Am J Sports Med* 2010;38(6):1196-203.
11. **Deshmukh AV, Wilson DR, Zilberfarb JL, Perlmutter GS.** Stability of acromioclavicular joint reconstruction: biomechanical testing of various surgical techniques in a cadaveric model. *Am J Sports Med* 2004;32(6):1492-1498.
12. **Gutter PW, Petersen SA.** Anatomical acromioclavicular ligament reconstruction: a biomechanical comparison of reconstructive techniques of the acromioclavicular joint. *Am J Sports Med* 2005;33(11):1723-1728.
13. **Tauber M, Gordon K, Koller H, Fox M, Resch H.** Semitendinosus tendon graft versus a modified Weaver-Dunn procedure for acromioclavicular joint reconstruction in chronic cases: a prospective comparative study. *Am J Sports Med* 2009; 37(1): 181-90.
14. **Weinstein DM, McCann PD, McIlveen SJ, Flatow EL, Bigliani LU.** Surgical treatment of complete acromioclavicular dislocations. *Am J Sports Med* 1995; 23(3): 324-31.
15. **Motamedi AR, Blevins FT, Willis MC, McNally TP, Shahinpoor M.** Biomechanics of the coracoclavicular ligament complex and augmentations used in its repair and reconstruction. *Am J Sports Med* 2000;28(3): 380-4.
16. **Costic RS, Labriola JE, Rodosky MW, Debski RE.** Biomechanical rationale for development of anatomical reconstructions of coracoclavicular ligaments after complete acromioclavicular joint dislocations. *Am J Sports Med* 2004; 32(8): 1929-36.
17. **Nascimento AT, Claudio GK.** Functional and radiological evaluation of acute acromioclavicular dislocation treated with anchors without eyelet: comparison with other techniques. *Rev Bras Ortop* 2016;51(5):561-568.
18. **Weaver JK, Dunn HK.** Treatment of acromioclavicular injuries, especially complete acromioclavicular separations. *J Bone Joint Surg* 1972;54:1187.
19. **Beitzel K, Obopilwe E, Chowanec DM, et al.** Biomechanical comparison of arthroscopic repairs for acromioclavicular joint stability. *Am J Sports Med* 2011;39:2218-2225.
20. **DeBerardino TM, Pensak MJ, Ferreira J, Mazzocca AD.** Arthroscopic stabilization of acromioclavicular joint dislocation using the AC graftrope system. *J Shoulder Elbow Surg* 2010;19:47-52.
21. **Freedman JA, Adamson GJ, Bui C, Lee TQ.** Biomechanical evaluation of the acromioclavicular capsular ligaments and reconstruction with an intramedullary free tissue graft. *Am J Sports Med.* 2010;38:958-964.
22. **Goldberg JA, Viglione W, Cumming WJ, Waddell FS, Ruz PA.** Review of coracoclavicular ligament reconstruction using Dacron graft material. *Aust N Z J Surg* 1987; 57(7): 441-5.
23. **Burri C, Neugebauer R.** Carbon fiber replacement of the ligaments of the shoulder girdle and the treatment of lateral instability of the ankle joint. *Clin Orthop Relat Res* 1985;(196):112-7.
24. **Jeon IH, Dewnany G, Hartley R, Neumann L, Wallace WA.** Chronic acromioclavicular separation: the medium term results of coracoclavicular ligament reconstruction using braided polyester prosthetic ligament. *Injury* 2007;38(11):1247-53.
25. **Payvandi S, Jeong J, Seitz WH Jr.** Treatment of complete acromioclavicular separations with a modified

Weaver and Dunn technique. *Tech Hand Up Extrem Surg* 2008;12(1):59-64.

**26. Boström WHA, von Heideken JP, Une-Larsson VE, Ekelund AL.** Surgical treatment of chronic acromioclavicular dislocations: a comparative study of Weaver-Dunn augmented with PDS-braid or hook plate. *J Shoulder Elbow Surg* 2010;19(7):1040-8.

**27. Hosseini H, Friedmann S, Tröger M, Lobenhoffer P, Agneskirchner JD.** Arthroscopic reconstruction of chronic AC joint dislocations by transposition of the coracoacromial ligament augmented by the Tight Rope device: a technical note. *Knee Surg Sports Traumatol Arthrosc* 2009; 17(1): 92-7.

**28. Kim SH, Lee YH, Shin SH, Lee YH, Baek GH.** Outcome of conjoined tendon and coracoacromial ligament transfer for the treatment of chronic type V acromioclavicular joint separation. *Injury* 2012; 43(2): 213-8.

**29. Millett PJ, Braun S, Gobezie R, Pacheco IH.** Acromioclavicular joint reconstruction with coracoacromial ligament transfer using the docking technique. *BMC Musculoskelet Disord* 2009; 10: 6.

**30. Pavlik A, Csépai D, Hidas P.** Surgical treatment of chronic acromioclavicular joint dislocation by modified

Weaver-Dunn procedure. *Knee Surg Sports Traumatol Arthrosc* 2001; 9(5): 307-12.

**31. Beitzel K, Obopilwe E, Chowaniec DM, et al.** Biomechanical properties of repairs for dislocated AC joints using suture button systems with integrated tendon augmentation. *Knee Surg Sports Traumatol Arthrosc* 2012;20(10): 1931-8.

**32. Kumar V, Garg S, Elzein I, Lawrence T, Manning P, Wallace WA.** Modified Weaver-Dunn procedure versus the use of a synthetic ligament for acromioclavicular joint reconstruction. *J Orthop Surg (Hong Kong)* 2014; 22(2): 199-203.

**33. Cook JB, Shaha JS, Rowles DJ, Bottoni CR, Shaha SH, Tokish JM.** Early failures with single clavicular transosseous coracoclavicular ligament reconstruction. *J Shoulder Elbow Surg.* 2012;21:1746-1752.

**34. Martetschlager F, Horan MP, Warth RJ, Millett PJ.** Complications after anatomic fixation and reconstruction of the coracoclavicular ligaments. *Am J Sports Med* 2013;41:2896-2903.

**35. Milewski MD, Tompkins M, Giugale JM, Carson EW, Miller MD, Diduch DR.** Complications related to anatomic reconstruction of the coracoclavicular ligaments. *Am J Sports Med.* 2012;40:1628-1634.