

بررسی اثر عصاره هیدروالکلی میوه بنه همراه با سلول‌های بنیادی مشتق از مغز استخوان در استئوآرتروز ایجاد شده در زانوی رت

*گیتی برزوئیان، **دکتر نادر تنیده، ***دکتر مهرداد لطفی، ****دکتر مارال مختاری، *دکتر حبیب‌الله ناظم، ****مهسا ثانی،
*****مهین سلمان نژاد، *****امید کوهی حسین آبادی، **دکتر سجاد دانشی

خلاصه

پیش‌زمینه: استئوآرتروز یک بیماری پیش‌رونده مفصلی است. میوه بنه خاصیت آنتی‌اکسیدانی و ضدالتهابی دارد. سلول‌های بنیادی مغز استخوان توانایی تمایز به سلول‌های کندروسیت را دارند. هدف از انجام این مطالعه، تأثیر عصاره هیدروالکلی میوه بنه همراه با سلول‌های بنیادی در مدل استئوآرتروز ایجاد شده در زانوی رت است.

مواد و روش‌ها: ابتدا ۵۰ سر رت نر به ۵ گروه ۱۰ تایی تقسیم شدند. سپس، در روزهای صفر و ۳ و ۵۰، لاندانزیم کلاژناز نوع ۲ تحت بیهوشی در فضای مفصلی زانوی چپ تزریق شد. پس از ۱۰ هفته استئوآرتروز ایجاد شد و رت‌ها بر اساس نوع درمان به ۵ گروه تقسیم‌بندی شدند: (۱) کنترل، (۲) درمان با عصاره هیدروالکلی میوه بنه، (۳) درمان با سلول‌های بنیادی و عصاره هیدروالکلی میوه بنه، (۴) درمان با سلول‌های بنیادی به تنهایی و (۵) درمان با هایالگان. در پایان مطالعه، بررسی‌های رادیوگرافی، هیستوپاتولوژی و اندازه‌گیری شاخص‌های آنتی‌اکسیدانی MDA-TAC انجام شد.

یافته‌ها: ارزیابی رادیوگرافی و هیستوپاتولوژیکی ۱۲ هفته بعد از درمان نشان داد که نتایج در گروه سلول همراه عصاره در مقایسه با سایر گروه‌های درمانی و گروه کنترل تفاوت معنی‌داری داشته است ($p < 0.05$). همچنین براساس بررسی بیوشیمیایی MDA-TAC در گروه سلول همراه عصاره کاهش قابل توجه میزان استرس اکسیداتیو نسبت به سایر گروه‌های درمانی و کنترل مشاهده شد ($p < 0.05$). نتیجه‌گیری: به نظر می‌رسد عصاره هیدروالکلی میوه بنه همراه با سلول‌های بنیادی مشتق شده از مغز استخوان در ترمیم غضروف زانو مؤثر باشد.

واژه‌های کلیدی: استئوآرتروز، عصاره هیدروالکلی میوه بنه، سلول‌های بنیادی مغز استخوان، کندروسیت
دریافت مقاله: ۲ ماه قبل از چاپ؛ مراحل اصلاح و بازنگری: ۱ بار؛ پذیرش مقاله: ۲۰ روز

Effect of Pistacia atlantica hydro alcoholic extract with bone marrow- derived stem cells on induced knee osteoarthritis in rat

*Giti Borzooeian, MSc; **Nader Tanideh, Ph.D; ***Mehrzad Lotfi, Ph.D; ****Maral Mokhtari, Ph.D;
*****Habibollah Nazem, Ph.D; *****Mahsa Sani, Ph.D; *****Mahin Salman-nezhad, MSc;
*****Omid koohi-hosseiniabadi, BS; **Sajad Daneshi, Ph.D

Abstract

Background: Osteoarthritis is a progressive joint disease. Mastic fruit has antioxidant and anti-inflammatory properties. Bone marrow stem cells have the ability to differentiate into chondrocyte. The purpose of this study is to evaluate the effect of Pistacia atlantica hydro alcoholic extract with bone marrow- derived stem cells on induced knee osteoarthritis in rat.

Methods: 50 male Wistar rats were divided into 5 groups of 10. Then, under anesthesia on days zero and 3, fifty μ l collagenase type 2 was injected in the left knee. After 10 weeks, osteoarthritis was induced. The rats were divided into 5 groups: 1.control, 2.Pistacia atlantica hydro alcoholic extract therapy, 3.treatment by stem cell and Pistacia atlantica hydro alcoholic extract, 4.stem cell therapy alone and 5.treatment with hyalgan. After 12 weeks of treatment for osteoarthritis, radiographic and histopathologic surveys and also measurement of antioxidant properties as MDA-TAC were performed.

Results: After 12 weeks, histopathologic and radiographic evaluation revealed that results of the cell with extract group was significantly different compared to other treatment groups as well as the control group ($p < 0.05$).

there was also signified reduction in oxidative stress-based on biochemical evaluation of MDA-TAC in group with cell extracting ejection, compared with the control and also other treatment groups, based on biochemical evaluation of MDA-TAC in cell with extract group significant reduction in oxidative stress is observed compared to other treatment groups and control ($p < 0.05$).

Conclusions: It seems that Pistacia atlantica hydro alcoholic extract with bone marrow- derived stem cells are effective in knee cartilage repair.

Keywords: Osteoarthritis, Pistacia atlantica Hydro Alcoholic Extract, Bone Marrow Stem Cells, Chondrocyte

* Department of Biochemistry, Esfahan Payame Noor University, Esfahan, Iran

** Stem Cells Technology Research Center, Department of Pharmacology, School of Medicine, Shiraz University of Medical Sciences, Shiraz, Iran.

*** Department of Radiology, School of Medicine, Shiraz University of Medical Sciences, Shiraz, Iran

****Department of Pathology, Shiraz University of Medical Sciences, Shiraz, Iran

***** Department of Biochemistry, Tehran Payame Noor University, Tehran, Iran

*****Stem Cells Laboratory, Department of Anatomy, Shiraz University of Medical Sciences, Shiraz, Iran

***** Animal Laboratory, School of Medicine, Shiraz University of Medical Sciences, Shiraz, Iran

Corresponding author: Nader Tanideh, Ph.D

Stem Cells Technology Research Center, Department of Pharmacology, School of Medicine, Shiraz University of Medical Sciences, Shiraz, Iran.
E-mail: tanidehn@sums.ac.ir

مقدمه

استئوآرتروز (OA)^۱ بیماری پیچیده مفاصل بدن و شایع‌ترین نوع ضایعه مفصلی است. میزان شیوع استئوآرتروز زنان در جهان ۷/۹٪ ولی در مناطق شهری و روستایی ایران به ترتیب ۱۵/۳٪ و ۱۹/۳٪ گزارش شده است^(۱). OA به صورت بیماری مزمن ناتوان کننده، باعث درد شدید در بیمار می‌شود^(۳). این بیماری می‌تواند علل متابولیکی، مولکولی داشته و باعث ایجاد و همچنین تغییرات فیزیولوژیکی یا پاتولوژیک مثل کم شدن فضای مفصلی، تشکیل زواید استخوانی^۲ و اسکروز زیر غضروفی^۳ داشته باشد. مفصل زنان بیشتر از سایر مفاصل و به ویژه در زنان مسن دچار آسیب می‌شود^(۴). در حال حاضر، تحقیقات قابل توجهی برای مشخص کردن هر چه دقیق‌تر پاتوفیزیولوژی بیماری به منظور درمان مؤثرتر آن در حال انجام است^(۵). مدل‌های حیوانی نقش بسیار مهمی برای رسیدن به این هدف، ایفا می‌کنند. به این دلیل که می‌توان با ایجاد انواع OA به پاتوژنز، روند تغییرات بیماری و درمان آن پی برد^(۶).

سلول‌های بنیادی، سلول‌های تمایز نیافته، خاستگاه و منشأ انواع سلول‌ها در بدن هستند که توانایی خودنوزایی، پتانسیل تکثیر بالا و تمایز را دارند^(۷). بسته به نوع سلول بنیادی و تحت شرایط خاص، این سلول‌ها می‌توانند به یک یا چند نوع سلول مختلف مانند سلول‌های چربی، غضروف، استئوبلاست، سلول‌های کبدی و عضلانی تبدیل شوند^(۸). از این توانایی برای درمان بیماری‌های مختلف به منظور جایگزینی سلول‌های ناحیه آسیب دیده می‌توان استفاده کرد. سلول‌های بنیادی مشتق از مغز استخوان یکی از انواع سلول‌های بنیادی مزانشیمی هستند که توانایی تبدیل به سلول‌های خونی و غضروف را دارند^(۹).

استفاده از گیاهان دارویی برای درمان بیماری‌ها همواره مورد توجه بوده است. امروزه تحقیقات زیادی به منظور بررسی اثرات گیاهان مختلف مانند فلفل قرمز، گزنه و زنجبیل بر روی استئوآرتروز انجام گرفته است^(۱۰). میوه درخت بنه^۴ به طور سنتی برای درمان زخم معده، کولون، کنترل دردهای دندان^(۱۱)،

استفاده شده و اخیراً هم به دلیل خاصیت آنتی‌اکسیدانی ناشی از آلفا پی نن^۵، بتا پی نن^۶، توکوتریئول‌ها^۷ و توکوفرول‌ها^۸ و داشتن اسیدهای چرب نظیر میریستیک اسید، پالمیتیک اسید، استئاریک اسید، لینولئیک اسید و اولئیک اسید و همچنین ترکیبات استرولی نظیر بتاسپتواسترول، کامپسترول و استیگماسترول و مواد غنی از مواد معدنی نظیر روی، آهن، سدیم^(۱۲) و اسیدهای آمینه ضروری نظیر گلوتامیک و اسپارتیک و ویتامین‌های A، B و C^(۱۳) به عنوان یک گیاه دارویی توسط بسیاری از محققین مورد توجه قرار گرفته است^(۱۴، ۱۳).

در این مطالعه، هدف این است که پس از ایجاد استئوآرتروز در رت به عنوان مدل حیوانی، اثرات آنتی‌اکسیدانی و ضدالتهابی عصاره هیدروالکلی میوه بنه همراه با سلول‌های بنیادی مشتق از مغز استخوان به عنوان راه‌حلی برای بازسازی ناحیه آسیب دیده، مورد بررسی قرار گیرد.

مواد و روش‌ها

القای استئوآرتروز

رت‌ها توسط کتامین با دوز ۹۰-۱۰۰ mg/kg (GmbH، آلمان) و زایلازین با دوز ۵-۱۰ mg/kg (آلفاسان، هلند) تحت بیهوشی عمومی قرار گرفتند و ناحیه زانوی چپ آنها با روش استریل تحت جراحی قرار گرفت. جهت ایجاد استئوآرتروز، ۵۰۰ IU آنزیم کلاژناز تیپ ۲ داخل فضای مفصلی، در دو نوبت، روزهای صفر و سوم و هر دفعه با حجم ۵۰ لاندا تزریق شد. پس از گذشت ۱۰ هفته، آسیب ایجاد شده مورد بررسی رادیوگرافی قرار گرفت^(۱۵).

تهیه عصاره هیدروالکلی میوه بنه

میوه بنه از منطقه «درودزن» استان فارس جمع‌آوری و توسط کارشناس گیاه‌شناسی شناسایی شد (Pm-494). میوه‌ها ابتدا تمیز و سپس به مدت ۴ روز در سایه خشک شدند و بعد با آسیاب پودر و جهت عصاره‌گیری الک شدند. عصاره‌گیری به

5. α -Pinene
6. β -pinene
7. Tocotrienols
8. Tocopherols

1. Osteoarthritis
2. Osteophyte
3. Subchondral Sclerosis
4. Pistacia Atlantica

حیوانات

تعداد ۵۰ سر رت نر نژاد اسپراگ دالی با وزن تقریبی 200 ± 20 گرم و سن ۱۰ تا ۱۲ هفته از لانه حیوانات دانشگاه علوم پزشکی شیراز خریداری و در دمای 22 ± 2 °C و ۱۲ ساعت روشنایی و رطوبت نسبی 55 ± 5 درصد با آب و غذای استاندارد که به طور آزادانه در اختیارشان قرار داشت، نگهداری شدند.

گروه بندی

رت‌ها به صورت تصادفی در ۵ گروه ۱۰ تایی دسته بندی شدند:

۱- گروه کنترل منفی: که پس از القای استئوآرتریت، بدون درمان پایش شدند.

۲- گروه کنترل مثبت: تا سه هفته پس از القای استئوآرتریت، هفته‌ای یک بار ۵۰ لاندایا لگان با غلظت 20 mg داخل مفصل تزریق شد.

۳- گروه تست یک: پس از القای استئوآرتریت، یک بار در طول درمان سلول‌های بنیادی با حجم ۵۰ لاندایا و غلظت $10^6 \times 50$ داخل مفصل تزریق شد.

۴- گروه تست دو: پس از القای استئوآرتریت، عصاره هیدروالکلی میوه بنه یک بار در طول درمان با حجم ۵۰ لاندایا و دوز 200 mg/ml داخل مفصل تزریق شد.

۵- گروه تست سه: پس از القای استئوآرتریت، یک بار در طول درمان عصاره هیدروالکلی میوه بنه با حجم ۵۰ لاندایا و دوز 200 mg/ml و هم چنین سلول‌های بنیادی با حجم ۵۰ لاندایا و غلظت $10^6 \times 50$ داخل مفصل تزریق شد.

تهیه عکس رادیولوژی

۱۰ هفته پس از تزریق کلاژناز نوع ۲ و القای استئوآرتریت و همچنین در پایان دوره مطالعه، هفته ۱۲ پس از القا، از زانوی چپ همه رت‌ها با دستگاه رادیولوژی (Primax، فرانسه) عکس گرفته شد. تفسیر عکس‌های رادیولوژی بر اساس جدول درجه بندی رادیوگرافی (جدول ۱) توسط دکتر مهرزاد لطفی، متخصص رادیولوژی و عضو هیئت علمی دانشگاه علوم پزشکی شیراز انجام گرفت.

روش پرکولاسیون با اتانول ۷۰ درجه صورت گرفت. عصاره پس از تغلیظ توسط دسیکاتور به منظور تبدیل شدن به صورت پودر لیوفیلیزه، به دستگاه خشک‌کن انجمادی (فریز درایر) منتقل شد و تا زمان آزمایش در ظروف تیره در یخچال نگهداری شد^(۱۴).

تهیه سلول‌های بنیادی مشتق از مغز استخوان

پس از آرام‌کشی رت نر بالغ به روش اخلاقی با گاز CO_2 ، پای رت با الکل ضد عفونی شد و پس از جدا کردن پوست و عضلات، استخوان ران داخل فالكون حاوی PBS، آنتی‌بیوتیک پنی‌سیلین-استرپتومایسین (pen/strep) و ضدقارچ آمفوتریپسین گذاشته شد. سپس در زیر هود، دو انتهای استخوان توسط قیچی شکسته شد. در ادامه به وسیله سرنگ حاوی محیط کشت DMEM و Pen/Strep و از طریق فرو بردن سوزن در یک انتهای استخوان ران، محلول تزریق و محتویات استخوان داخل فالكون تخلیه شد. سپس فالكون به مدت ۵ دقیقه با دور 1200 rpm سانتریفیوژ شد. بعد از آن، فاز رویی با پیت برداشته شد.

یک ml محیط کشت DMEM به رسوب تشکیل شده در کف فالكون اضافه و توسط پیت مخلوط شد. محتویات فالكون پس از انتقال به فلاسک‌های 25 CM^2 حاوی محیط کشت Pen/Strep + DMEM و سرم جنین گاوی (FBS) با غلظت ۱٪ و ۱۰٪ به مدت ۴۸ ساعت در دمای ۳۷ درجه با رطوبت ۹۵٪ و CO_2 ۵٪ انکوبه شد. در روز بعد، سپس هر سه روز یک بار، محیط کشت به منظور کنده شدن سلول‌های غیر مزانشیمی و از طرفی باقی ماندن سلول‌های مزانشیمی با تراکم ۷۰-۸۰٪ تعویض شد. پس از شمارش سلول‌ها در پاساژ دوم و افزودن DMSO به فریزر ۴-، سپس ۷۰- و در آخر به تانک ازت منتقل شدند. عکس برداری توسط میکروسکوپ اینورت انجام گرفت.

سلول‌های بنیادی مزانشیمی از مغز استخوان استخراج شدند و در پاساژ ۳ مورد استفاده و به لحاظ فلوسیتومتری مورد آزمایش CD34 و CD90 قرار گرفتند.

جدول ۲. سیستم درجه بندی ICRS	
امتیازات	طبقه بندی
سطح	
۳	پیوستگی یا یکنواختی
۰	عدم پیوستگی یا نامنظم بودن
ماتریکس	
۳	هیالینی
۲	هیالینی/غضروف فیبروزی
۱	غضروف فیبروزی
۰	بافت فیبروزی
توزیع سلولی	
۳	استوانه ای
۲	استوانه ای - خوشه ای
۱	خوشه ای
۰	نامنظم/سلول های منفرد
جمعیت سلولی زنده	
۳	عمدتا زنده
۱	به صورت جزئی زنده
۰	کمتر از ۱۰٪ زنده
استخوان زیر غضروف	
۳	طبیعی
۲	افزایش بازسازی
۱	نکروز استخوان/بافت گرانوله
۰	جدا شده/شکسته / کالوس در قاعده
معدنی شدن استخوان (غضروف کلسیفاید)	
۳	طبیعی
۰	غیر طبیعی / مکان نامناسب

نتایج

یافته‌های رادیولوژی

۱۰ هفته پس از تزریق آنزیم کلاژناز، بررسی ایجاد استئوآرتروز نشان از تغییر شکل مفصل، کاهش فضای مفصلی و تشکیل استئوفیت داشت (شکل ۱). طبق یافته‌های رادیولوژی در پایان دوره درمان، غضروف مفصل زانو در گروه کنترل با

جدول ۱. درجه بندی رادیوگرافی

Radiographic OA feature of the medial compartment				
	Grade 0	Grade 1	Grade 2	Grade 3
Joint space width	Normal	Reduced	Absent	NA
Medial tibial condyle	Absent	Small	Moderate	Severe
Osteophytes	Absent	Small	Moderate	Severe
Medial fabella	Absent	Present		NA
Total osteophytes			0-7	
Global OA score			0-9	

Radiography OA assessment⁽³²⁾.

ارزیابی هیستوپاتولوژیکی

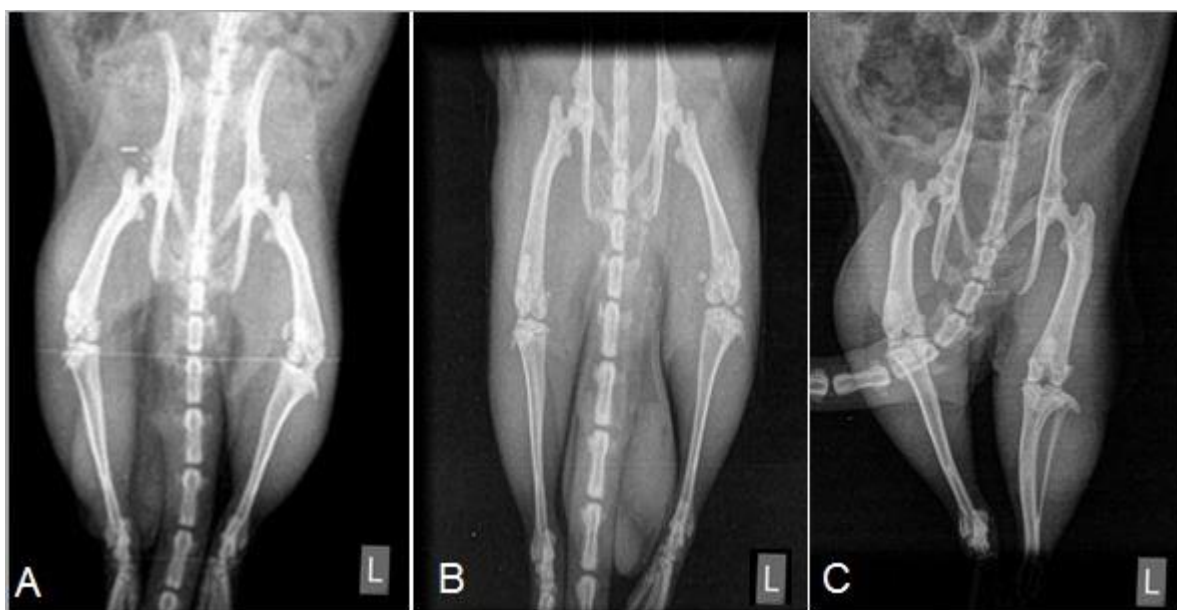ارزیابی هیستوپاتولوژیکی بر اساس «سیستم درجه بندی ICRS» انجام شده است که جدول مربوط به آن پیوست می‌شود. برای بررسی هیستوپاتولوژیکی روند ترمیم، پس از کشتن رت‌ها به روش اخلاقی و برداشتن زانوی چپ، به مدت یک هفته در فرمالین بافر ۱۰ درصد و همچنین یک هفته در اسید فرمیک ۱۰٪ قرار داده شدند. سپس لام‌های تهیه شده با هماتوکسیلین-ائوزین رنگ آمیزی شدند. از سیستم درجه بندی The International Cartilage Repair Society (ICRS) برای ارزیابی مقاطع بافتی استفاده شد (جدول ۲).

ارزیابی پارامترهای بیوشیمیایی

در پایان دوره درمان، از همه رت‌ها قبل از برداشتن نمونه زانو تحت بیهوشی، خون‌گیری از قلب انجام شد، سپس سرم آنها جهت اندازه‌گیری سطح سرمی ظرفیت تام اکسیدانی (TAC) و مالون دی آلدئید (MDA) تهیه شد.

تحلیل آماری

داده‌های کمی با روش One Way ANOVA ارزیابی شد. و همچنین، برای مقایسه بین گروه‌ها با داده‌های کیفی از آزمون Kruskal-Wallis استفاده شد. تحلیل داده‌ها با نرم‌افزار آماری SPSS (نسخه ۲۱) انجام و سطح آماری ۰/۰۵ معنی‌دار در نظر گرفته شد.



شکل ۱. تغییرات دژنراتیو در عکس‌های رادیوگرافی زانوی چپ. گروه کنترل (A) تشکیل استئوفیت‌های بزرگ در لبه میانی کندیل‌های Fabella و Tibial مشاهده و فضای مفصلی کاهش یافته است. گروه سلول‌های بنیادی همراه با عصاره هیدروآلکلی میوه بنه (B)، استئوفیت‌های بزرگ در لبه میانی کندیل‌های Tibial و Fabella برطرف شده و فضای مفصلی افزایش یافته است. گروه هایالگان (C) کاهش فضای مفصلی و همچنین تشکیل استئوفیت در لبه میانی کندیل‌های Tibial و Fabella مشاهده شد.

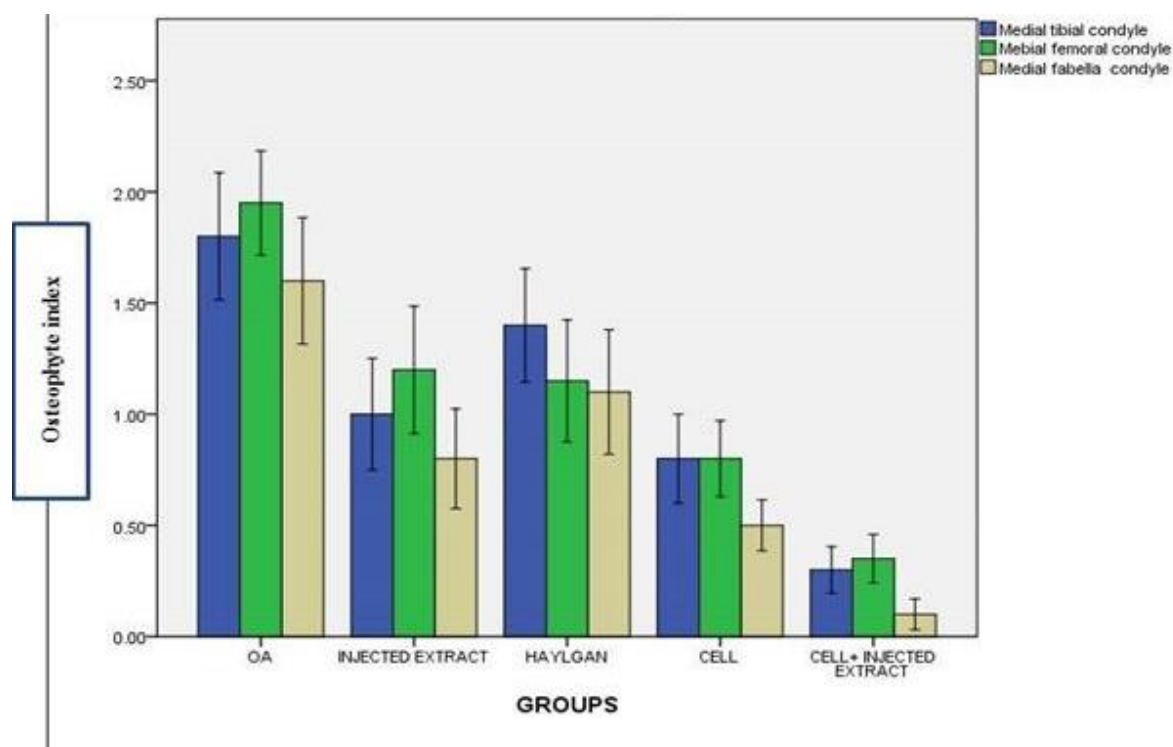
کاهش یافته بود. درجه کلی استئوفیت ۲ و درجه کلی استئوآرتروز، ۳ بود. استئوفیت‌ها در لبه میانی کندیل‌های Tibial و Fabella کوچک و فضای مفصلی زیاد شده بود. همچنین درجه کلی استئوفیت، ۲ و درجه کلی استئوآرتروز، ۲ بود. در گروه سلول و عصاره میوه، استئوفیت‌های بزرگ در لبه میانی کندیل‌های Tibial، Fabella و Femor برطرف شده و فضای مفصلی افزایش یافته بود. درجه کلی استئوفیت، ۱ و درجه کلی استئوآرتروز، ۱ بود.

شاخص استئوفیت در Medial Fabella condyle و Medial Tibial condyle در گروه سلول‌های بنیادی همراه با عصاره هیدروآلکلی میوه بنه فقط با گروه‌های هایالگان و کنترل تفاوت معنی‌دار داشت ($p < 0/05$) (شکل ۲). در حالی که شاخص استئوفیت در Medial Femoral condyle در گروه سلول‌های بنیادی همراه با عصاره هیدروآلکلی میوه بنه تنها با گروه کنترل تفاوت معنی‌دار داشت ($p < 0/05$).

گروه سلول‌های بنیادی همراه با عصاره هیدروآلکلی میوه بنه، در مورد شاخص کلی استئوفیت‌ها (Total Osteophyte)

توجه به بروز استئوفیت‌ها در استخوان‌های Medial Tibial condyle، Medial Femoral condyle و Medial Fabella condyle و همچنین کاهش فضای مفصلی دچار آسیب زیادی شده بود. در گروه سلول‌های بنیادی همراه با عصاره هیدروآلکلی میوه بنه، استئوفیت‌ها کاهش و فضای مفصلی افزایش یافته بود. ارزیابی رادیولوژی توسط دکتر مهرزاد لطفی، متخصص رادیولوژی از دانشگاه علوم پزشکی شیراز، و بر اساس جدول ۱ صورت گرفته است.

تغییرات دژنراتیو در عکس‌های رادیولوژی گروه کنترل به صورت تشکیل استئوفیت‌های بزرگ در لبه میانی کندیل‌های Tibial، Fabella و Femor و اینکه بر اساس جدول ۱، درجه کلی استئوفیت ۵ و درجه کلی استئوآرتروز ۶ بود. در گروه هایالگان، کاهش فضای مفصلی و همچنین تشکیل استئوفیت در لبه میانی کندیل‌های Tibial و Fabella مشاهده شد. همچنین درجه کلی استئوفیت، ۲ و درجه کلی استئوآرتروز، ۴ بود. در گروه عصاره میوه بنه، ضمن تشکیل استئوفیت در لبه میانی کندیل‌های Tibial و Fabella، فضای مفصلی به طور متوسط



شکل ۲. شاخص استئوفیت. در **Medial Tibial condyle** و **Medial Fabella condyle** در گروه سلول‌های بنیادی همراه با عصاره هیدروالکلی میوه بنه فقط با گروه‌های هایالگان و کنترل تفاوت معنی دار داشت ($P < 0/05$).

کمی داشت و عمدتاً از غضروف هیالین با ضخامت کم همراه با حضور استخوان جدید تشکیل شده بود. در گروه سلول‌های بنیادی همراه با عصاره هیدروالکلی میوه بنه، غضروف مفصلی صاف بود و کندروسیت‌های بالغ مشاهده شدند. (شکل ۳ و ۴).

پارامترهای بیوشیمیایی

سطح سرمی TAC (شکل ۵) و MDA (شکل ۶) در گروه سلول‌های بنیادی همراه با عصاره هیدروالکلی میوه بنه با سایر گروه‌ها تفاوت معنی‌داری داشت ($p < 0/05$).

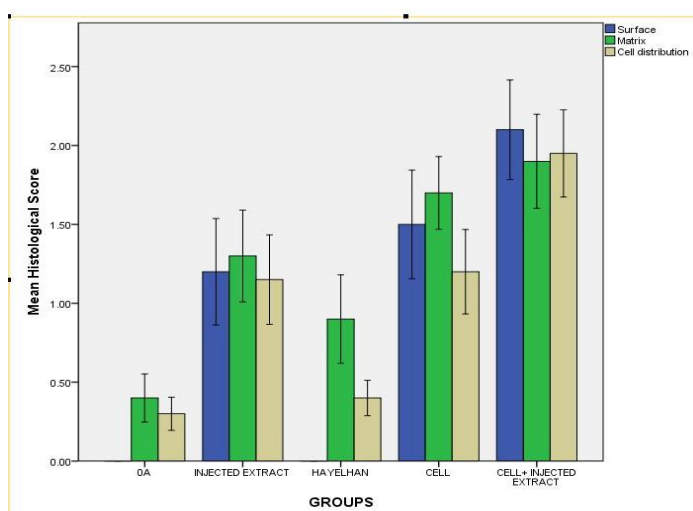
سلول‌های بنیادی

سلول‌های بنیادی مزانشیمی که از مغز استخوان استخراج شدند و در پاساژ ۳ مورد استفاده و به لحاظ فلوسیتومتری مورد آزمایش CD34 و CD90 قرار گرفتند. به نمایش گذاشته شده است (شکل ۷).

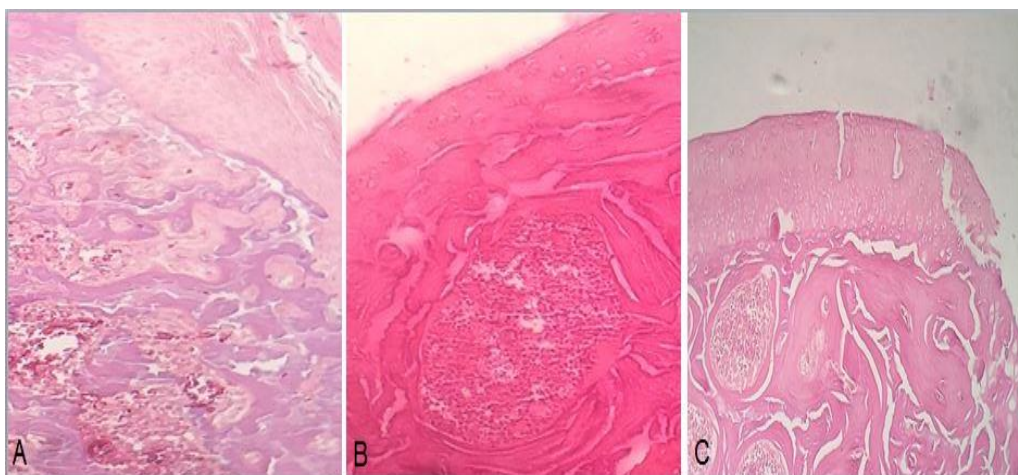
با گروه‌های کنترل، هایالگان و عصاره میوه بنه ($p < 0/05$)، هم چنین به لحاظ شاخص فضای مفصلی (Joint space width) با گروه کنترل ($p < 0/05$) و همین طور از جنبه شاخص کلی (Global OA score) با گروه‌های کنترل، هایالگان و عصاره میوه بنه ($p < 0/05$) تفاوت معنی‌دار داشت.

مشاهدات هیستوپاتولوژیکی

برش بافتی از مقطع غضروف مفصلی در گروه کنترل نشان داد که سطح غضروف کاملاً ناصاف و همچنین متشکل از کندروسیت‌های دوهسته‌ای و تجمعات غضروف هیالینی بود که به عنوان نشانه‌هایی از تخریب در بیماری استئوآرتریت است. در حالی که در گروه هایالگان، سطح مفصل به صورت ناقص ترمیم یافته همراه با کندروسیت‌های نابالغ بود. همچنین در گروه درمان شده با عصاره میوه بنه، سطح غضروف ناصاف و لایه نازکی تشکیل شده بود و تجمعات هیالینی وجود داشت. سطح غضروف مفصلی در گروه درمان شده با سلول‌های بنیادی ترمیم



شکل ۳. شاخص جمعیت سلولی در گروه سلول های بنیادی همراه با عصاره هیدروالکلی میوه بنه در مقایسه با گروه کنترل و گروه های درمانی هایالگان و عصاره تزریقی تفاوت معنادار دارد ($p < 0.05$). تغییرات ماتریکس غضروف مفصلی در گروه سلول های بنیادی همراه با عصاره هیدروالکلی میوه بنه با گروه کنترل تفاوت معنی دار دارد ($p < 0.05$). در بررسی سطح غضروفی، در گروه سلول های بنیادی همراه با عصاره هیدروالکلی میوه بنه با گروه های کنترل و هایالگان تفاوت معنی دار وجود دارد ($p < 0.05$).



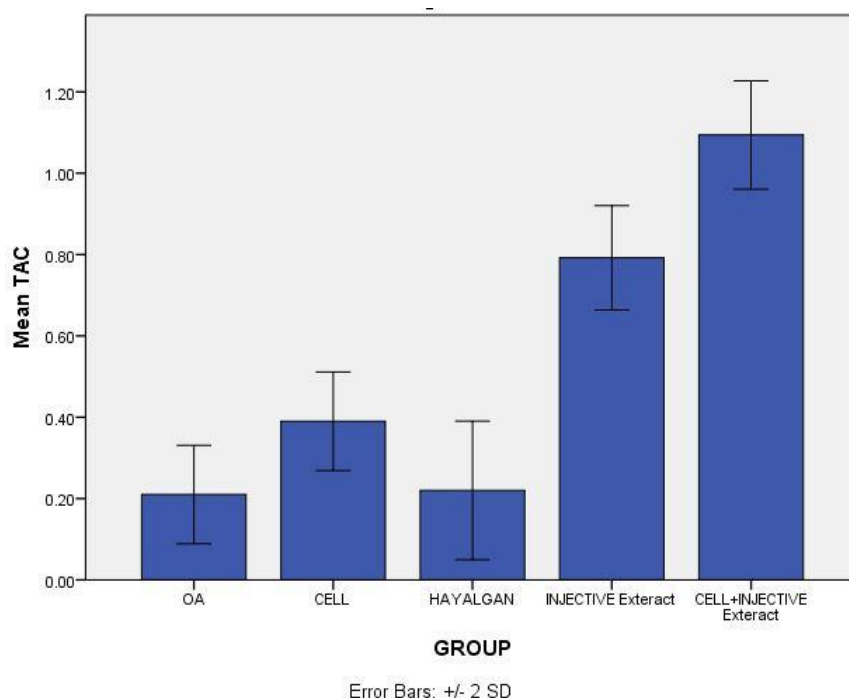
شکل ۴. گروه کنترل (A) دارای کندروسیت های دوهسته ای و تجمعات غضروف هیالینی بود. گروه هایالگان (B) سطح مفصلی به صورت ناقص ترمیم یافت و کندروسیت های نابالغ مشاهده شدند. گروه سلول های بنیادی همراه با عصاره هیدروالکلی میوه بنه (C) سطح غضروف صاف و کندروسیت ها بالغ بودند.

بحث

امروزه دستیابی به داروهای ضدالتهاب جدید با کاربری بالا و عوارض جانبی کمتر، همچنین توجه به گیاهان دارویی و مواد طبیعی از اهمیت بالایی برخوردار است. استئوآرتریت شایع ترین فرم بیماری مفاصل بالغین و اختلال تخریبی مفصل است. میوه بنه حاوی بیش از ۲۵ فلاونوئید گلیکوزید است که اثرات ضدالتهابی خود را از طریق مهار آنزیم COX2 و لیپوآکسیژناز ظاهر می کند^(۱۶). همچنین، اثرات ضد درد میوه بنه به دلیل دارا بودن آلکالوئیدهایی مانند فلاونوئیدها، تانن ها و

فیتواسترولها است. ترکیبات فنولی ممانعت کننده لیپوپولی ساکاریدهای القا کننده بیان INOS^۱ و نیتریک اکساید (NO) در ماکروفاژ هستند^(۱۷). آنتی اکسیدان ها باعث کاهش پراکسیداسیون لیپیدها می شوند. از بین سلول های بنیادی بالغ، سلول های بنیادی مغز استخوان به دلیل تعدیل ایمنی، گزینه مناسبی برای درمان هستند^(۱۸).

نتایج بررسی های رادیوگرافی حاصل از این تحقیق که توسط آزمون های آماری کروس کاس والیس مورد ارزیابی قرار گرفته است، نشان داد که میانگین تعداد استئوفیت ها، فضای مفصلی و



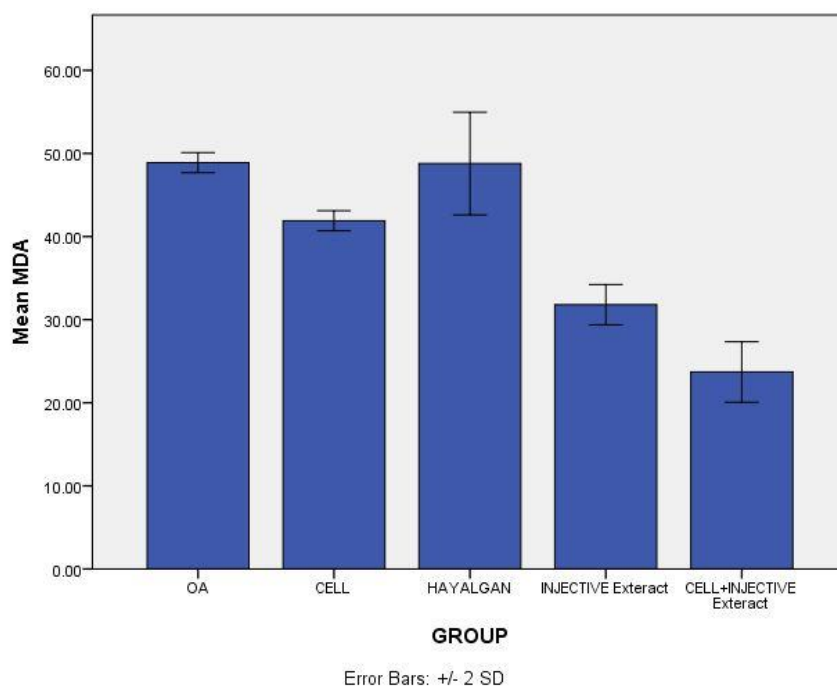
شکل ۵. نتایج آزمایش آنزیمی سرمی TAC. نتایج آزمایش TAC در گروه سلول‌های بنیادی همراه با عصاره هیدروالکلی میوه بنه با سایر گروه‌ها تفاوت معنی‌دار دارد ($p < 0/05$).

مفصل است و از این مسیر توانسته شرایط مناسبی را برای رشد و تمایز سلول‌های بنیادی مغز استخوان تزریق شده در فضای مفصلی به کندروسیت‌ها فراهم آورد. به همین دلیل، این سلول‌ها در حضور عصاره میوه بنه قادر به ترمیم و درمان بافت آسیب دیده غضروف، شامل از بین رفتن استئوفیت‌های غضروف زانو، ترمیم فضای مفصلی و کاهش درجه استئوآرتروز در بافت مفصل زانو شده‌اند.

یافته‌های هیستوپاتولوژیکی حاصل از تحقیق حاضر نشان داد که در گروه سلول‌های بنیادی همراه با عصاره هیدروالکلی میوه بنه نسبت به سایر گروه‌ها ترمیم بهتری وجود داشته است. آنزیم کلاژناز نوع دو، قادر به تخریب کلاژن ماتریکس مفصلی همراه با تخریب و کاهش قطر ماتریکس است. نتایج هیستوپاتولوژی گروه کنترل در مطالعه حاضر مشابه نتایج به دست آمده توسط Adães و همکاران (سال ۲۰۱۴)، و همچنین Yuan و همکاران (سال ۲۰۱۴)، بود که بر روی مدل استئوآرتروز القا شده با آنزیم کلاژناز اجرا شده است^(۲۱، ۱۵)

درجه استئوآرتروز در گروه سلول‌های بنیادی همراه با عصاره هیدروالکلی میوه بنه با سایر گروه‌های درمانی و کنترل تفاوت معنی‌داری را در سطح $p < 0/05$ دارد.

Wluka و همکاران، (سال ۲۰۰۲)، مطالعه‌ای به منظور بررسی اثر قرص ویتامین E و در مقایسه با قرص Placebo بر روی استئوآرتروز زانو انجام دادند. نتایج این پژوهش نشان داد که هیچ تفاوت معنی‌داری بین این دو گروه درمانی در ارزیابی‌های رادیوگرافی به لحاظ ترمیم غضروف و همچنین درجه استئوآرتروز مشاهده نشد^(۱۹). در مطالعه دیگری که توسط Lequesne و همکاران (سال ۲۰۰۲)، به منظور درمان بیماران دچار استئوآرتروز Hip با پیاسکلیدین انجام شد، بیان داشتند که این دارو تغییرات خاصی ایجاد نمی‌کند اما می‌تواند از پیشرفت تنگ شدن فضای مفصلی جلوگیری کند. پیاسکلیدین با مهار آنزیم INOS و سیکلواکسیژناز ۲ (COX2) و جلوگیری از تولید NO، التهاب مفصل را کاهش می‌دهد^(۲۰). در مطالعه حاضر نیز به نظر می‌رسد عصاره میوه بنه به دلیل ترکیبات فنولی از طریق مهار آنزیم COX و لیبواکسیژناز قادر به کاهش التهاب در



شکل ۶. نتایج آزمایش آنزیمی سرمی MDA. نتایج آزمایش MDA در گروه سلول‌های بنیادی به همراه عصاره هیدروالکلی میوه بانه با سایر گروه‌ها تفاوت معنی‌دار دارد ($p < 0/05$).

فلاونوئیدها که خاصیت آنتی‌اکسیدانی و ضدالتهابی دارند از طریق مهار NF-Kappa β در کندروسیت‌ها، باعث مهار آنزیم‌های تسهیل‌کننده التهاب مثل متالوپروتئینازها می‌شود^(۲۳). عصاره هیدروالکلی میوه بانه دارای مقدار زیادی فلاونوئید است که می‌تواند از همین مسیر متوقف کردن مسیرهای التهابی در استئوآرتروز را میسر کند.

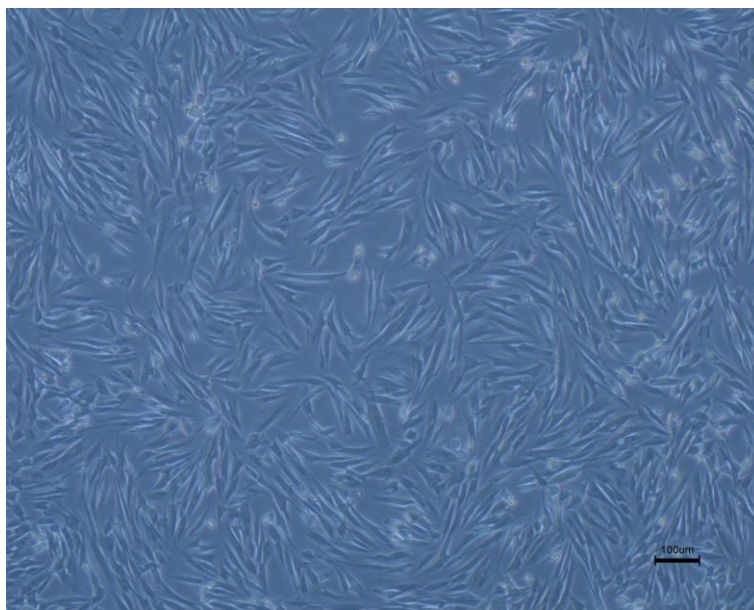
وجود التهاب در بافت غضروف زانو از دلایل عدم تمایز سلول‌های بنیادی به کندروسیت‌ها است. MDA یک ماده آلی است که در اثر استرس اکسیداتیو تولید می‌شود و محصول نهایی حاصل از رادیکال‌های آزاد است. Vyas و همکاران (سال ۲۰۱۵)، مطالعه‌ای را بر روی بیومارکرهای التهابی در بیماری استئوآرتروز انجام دادند که نتایج حاصل از آن بیانگر افزایش سطح سرمی MDA به دلیل ازدیاد استرس اکسیداتیو بود^(۲۴). نتایج گروه کنترل در تحقیق حاضر با مطالعه فوق مشابهت دارد. همچنین در پژوهشی که Zhuang و همکاران (سال ۲۰۱۶)، به منظور بررسی اثر حمایتی پلی‌ساکاریدهای گیاه سنبل‌ختابی^۲ بر روی کندروسیت‌ها انجام دادند، مشاهده شد که این گیاه به دلیل

Kao و همکاران (سال ۲۰۱۶)، در پژوهشی که به منظور بررسی اثر درمانی عصاره روغنی میوه گیاه شیا^۱ بر روی استئوآرتروز مفصل زانوی رت انجام دادند، گزارش کردند که درمان با این عصاره باعث ترمیم آسیب‌های سطح غضروف و ماتریکس ناشی از القای استئوآرتروز شد. این عصاره حاوی تری‌ترین‌ها است که دارای خاصیت ضدالتهابی و آنتی‌اکسیدانی هستند^(۲۲). با توجه به حضور تری‌ترین‌ها در عصاره هیدروالکلی میوه بانه، احتمالاً ترمیم‌های بافتی به دلیل وجود همین ترکیبات در عصاره هیدروالکلی میوه بانه است که باعث کاهش التهاب در غضروف می‌شود و می‌تواند شرایط مساعدی را برای رشد و تمایز سلول‌های بنیادی به کندروسیت‌ها و در نهایت ترمیم غضروف فراهم کند.

هادی پور جهرمی و همکاران (سال ۲۰۱۰)، در پژوهشی بر مبنای بررسی اثر عصاره انار در حفاظت از غضروف مفصل زانو در استئوآرتروز ایجاد شده در موش، گزارش کردند که این عصاره قادر به ترمیم آسیب‌های ایجاد شده در کندروسیت‌ها و پروتئوگلیکان‌ها بوده است. عصاره انار به دلیل داشتن

2. Angelica Sinensis

1. Vitellaria Paradoxa



شکل ۷. نمای از سلول‌های جدا شده و کشت داده شده در پاساژ ۳. همان‌طور که پیداست این سلول‌ها دوکی شکل و فیروبلستی شده‌اند (بزرگنمایی $\times 100$).

در مطالعه حاضر، ظرفیت تام‌اکسیدانی (TAC) در گروه درمان شده با سلول‌های بنیادی و عصاره هیدروالکلی میوه بنه در مقایسه با سایر گروه‌ها به طور معناداری افزایش پیدا کرد ($p < 0.05$). Sarban و همکاران (سال ۲۰۰۵)، با بررسی TAC در بیماران مبتلا به استئوآرتریت، کاهش آن را گزارش کردند^(۲۹) که تأییدکننده یافته‌های حاصل از گروه کنترل در مطالعه حاضر است. Maghsoumi-Norouzabad و همکاران (سال ۲۰۱۴)، با بررسی اثر چای ریشه گیاه بابا آدم^۱ بر روی اکسیداتیو استرس‌ها در بیماران استئوآرتریتی گزارش کردند که این گیاه به دلیل ترکیبات فنولی باعث دفع باقی‌مانده‌های رادیکال‌های آزاد و افزایش سطح سرمی TAC شد^(۳۰). Nikniaz و همکاران (سال ۲۰۱۵)، گزارش کردند که عصاره سنجد^۲ در زنان مبتلا به استئوآرتریت زانوی چپ به دلیل ترکیبات فلاونوئیدی و فنولی باعث افزایش سطح سرمی TAC شد^(۳۱). عصاره هیدروالکلی میوه بنه به دلیل غنی بودن از ترکیبات فلاونوئیدی مانند کوئرستین و کامپفرول منجر به بالا رفتن سطح سرمی TAC شد.

داشتن ترکیبات فنولی با مهار متالوپروتیناز، خاصیت ضدالتهابی و آنتی‌اکسیدانی دارد و باعث کاهش سطح MDA تولیدی توسط کندروسیت‌ها می‌شود^(۲۵). این مطالعه تأییدکننده اثر ضدالتهابی عصاره هیدروالکلی میوه بنه به دلیل داشتن ترکیبات فنولی است. نتایج حاصل از مطالعه‌ای دیگر که یافته‌های تحقیق حاضر را اثبات می‌کند، توسط Haghghian و همکاران (سال ۲۰۱۵)، بر روی استرس اکسیداتیو و فاکتورهای التهابی سرمی در بیماران مبتلا به استئوآرتریت زانو با استفاده از عصاره کنجد انجام گرفت که بیان کردند که این گیاه به دلیل داشتن ترکیبات فنولی و توکوفرول، خاصیت ضدالتهابی و آنتی‌اکسیدانی داشته و باعث کاهش سطح سرمی MDA شده است^(۲۶). در تحقیقی دیگر Bhattachary و همکاران (سال ۲۰۱۲)، در بیماران مبتلا به استئوآرتریت زانو، از ویتامین E استفاده و گزارش کردند که این ویتامین به دلیل ترکیبات توکوفرول باعث کاهش استرس اکسیداتیو و همچنین سطح سرمی MDA شده است^(۲۷). در مطالعه دیگری که Ahmed و Bader (سال ۲۰۱۵)، با استفاده از مکمل رسوراترول بر روی مارکرهای التهابی انجام دادند به نتایجی مشابه Bhattachary و همکاران (سال ۲۰۱۵) رسیدند^(۲۸).

1. Arctium lappa L. root (Burdock) tea
2. Elaeagnus angustifolia L.

نتیجه گیری

در تبیین یافته‌های حاصل از این تحقیق می‌توان گفت که احتمالاً عصاره هیدروالکلی میوه بنبه به علت وجود آنتی‌اکسیدان‌ها و ضدالتهاب‌هایی مانند پلی‌فنول‌ها، توکوفرول‌ها، توکورتینول‌ها و تری‌ترپن‌ها، قادر است التهاب القا شده در اثر بیماری در بافت غضروف را کاهش دهد. بنابراین به نظر می‌رسد، حضور این عصاره بستر مناسبی برای رشد، تکثیر و تمایز سلول‌های بنیادی تزریق شده به سلول‌های کندروسیتی جهت ترمیم بافت فراهم می‌کند.

می‌توان همزمان با عصاره هیدروالکلی بنبه، از عصاره روغنی آن، عصاره هیدروالکلی برگ بنبه و همچنین ویتامین E که دارای خاصیت آنتی‌اکسیدانی بالایی است، استفاده کرد.

همچنین می‌توان در مطالعات آینده، با استفاده از استریولوژی به صورت کمی تغییرات غضروف و استخوان را مورد ارزیابی قرار داد. از سایر شاخص‌های آنتی‌اکسیدانی و ضدالتهابی هم می‌توان استفاده کرد.

تشکر و قدردانی

از پرسنل مرکز حیوانات آزمایشگاهی و آزمایشگاه سلول‌های بنیادی دانشگاه علوم پزشکی شیراز که در این مطالعه ما را یاری کردند، نهایت تشکر و قدردانی خود را اعلام می‌کنیم.

References

1. Kuyinu EL, Narayanan G, Nair LS, Laurencin CT. Animal models of osteoarthritis: classification, update, and measurement of outcomes. *Journal of orthopaedic surgery and research*. 2016;11(1):19.
2. Haq SA, Davatchi F. Osteoarthritis of the knees in the COPCORD world. *International journal of rheumatic diseases*. 2011;14(2):122-9.
3. Neogi T. The epidemiology and impact of pain in osteoarthritis. *Osteoarthritis and Cartilage*. 2013;21(9):1145-53.
4. Kraus VB, Blanco FJ, Englund M, Karsdal MA, Lohmander LS. Call for standardized definitions of osteoarthritis and risk stratification for clinical trials and clinical use. *Osteoarthritis and Cartilage*. 2015; 23(8):1233-41.
5. Christiansen B, Guilak F, Lockwood K, Olson S, Pitsillides A, Sandell L, et al. Non-invasive mouse models of post-traumatic osteoarthritis. *Osteoarthritis and Cartilage*. 2015;23(10):1627-38.
6. Lampropoulou-Adamidou K, Lelovas P, Karadimas EV, Liakou C, Triantafillopoulos IK, Dontas I, et al. Useful animal models for the research of osteoarthritis. *European Journal of Orthopaedic Surgery & Traumatology*. 2014;24(3):263-71.
7. Orford KW, Scadden DT. Deconstructing stem cell self-renewal: genetic insights into cell-cycle regulation. *Nature Reviews Genetics*. 2008;9(2):115-28.
8. Bonaguidi MA, Wheeler MA, Shapiro JS, Stadel RP, Sun GJ, Ming G-I, et al. In vivo clonal analysis reveals self-renewing and multipotent adult neural stem cell characteristics. *Cell*. 2011;145(7):1142-55.
9. Tang X, Sheng L, Xie F, Zhang Q. Differentiation of bone marrow-derived mesenchymal stem cells into chondrocytes using chondrocyte extract. *Molecular medicine reports*. 2012;6(4):745-9.
10. Moura MDG, Lopes LC, Biavatti MW, Busse JW, Wang L, Kennedy SA, et al. Brazilian oral herbal medication for osteoarthritis: a systematic review protocol. *Systematic reviews*. 2016;5(1):86.
11. Tanideh N, Davarmanesh M, Andisheh Tadbir A, Ranjbar Z, Mehriar P, Koochi Hosseinabadi O. Healing Acceleration of Oral Mucositis Induced by 5-Fluorouracil with Pistacia atlantica (Bene) Essential Oil in Hamsters. *Journal of Oral Pathology & Medicine*. 2016.
12. Asadollahzadeh H, Shamspur T. Chemical Composition of the Extracts of Fruits of Pistacia atlantica Desf. from Kerman Province in Iran. *Journal of Essential Oil Bearing Plants*. 2013;16(2):243-6.
13. Hamidi AR, Naeini AT, Tanideh N, Nazifi S. Effects of Pistacia atlantica (subsp. Mutica) oil extracts on antioxidant activities during experimentally induced cutaneous wound healing in rats. *Veterinary Science Development*. 2015;5(1).
14. Tanideh N, Masoumi S, Hosseinzadeh M, Safarpour AR, Erjaee H, Koochi-Hosseinabadi O, et al. Healing effect of pistacia atlantica fruit oil extract in acetic Acid-induced colitis in rats. *Iran j med sci*. 2014;39(6):522.
15. Adães S, Mendonça M, Santos TN, Castro-Lopes JM, Ferreira-Gomes J, Neto FL. Intra-articular injection of collagenase in the knee of rats as an alternative model to study nociception associated with osteoarthritis. *Arthritis research & therapy*. 2014;16(1):R10.
16. Middleton E, Kandaswami C, Theoharides TC. The effects of plant flavonoids on mammalian cells: implications for inflammation, heart disease, and cancer. *Pharmacological reviews*. 2000;52(4):673-751.

17. Okwu DE, Josiah C. Evaluation of the chemical composition of two Nigerian medicinal plants. *African Journal of Biotechnology*. 2006;5(4):357-61.
18. Ohishi M, Schipani E. Bone marrow mesenchymal stem cells. *Journal of cellular biochemistry*. 2010;109(2):277-82.
19. Wluka AE, Stuckey S, Brand C, Cicuttini FM. Supplementary vitamin E does not affect the loss of cartilage volume in knee osteoarthritis: a 2 year double blind randomized placebo controlled study. *The Journal of rheumatology*. 2002;29(12):2585-91.
20. Lequesne M, Maheu E, Cadet C, Dreiser RL. Structural effect of avocado/soybean unsaponifiables on joint space loss in osteoarthritis of the hip. *Arthritis Care & Research*. 2002;47(1):50-8.
21. Yuan X, Meng H, Wang Y, Peng J, Guo Q, Wang A, et al. Bone-cartilage interface crosstalk in osteoarthritis: potential pathways and future therapeutic strategies. *Osteoarthritis and Cartilage*. 2014;22(8):1077-89.
22. Kao J-H, Lin S-H, Lai C-F, Lin Y-C, Kong Z-L, Wong C-S. Shea Nut Oil Triterpene Concentrate Attenuates Knee Osteoarthritis Development in Rats: Evidence from Knee Joint Histology. *PLoS one*. 2016;11(9):e0162022.
23. Hadipour Jahromy M, Mozaffari Kermani R. Chondroprotective effects of pomegranate juice on monoiodoacetate induced osteoarthritis of the knee joint of mice. *Phytotherapy Research*. 2010;24(2):182-5.
24. Vyas S, Sharma H, RK V. Role of malondialdehyde in the serum of rheumatoid arthritis and osteoarthritis. *JPMI: Journal of Postgraduate Medical Institute*. 2016;30(1).
25. Zhuang C, Xu N-W, Gao G-M, Ni S, Miao K-S, Li C-K, et al. Polysaccharide from *Angelica sinensis* protects chondrocytes from H₂O₂-induced apoptosis through its antioxidant effects in vitro. *International journal of biological macromolecules*. 2016;87:322-8.
26. Haghghian MK, Alipoor B, Mahdavi AM, Sadat BE, Jafarabadi MA, Moghaddam A. Effects of sesame seed supplementation on inflammatory factors and oxidative stress biomarkers in patients with knee osteoarthritis. *Acta Medica Iranica*. 2015;53(4):207-13.
27. Bhattacharya I, Saxena R, Gupta V. Efficacy of vitamin E in knee osteoarthritis management of North Indian geriatric population. *Therapeutic advances in musculoskeletal disease*. 2012;4(1):11-9.
28. Ahmed A, Bader A. Synergistic Ameliorative Effects of Resveratrol with Leflunomide on Serum Levels of Inflammatory Biomarkers and Joint Damage in Rats with Adjuvant Arthritis. *Clin Exp Pharmacol*. 2015;5(170):2161-1459.1000170.
29. Sarban S, Kocyigit A, Yazar M, Isikan UE. Plasma total antioxidant capacity, lipid peroxidation, and erythrocyte antioxidant enzyme activities in patients with rheumatoid arthritis and osteoarthritis. *Clinical biochemistry*. 2005;38(11):981-6.
30. Maghsoumi Norouzabad L, Alipoor B, Abed R, Eftekhari Sadat B, Mesgari Abbasi M, Asghari Jafarabadi M. Effects of *Arctium lappa* L.(Burdock) root tea on inflammatory status and oxidative stress in patients with knee osteoarthritis. *International journal of rheumatic diseases*. 2014.
31. Nikniaz Z, Mahdavi R, Ostadrahimi A, Ebrahimi A, Nikniaz L, Vatankhah A. Effects of *Elaeagnus angustifolia* L. powder supplementation on serum total antioxidant capacity and malondialdehyde levels in females with knee osteoarthritis. *Journal of Herbal Medicine*. 2015;5(4):177-83.
32. Boulocher CB, Viguier ER, Cararo RD, et al. Radiographic assessment of the femorotibial joint of the CCLT rabbit experimental model of osteoarthritis. *BMC medical imaging*. 2010; 20:10(1):3.