

بررسی مقایسه‌ای جراحی شکستگی سوپراکوندیل هومروس اطفال با پین‌های متقاطع از سمت لترال

و پین‌های متقاطع انتهایی از مدیال و لترال

*دکتر اصغر علمی، *دکتر علیرضا روحانی، **دکتر علی تبریزی، *دکتر رسول قلی زاده، **دکتر فردین میرزاطلوعی

«دانشگاه علوم پزشکی تبریز»

خلاصه

پیش‌زمینه: شکستگی سوپراکوندیل هومروس شایع‌ترین شکستگی آرنج در اطفال می‌باشد و حدود ۱۶٪ شکستگی‌های اطفال را به خود اختصاص می‌دهد. حفظ پایداری قطعات جا انداخته شده در دو سمت لترال و مدیال از اهمیت بالایی برخوردار است. هدف از این مطالعه مقایسه دو روش پین‌گذاری «متقاطع لترال» (لترال از بالا و از پایین شکستگی) و «متقاطع لترال مدیال» بود.

مواد و روش‌ها: در یک مطالعه مقطعی، ۱۴۰ کودک (۶۳ پسر، ۷۷ دختر) با شکستگی سوپراکوندیل هومروس در یک مرکز درمانی تبریز بررسی شدند. کودکان در دو گروه ۷۰ نفره همسان از نظر سن، جنس و تیپ شکستگی، با دو روش پین‌گذاری «متقاطع لترال» و «لترال مدیال» درمان شدند. عوارض و نتایج درمان در دو روش مقایسه گردید.

یافته‌ها: آسیب عصب اولنار در روش متقاطع مدیال و لترال ۴/۳٪ بود و در روش متقاطع لترال در هیچ موردی وجود نداشت. نیاز به جراحی مجدد و از دست‌رفتن پایداری به ترتیب ۲/۹٪ و ۱/۴٪ بود و بین دو روش تفاوت آماری معنی‌دار وجود نداشت. عفونت محل تعبیه پین‌ها در دو گروه ۴/۳٪ و ۱۲/۹٪ بود و بین دو گروه تفاوت معنی‌دار مشاهده نگردید. در روش پین‌گذاری متقاطع لترال، کویتوس واروس در ۲/۹٪ و در روش مدیال در یک مورد مشاهده شد.

نتیجه‌گیری: هر دو روش پین‌گذاری متقاطع لترال و لترال همراه مدیال، در ایجاد پایداری و حفظ جاناندازی مناسب می‌باشند ولی احتمال آسیب عصب اولنار در روش متقاطع لترال از بین می‌رود و از این نظر اطمینان بیشتری وجود دارد.

واژه‌های کلیدی: هومروس، شکستگی هومرال، تثبیت شکستگی، کودک

دریافت مقاله: ۹ ماه قبل از چاپ؛ مراحل اصلاح و بازنگری: ۲ بار؛ پذیرش مقاله: ۱ ماه قبل از چاپ

A Comparative Study of Lateral Cross-Pin Fixation and Lateral and Medial Cross-Pin Fixation in Supracondylar Humerus Fractures in Children

*Asghar Elmi, MD; *Alireza Rouhani, MD; **Ali Tabrizi, MD; *Rasoul Golizadeh, MD; **Fardin Mirzatlouei, MD

Abstract

Background: Supracondylar humerus fracture is the most common elbow fracture in children and accounts for about 16% of pediatric fractures. To maintain stability in the reduced segment in medial and lateral columns is an important treatment concept. The aim of this study was to compare two methods of proximal distal lateral pinning with medial and lateral cross pinning.

Methods: In a cross-sectional study, 140 children (63 boys, 77 girls) with supracondylar humerus fracture were evaluated in a training center in Tabriz, Iran. The mean age was 5.04 years. The cases were divided into two groups (each 70 patients), matched for age, sex and type of fracture and were treated with two above methods. Complications and outcomes were compared.

Results: Ulnar nerve lesion in the medial and lateral cross technique was 4.3%, and none in the group done by all lateral pin technique. The need for further surgery and loss of stability was 2.9% and 1.4% respectively with no statistical difference. Pin site infection around the pins was 4.3% and 12.9% percent respectively. Cubitus varus deformity rate was 2.9% in lateral cross pinning and 4/1% in medial lateral cross pinning.

Conclusions: Proximal distal cross pinning technique for supracondylar humerus fracture is comparable to medial and lateral cross pinning in terms of stability in maintaining a good reduction. The possibility of ulnar injury is negated in cross-lateral technique.

Keywords: Humerus; Humeral fractures; Fracture fixation; Child

Received: 9 months before printing ; Accepted: 1 month before printing

*Orthopaedic Surgeon, Orthopaedic Department, Tabriz University of Medical Sciences, Tabriz, IRAN.

**Orthopaedic Surgeon, Orthopaedic Department, Urmia University of Medical Sciences, Urmia, IRAN.

Corresponding author: Ali Tabrizi, MD

Emam Khomeini hospital, Orthopaedic Ward, Modarres Avenue, Urmia, Iran

E-mail: dr.tabrizi.ali@hotmail.com

مقدمه

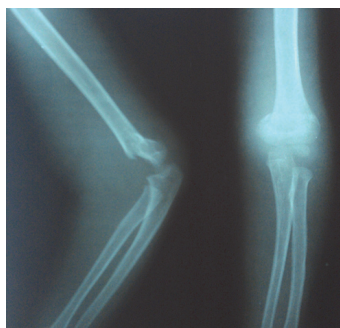شکستگی سوپراکوندیل هومروس یکی از شایع‌ترین شکستگی‌های آرنج در اطفال می‌باشد. این شکستگی‌ها حدود ۱۶٪ شکستگی‌های اطفال را به خود اختصاص می‌دهند و در دو سوم موارد منجر به بستری بیمارستانی می‌شود. همچنین این شکستگی‌ها از شایع‌ترین موارد منجر به موربیدیتی در اطفال است که می‌تواند باعث جوش‌نخوردگی، آسیب عصبی - عروقی و حتی سندرم کمپارتمان گردد^(۱,۲,۳). یکی از بهترین روش‌های درمانی در موارد جابه‌جایی، جاناندازی بسته و تثبیت از طریق پوست^۱ با پین‌های متعدد است تا پایداری آناتومیک ریداکشن حفظ شود^(۲). این روش درمانی برای اولین بار در سال ۱۹۶۰ توسط «کازیانو»^۲ توصیف شد و از آن زمان به‌صورت گسترده مورد توجه جراحان ارتوپدی قرار گرفته و به یک روش استاندارد درمان برای شکستگی‌های سوپراکوندیل هومروس کودکان تبدیل شده است^(۱).

نحوه قرار دادن پین‌ها که اغلب از سمت لترال و گاهی از سمت مدیال است، برای ایجاد پایداری در محل شکستگی مورد توجه متخصصین جراحی ارتوپدی بوده است. مطالعات متعددی جهت بررسی تأثیر نحوه قرارگیری پین‌ها در افزایش پایداری بیومکانیکی انجام شده است. مطالعات نشان داده‌اند در صورت استفاده از پین‌های مدیال و لترال متقاطع، پایداری بیومکانیکی بیشتر است. با توجه به موقعیت عصب اولنار در نزدیکی محل شکستگی در سمت مدیال احتمال آسیب عصبی در هنگام قراردادن پین از سمت مدیال همیشه وجود دارد و یکی از عوارض مهم احتمالی آسیب ایاتروژنیک عصب اولنار است^(۴,۵,۶). در این مطالعه، به منظور ارائه روشی جهت داشتن استحکام بیشتر بعد از تثبیت شکستگی و عوارض آسیب عصبی و نسج با نرمی کمتر، نتایج تثبیت شکستگی‌های سوپراکوندیل با پین‌های لترال متقاطع و متقاطع لترال و مدیال مقایسه گردید.

مواد و روش‌ها

در یک مطالعه مورد-شاهدی، کودکان با شکستگی‌های سوپراکوندیل هومروس که از سال ۱۳۹۲ تا ۱۳۹۴ به اورژانس مرکز آموزشی درمانی شهدا دانشگاه علوم پزشکی تبریز مراجعه کردند، مورد بررسی قرار گرفتند. تعداد ۱۴۰ کودک (۶۳ پسر، ۷۷ دختر) که دچار شکستگی سوپراکوندیلار تیپ اکستنسور و تیپ ۳ یا ۴ گارتلند^۳ که نیاز به جاناندازی داشتند، وارد مطالعه شدند. میانگین سنی کودکان $5/1 \pm 1/6$ سال (دامنه: ۳ تا ۹ سال) بود. برای مقایسه نتایج درمان، بیماران به دو گروه تقسیم شدند. تعداد ۷۰ بیمار در گروه پین‌گذاری مرسوم مدیال و لترال، و ۷۰ بیمار کودک در گروه پین‌گذاری لترال به صورت متقاطع از دیستال و پروگزیمال فقط از سمت لترال بودند.

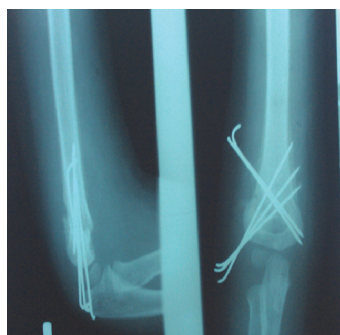ابتدا برای تمام بیماران، جاناندازی با روش بسته انجام شد. برای پین‌گذاری از سمت لترال، دو یا سه پین از اینفریور به سوپریور برای ایجاد پایداری در ستون سمت لترال و یک یا دو پین از سوپریور به اینفریور از سمت پروگزیمال به شکستگی برای ایجاد پایداری در ستون مدیال استفاده شد (شکل ۱ و ۲).



شکل ۱. پرتونگاری

شکستگی سوپراکوندیل

پسر ۵ سال قبل از عمل

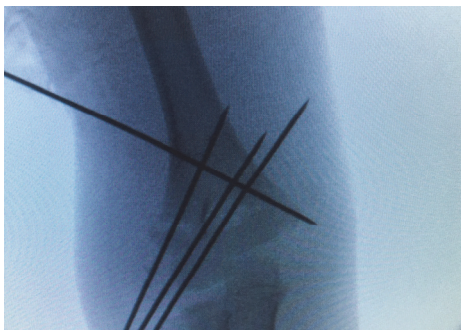


شکل ۲. روش پین‌گذاری

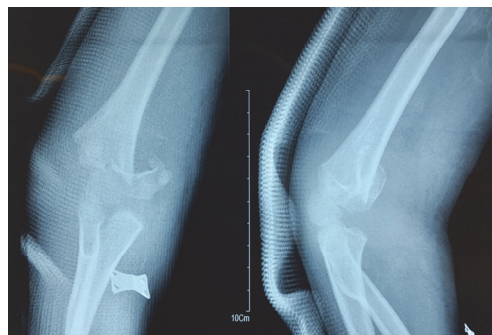متقاطع از لترال از اینفریور

و سوپریور به شکستگی

بعد از عمل



شکل ۴. درمان شکستگی سوپراکونندیل همروس پسر ۴ ساله با جاناندازی بسته و تثبیت با پین‌های لترال



شکل ۳. شکستگی تیپ ۴ سوپراکونندیل همروس پسر ۴ ساله

داده‌های کیفی به صورت جداول فراوانی و درصد استخراج و داده‌های کمی به صورت میانگین و انحراف معیار محاسبه شدند. جهت مقایسه داده‌های کمی از آزمون پارامتری t برای گروه‌های مستقل^۱، و برای داده‌های کیفی از آزمون غیرپارامتری مجذور کای^۲ (χ^2) و آزمون دقیق فیشر^۳ استفاده شد. داده‌ها با نرم افزار آماری SPSS تحلیل، و سطح معنی داری $p < 0.05$ در نظر گرفته شد.

یافته‌ها

در مطالعه حاضر، ۱۴۰ کودک با شکستگی تیپ ۳ یا ۴ گارتلند بررسی شدند. یافته‌های جمعیت‌شناسی در جدول ۱ نمایش داده شده است.

جدول ۱. مقایسه اطلاعات جمعیت‌شناسی بین دو گروه جراحی			
متغیر	گروه متقاطع لترال (n=70)	گروه متقاطع مدیال و لترال (n=70)	p-value
سن	5/3 ± 1/5	5/0 ± 1/6	0/7
جنس			
دختر	31 (44/3%)	39 (55/7%)	0/4
پسر	32 (45/7%)	38 (54/3%)	0/4
نوع شکستگی			
۴	10 (14/2%)	12 (17/1%)	0/1
۳	60 (85/7%)	58 (82/8%)	0/2
زمین خوردن	42 (60%)	48 (68/5%)	0/3
تصادف	28 (40%)	22 (31/4%)	0/4

1. Independent t-test
2. Chi-square
3. Fisher's exact test

در شکستگی سوپراکونندیل تیپ ۴ نیز به همان روش بعد از جاناندازی بسته اقدام گردید (شکل ۳ و ۴). سپس با فلوروسکوپی چک شد. معیارهای ورود کودکان به مطالعه شامل نداشتن سابقه شکستگی در ناحیه آرنج، نداشتن دفورمیتی مادرزادی، نداشتن اختلال عصبی، نداشتن شکستگی همزمان اندام فوقانی در ناحیه دیگر، عدم ابتلا به بیماری‌های عضلانی و فلج مغزی، عدم ابتلا به بیماری‌های متابولیک و نقص ایمنی بود.

در پین‌گذاری با روش متقاطع مدیال لترال دو یا سه پین از سمت لترال از اینفریور به سوپریور از دیستال به شکستگی و یک یا دو پین از سمت مدیال برای پایداری سمت مدیال از دیستال به شکستگی از اینفریور به سوپریور انجام شد. برای کاهش احتمال آسیب عصب اولنار هنگام کارگذاری از سمت مدیال در وضعیت اکستاسیون آرنج انجام شد و برای کار گذاشتن پین در مدیال، از برش استفاده نشد. پس از جراحی، برای همه بیماران در وضعیت خم‌شدگی آرنج در حدود ۹۰ تا ۱۱۰ درجه، آتل بلند گچی تبیعه شد و یک روز بعد از جراحی، پرتونگاری کنترل در دو نمای رخ و نیم‌رخ آرنج انجام شد. سپس بیمار ترخیص گردید. پیگیری در فاصله یک هفته بعد و دو هفته بعد از عمل با انجام پرتونگاری کنترل انجام شد. حدود سه هفته بعد از عمل، پین‌های کارگذاشته شده براساس میزان جوش خوردگی خارج گردید و حرکات شروع شد. روش فیزیوتراپی و بازتوانی برای بیماران یکسان بود. پیگیری تا ۶ ماه صورت گرفت. دامنه حرکات آرنج و عملکرد کودک، بعد از شش ماه تعیین شد.

از نظر توانایی عملکردی بر اساس اندازه‌گیری دامنه حرکات آرنج، در پایان ۶ ماه، وضعیت دو گروه یکسان بود به طوری که در گروه متقاطع لترال مقدار خم‌شدگی برابر $113/4 \pm 11/8$ درجه و در کودکان گروه متقاطع مدیال و لترال $109/7 \pm 13/6$ درجه بود و تفاوت از نظر آماری معنی‌دار نبود ($p \geq 0/05$). مقدار کشیدگی آرنج نیز بین دو گروه یکسان بود و کشیدگی کامل در تمامی بیماران به دست آمد. زاویه هومروکاپیتال در هر دو گروه مشابه و بعد از شش ماه نرمال بود.

بحث

مهم‌ترین هدف در درمان شکستگی سوپراکونندیل هومروس اطفال، جاناندازی مناسب و حفظ پایداری شکستگی با پین‌گذاری مناسب است تا از جابه‌جایی دوباره قطعات دیستال و ایجاد دفورمیتی بعد از جراحی جلوگیری شود، به طوری که براساس شواهد موجود، بیش از ۱۷٪ جابه‌جایی بعد از جاناندازی رخ می‌دهد^(۷،۸،۹). چرخش داخلی قطعه دیستال، مهم‌ترین عامل ایجاد دفورمیتی و اروس است که جهت جلوگیری از کجی و اروس در قطعه کرونال، بایستی اقدام مناسب صورت گیرد. در نهایت کویتوس و اروس مهم‌ترین عارضه ایجاد شده است که در اثر عدم درمان مناسب در شکستگی‌های سوپراکونندیل هومروس گزارش شده است^(۹،۱۰).

«گرین»^۱ و همکاران ۶۵ مورد با روش پین‌گذاری متقاطع مدیال و لترال را بررسی نمودند و در هیچ موردی جوش نخوردگی نداشتند^(۱۱). «شیم»^۲ و «لی»^۳ در درمان ۶۳ کودک با شکستگی سوپراکونندیل هومروس، با استفاده از روش پین‌گذاری متقاطع مدیال و لترال، فقط در یک مورد کویتوس و اروس مشاهده نمودند^(۱۲). در یافته مشابه در مطالعه «فلین»^۴ و همکاران بر روی ۷۲ بیمار، در ۴/۲٪ نتایج نامطلوب به دست آمد و «زاویه حمل»^۵ کاهش یافت، ولی در هیچ موردی اختلال عملکرد وجود نداشت^(۱۳).

همانطور که ملاحظه می‌گردد، از نظر سن، جنس و نوع شکستگی، بین دو گروه بیماران تفاوت آماری معنی‌داری وجود نداشت ($p \geq 0/05$). بیشترین علت تروما، زمین‌خوردن در وضعیت باز بود و تصادف در رتبه دوم قرار داشت.

از نظر عوارض بعد از عمل، بین دو گروه تفاوت آماری معنی‌داری وجود نداشت و میزان عفونت محل جراحی و نیاز به جراحی مجدد در دو گروه تقریباً یکسان بود. بررسی آسیب عصبی اولنار نشان داد که در موارد پین‌گذاری متقاطع از لترال، آسیب عصبی وجود نداشت؛ ولی در مواردی از مدیال و لترال که از پین‌های متقاطع استفاده شده بود، در ۳ مورد (۳/۴٪) آسیب عصبی وجود داشت (جدول ۲).

جدول ۲. مقایسه عوارض بین دو گروه پین‌گذاری در کودکان

متغیر	گروه متقاطع لترال (n=۷۰)	گروه متقاطع مدیال و لترال (n=۷۰)	p-value
آسیب عصبی	۰	۳ (۴/۳٪)	۰/۱
نیاز به جراحی مجدد	۱ (۱/۴٪)	۲ (۲/۹٪)	۰/۵
جوش نخوردگی	۰	۰	-
عفونت محل پین	۳ (۴/۳٪)	۹ (۱۲/۹٪)	۰/۰۶
کویتوس و اروس	۲ (۲/۹٪)	۱ (۱/۴٪)	۰/۵
سندرم کمپارتمان	۰	۰	-
آسیب عروقی	۰	۰	-

مقایسه تغییرات زوایای اندازه‌گیری شده در دوره پیگیری نشان داد بین دو گروه تفاوت آماری معنی‌دار وجود نداشت. به طوری که مقدار زاویه بومن در موارد پین‌گذاری متقاطع لترال $27/5 \pm 5/5$ درجه و در موارد پین‌گذاری متقاطع مدیال و لترال $26/4 \pm 5/4$ درجه بود و تفاوت بین دو گروه از نظر آماری معنی‌دار نبود ($p \geq 0/05$). باتوجه به از دست‌رفتن ریداکشن، در یک مورد از پین‌گذاری متقاطع لترال، نیاز به جراحی مجدد وجود داشت. در روش متقاطع مدیال، به دلیل آسیب عصبی اولنار، نیاز به جراحی مجدد برای خارج کردن پین‌ها پیدا شد ولی بین دو روش تفاوت آماری معنی‌داری وجود نداشت.

1. Green
2. Shim
3. Lee
4. Flynn
5. Carrying angle

بیشتر و احتمال ناپایداری در ستون مدیال وجود داشته باشد، از پین‌های مدیال استفاده می‌شود^(۱۶). در مطالعه حاضر هدف از قراردادن پین‌های متقاطع مدیال و یا لترال، کاهش ایجاد چرخش در ستون مدیال در شکستگی‌های بسیار ناپایدار سوپراکونیدیل هومروس اطفال بود؛ به طوری که انواع ۳ یا ۴ با این روش درمان شدند.

آنچه که اهمیت دارد این است که استفاده از پین‌های پروگزیمال از سوپریور به اینفریور، باعث ایجاد پایداری مناسب در قطعه مدیال شده و از چرخش داخلی این قطعه دیستال جلوگیری می‌کند. در مطالعه «ابت» عفونت محل پین ۲/۷٪ و نیاز به جراحی مجدد ۲٪ بود و از نظر سایر عوارض، بین دو روش پین‌گذاری مدیال/لترال و غیرمتقاطع لترال تفاوت آماری وجود نداشت^(۱۷) در مطالعه حاضر عفونت محل در دو روش جاگذاری یکسان بود؛ و در هر دو روش، با توجه به ایجاد پایداری مناسب در قطعه دیستال و مدیال، نیاز به جراحی مجدد به ترتیب ۲/۹٪ و ۱/۴٪ و در دو روش مشابه بود.

در مطالعه «گوتشاک»^(۱۸) و همکاران، اندازه و محل تعبیه پین‌ها نقش مهمی در ایجاد پایداری شکستگی داشتند ولی تعداد پین‌ها تأثیری در نتایج درمان نداشت^(۱۸). در مطالعه حاضر، ۲ یا ۳ پین از سمت لترال تعبیه گردید و برای ایجاد پایداری در ستون مدیال، از پین‌های گذاشته شده از سوپروپور به اینفریور استفاده شد و هدف گرفتن ستون مدیال و جلوگیری از ایجاد چرخش داخلی بود؛ و یافته‌های این مطالعه با روش‌های قبلی یکسان بود. در مطالعات قبلی نیز تعداد پین‌ها در افزایش پایداری نقشی نداشتند و تنها مزیت روش مورد استفاده در این مطالعه، کم‌خطر بودن روش جاگذاری پین از سمت لترال، و نیاز به اپروچ مدیال و از بین رفتن احتمال آسیب عصب اولنار بود.

نتیجه‌گیری

هر دو روش پین‌گذاری متقاطع لترال و لترال همراه با مدیال در ایجاد پایداری و حفظ جاناندازی مناسب هستند ولی احتمال آسیب عصب اولنار در روش متقاطع لترال از بین می‌رود و اطمینان بیشتری از این نظر وجود دارد.

در مطالعه «کراش»^(۱) و همکاران، از ۷۸ بیمار درمان شده که دوره پیگیری را به پایان رسانده بودند، در ۲/۶٪ دفورمیتی واروس ایجاد شد ولی زاویه حمل در همه بیماران در حد نرمال بود و نتیجه نهایی عملکرد بیماران مطلوب گزارش گردید^(۱۴). در مطالعات حاضر، کویتوس واروس که شایع‌ترین عارضه در شکستگی‌های سوپراکونیدیل هومروس است، در بیماران تحت درمان با جاگذاری پین متقاطع از سمت لترال ۲/۹٪ و در پین‌گذاری از سمت مدیال ۱/۴٪، و با یافته‌های قبلی مشابه بود. نکته مهم این است که هر دو روش جاگذاری پین‌ها، از چرخش داخلی قطعه دیستال بعد از جاناندازی مناسب قطعات شکسته جلوگیری می‌کنند و کارآمدی هر دو روش یکسان است.

«اسکاگس»^(۲) و همکاران، در بررسی ۳۴۵ کودک نشان دادند که آسیب عصبی اولنار در ۴٪ افراد با روش پین‌گذاری از مدیال ایجاد شد، ولی در موارد پین‌گذاری فقط از لترال، آسیب عصبی اولنار وجود نداشت^(۵). در بررسی «شانن»^(۳) و همکاران نیز در پین‌گذاری غیرمتقاطع از لترال، آسیب عصب اولنار ایجاد نشد^(۶). همچنین «بروئر»^(۴) و همکاران^(۱۵) در یک مرور سیستماتیک دریافتند که احتمال آسیب ایاتروژنیک در موارد پین‌گذاری با روش متقاطع مدیال و لترال، ۱/۸ برابر بیشتر؛ در مطالعه «ژاو»^(۵) و همکاران نیز احتمال آسیب عصبی در روش متقاطع مدیال بیشتر و احتمال خطر نسبی ۰/۳ بود^(۱۶). «ابت»^(۶) و همکاران در یک بررسی جامع‌تر نشان دادند احتمال آسیب عصبی اولنار در پین‌گذاری از سمت مدیال ۸ برابر بیشتر بود، ولی در سایر موارد تفاوتی وجود نداشت^(۱۷). در مطالعه حاضر، در پین‌گذاری متقاطع مدیال و لترال، آسیب عصبی ۴/۳٪ بود در حالی که در پین‌گذاری متقاطع لترال، در هیچ موردی آسیب عصبی وجود نداشت؛ و این یافته با نتایج مطالعات قبلی همسو می‌باشد. یکی از مهم‌ترین مزیت‌های روش پین‌گذاری از سمت لترال، اطمینان خاطر از رخ ندادن آسیب عصبی است. در حال حاضر همان‌طور که اشاره شد، زمانی که شدت شکستگی

1. Krusche
2. Skaggs
3. Shannoun
4. Brauer
5. Zhao
6. Abbott

References

1. **Otsuka NY, Kasser JR.** Supracondylar Fractures of the Humerus in Children. *J Am Acad Orthop Surg.* 1997; 5(1):19-26.
2. **Cheng JC, Shen WY.** Limb fracture pattern in different pediatric age groups: a study of 3,350 children. *J Orthop Trauma.* 1993;7(1):15-22.
3. **Skaggs D, Pershad J.** Pediatric elbow trauma. *Pediatr Emerg Care.* 1997;13(6):425-34.
4. **Carmichael KD, Joyner K.** Quality of reduction versus timing of surgical intervention for pediatric supracondylar humerus fractures. *Orthopedics.* 2006;29(7):628-32.
5. **Skaggs DL, Hale JM, Bassett J, Kaminsky C, Kay RM, Tolo VT.** Operative treatment of supracondylar fractures of the humerus in children. The consequences of pin placement. *J Bone Joint Surg Am.* 2001;83-A(5):735-40.
6. **Shannon FJ, Mohan P, Chacko J, D'Souza LG.** "Dorgan's" percutaneous lateral cross-wiring of supracondylar fractures of the humerus in children. *J Pediatr Orthop.* 2004;24(4):376-9.
7. **Iyengar SR, Hoffinger SA, Townsend DR.** Early versus delayed reduction and pinning of type III displaced supracondylar fractures of the humerus in children: a comparative study. *J Orthop Trauma.* 1999;13(1):51-5.
8. **Slobogean BL, Jackman H, Tennant S, Slobogean GP, Mulpuri K.** Iatrogenic ulnar nerve injury after the surgical treatment of displaced supracondylar fractures of the humerus: number needed to harm, a systematic review. *J Pediatr Orthop.* 2010;30(5):430-6. doi: 10.1097/BPO.0b013e3181e00c0d.
9. **Walmsley PJ, Kelly MB, Robb JE, Annan IH, Porter DE.** Delay increases the need for open reduction of type-III supracondylar fractures of the humerus. *J Bone Joint Surg Br.* 2006;88(4):528-30.
10. **Tripuraneni KR, Bosch PP, Schwend RM, Yaste JJ.** Prospective, surgeon-randomized evaluation of crossed pins versus lateral pins for unstable supracondylar humerus fractures in children. *J Pediatr Orthop B.* 2009;18(2):93-8. doi: 10.1097/BPB.0b013e32832989ff.
11. **Green DW, Widmann RF, Frank JS, Gardner MJ.** Low incidence of ulnar nerve injury with crossed pin placement for pediatric supracondylar humerus fractures using a mini-open technique. *J Orthop Trauma.* 2005;19(3):158-63.
12. **Shim JS, Lee YS.** Treatment of completely displaced supracondylar fracture of the humerus in children by cross-fixation with three Kirschner wires. *J Pediatr Orthop.* 2002;22(1):12-6.
13. **Flynn JC, Matthews JG, Benoit RL.** Blind pinning of displaced supracondylar fractures of the humerus in children. Sixteen years' experience with long-term follow-up. *J Bone Joint Surg Am.* 1974;56(2):263-72.
14. **Krusche-Mandl I, Aldrian S, Köttstorfer J, Seis A, Thalhammer G, Egkher A.** Crossed pinning in paediatric supracondylar humerus fractures: a retrospective cohort analysis. *Int Orthop.* 2012;36(9):1893-8. doi: 10.1007/s00264-012-1582-x.
15. **Brauer CA, Lee BM, Bae DS, Waters PM, Kocher MS.** A systematic review of medial and lateral entry pinning versus lateral entry pinning for supracondylar fractures of the humerus. *J Pediatr Orthop.* 2007;27(2):181-6.
16. **Zhao JG, Wang J, Zhang P.** Is lateral pin fixation for displaced supracondylar fractures of the humerus better than crossed pins in children? *Clin Orthop Relat Res.* 2013;471(9):2942-53. doi:10.1007/s11999-013-3025-4.
17. **Abbott MD, Buchler L, Loder RT, Caltoun CB.** Gartland type III supracondylar humerus fractures: outcome and complications as related to operative timing and pin configuration. *J Child Orthop.* 2014;8(6):473-7. doi: 10.1007/s11832-014-0624-x.
18. **Gottschalk HP, Sagoo D, Glaser D, Doan J, Edmonds EW, Schlechter J.** Biomechanical analysis of pin placement for pediatric supracondylar humerus fractures: does starting point, pin size, and number matter? *J Pediatr Orthop.* 2012;32(5):445-51. doi:10.1097/BPO.0b013e318257d1cd.