

تعیین دقیق محل استئوتومی اصلاحی در دفورمیتی واروس زانو

*دکتر امیررضا صادقی فر، **دکتر آرش اکبری، *دکتر محمود کریمی مبارکه

«دانشگاه علوم پزشکی کرمان»

خلاصه

پیش زمینه: استئوآرتریت مفصل زانو از علل اصلی ناتوانی در افراد مسن می‌باشد. شواهد نشان می‌دهند دفورمیتی واروس می‌تواند از انتهای فمور یا ابتدای تیبیا یا به علت لاکسیتی لیگامانی ایجاد شود. در صورت استئوتومی، در جای دیگر غیر از محل اصلی دفورمیتی، ممکن است باعث ایجاد دفورمیتی زیگزاگی گردد و احتمال خطر ایجاد استئوآرتریت را بالا ببرد. هدف از انجام این مطالعه، تعیین محل دقیق دفورمیتی در واروس و والگوس زانو بود.

مواد و روش‌ها: مطالعه بر روی ۴۰ بیمار مبتلا به دفورمیتی واروس و والگوس زانو با میانگین سنی ۲۷/۴ سال (۱۹-۳۸) انجام شد. از هر بیمار به صورت ایستاده پرتونگاری دیجیتال اندام تحتانی تهیه شد. سپس محورهای اندام با کمک کامپیوتر رسم و با روش‌های آماری تجزیه و تحلیل گردید.

یافته‌ها: در ۹۴/۵٪ موارد محل دفورمیتی ابتدای تیبیا تعیین شد و در ۵/۵٪ محل دفورمیتی انتهای فمور قرار داشت که محل مناسب استئوتومی می‌باشد. در مطالعه ما مشخص شد که واروس زانو تحت تأثیر چند عامل می‌باشد به این ترتیب که دفورمیتی انتهای فمور در ۶۷/۵٪ موارد و دفورمیتی ابتدای تیبیا در ۹۲/۵٪ موارد و لاکسیتی لیگامانی در ۷۷/۵٪ موارد دخیل است.

نتیجه‌گیری: باتوجه به اینکه در دفورمیتی‌های واروس، محل دفورمیتی می‌تواند تحت تأثیر سه عامل ذکر شده باشد، توصیه می‌شود قبل از انجام مداخلات جراحی به کمک رسم محورها و زوایا محل اصلی دفورمیتی تعیین گردد.

واژه‌های کلیدی: استئوتومی، استئوآرتریت، واروس زانو، تیبیا، فمور

دریافت مقاله: ۵ ماه قبل از چاپ؛ مراحل اصلاح و بازنگری: ۴ بار؛ پذیرش مقاله: ۱ ماه قبل از چاپ

Assesment of the Best Location of Corrective Osteotomy in Genuvarus

*Amirreza Sadeghifar, MD; **Arash Akbari, MD; *Mahmood Karimi Mobarakeh, MD

Abstract

Background: Knee osteoarthritis is a common etiology of disability in older age group. There are evidences suggesting that varus or valgus deformity can be from distal of femur, proximal of tibia or because of ligamentous laxity. Osteotomy in incorrect location may create zigzag deformity and may contribute to increase risk of osteoarthritis. The objective of this study was to find the correct location of deformity in genuvarum or genuvalgum.

Methods: We studied 40 patients with knee deformity at a mean age of 27.4 years (19-38), prospectively. Standing 3-point view radiographs were obtained on each patient, and the limb axis was determined. The data on limb malalignment was analyzed statistically.

Results: In 94.5% of cases the location of varus deformity was proximal of tibia and in 5.5% in distal of femur, the best location of osteotomy. Our study also revealed multiple factors contributing to varus deformity, i.e. distal femur in 67.5% of cases, proximal tibia deformity in 92.5% of cases and ligamentous laxity in 77.5%.

Conclusions: Varus knee deformity can be from proximal tibia, distal femur or knee laxity. Before any corrective surgery one must clarify location of deformity

Keywords: Osteotomy; Osteoarthritis; Genuvarus; Tibia; Femur

Received: 5 months before printing ; Accepted: 1 month before printing

*Orthopaedic Surgeon, Orthopaedic Department, Afzalipour School of Medicine, Kerman University of Medical Sciences, Kerman, IRAN.

**Medical Student, Kerman University of Medical Sciences, Kerman, IRAN.

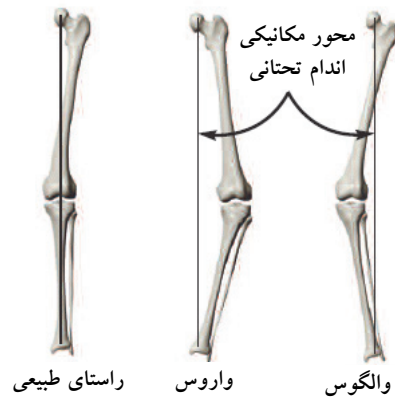
مقدمه

استئوآرتريت علامت‌دار زانو در ۶ درصد آمریکایی‌های بالای ۳۰ سال دیده می‌شود^(۱) و علت اصلی ناتوانی درازمدت در افراد بالای ۵۰ سال است^(۲). شناخت علل موثر در پیشرفت و ایجاد آرتروز برای پیش‌آگهی و درمان مفید است. یکی از مهم‌ترین علل ایجاد آن عدم راستایی اندام تحتانی است. در یک مطالعه دریافتند که عدم هم‌راستایی زانو در کودکان، خطر پیشرفت استئوآرتريت در بزرگسالی را ۵ برابر افزایش می‌دهد^(۳)، و یا ناهم‌راستایی واروس یا والگوس در یک دوره ۱۸ ماهه، استئوآرتريت زانو را تسریع می‌کند^(۴). علاوه بر این خطر دررفتگی پاتلوفمورال نیز افزایش می‌یابد^(۵) و موجب از دست‌رفتن حجم غضروف در ام‌آرای می‌شود^(۶).

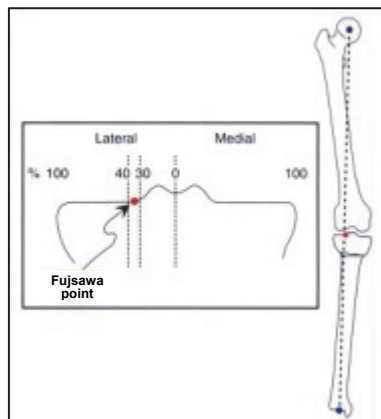
دفورمیتی اندام تحتانی در بین جوانان شایع است و در سنین میانسالی با درد و تورم مفصل زانو ظاهر می‌شود که به دلیل ایجاد استئوآرتريت نیاز به انجام اقدامات جراحی اصلاحی و تعویض مفصل می‌باشد. دفورمیتی واروس به مرور با کشش سمت مقابل و فرورفتگی و فرسایش سمت مبتلا تشدید می‌شود. سه عامل در بروز و تشدید واروس زانو دخالت دارند شامل: ۱) «ساختار» نشان‌دهنده راستای ژئومتری فموروتیبیال، ۲) کاهش فضا یا از بین رفتن کمپلکس استئوکارتیلاژ مدیال شامل غضروف مفصلی و منیسک و استخوان ساب کندرال، و ۳) باز شدن فضای مفصلی در سمت خارج ناشی از شل شدن عناصر لیگامانی و نسج نرم^(۷،۸،۹).

در حال حاضر جهت بررسی زوایای "راستای" اندام تحتانی در تمام اعمال استئوتومی و آرتروپلاستی مفصل زانو از پرتونگاری ایستاده دو اندام و در مواردی از سی‌تی‌اسکن استفاده می‌شود^(۱۰). قبل از درمان دفورمیتی‌های اندام تحتانی پرتونگاری از هر دو اندام، در حالی‌که استخوان کشکک به جلو نگاه می‌کند، گرفته می‌شود و با رسم محورهای مکانیکی، محل دفورمیتی و شدت آن تعیین و برهمن اساس درمان انجام می‌شود. محور مکانیکی اندام تحتانی خطی است از مرکز سرفمور تا وسط قله تالوس که در افراد طبیعی از ۶۳ درصد

مفصل زانو (نقطه فوجی ساوا)^۱ از سمت مدیال عبور می‌کند^(۱۱) در واروس زانو این خط از سمت داخل و در والگوس زانو از سمت خارج این نقطه عبور می‌کند.



شکل ۱. واروس و والگوس زانو براساس محور مکانیکی اندام تحتانی.

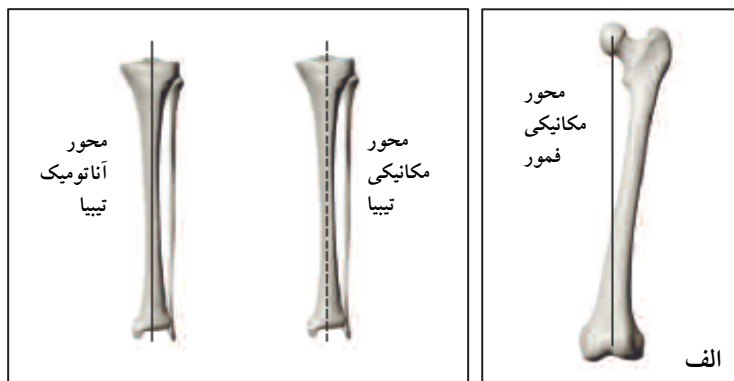


شکل ۲. نمای شماتیک از نقطه «فوجی ساوا»

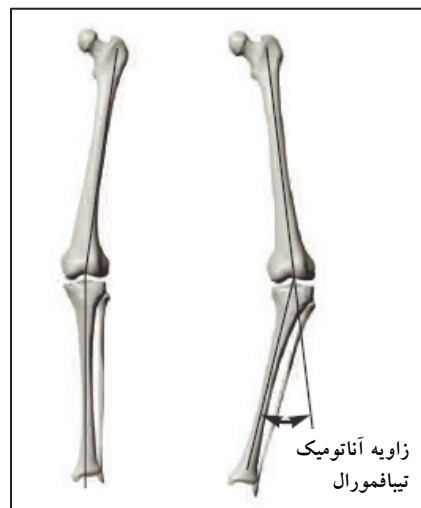
برای اصلاح این نوع دفورمیتی در سنین میانسالی، استئوتومی و سپس تعویض مفصل انجام می‌شود. به همین منظور برای هر استخوان محور مکانیکی مجزا رسم می‌کنند. محور مکانیکی فمور^۲ از مرکز سر فمور تا نقطه فوجی ساوا، محور مکانیکی تیبیا^۳ از مرکز دام تالوس تا این نقطه، و محور آناتومیک تیبیا^۴ برمحور مکانیکی منطبق است (شکل ۳). در افراد طبیعی این دو محور مکانیکی بر هم منطبق هستند. در بیماران مبتلا به واروس زانو زاویه در سمت خارج و به صورت منفی و در بیماران مبتلا به والگوس زانو این زاویه در سمت داخل و به صورت مثبت در نظر گرفته می‌شود (شکل ۴).

1. Fujisawa point
2. Mechanical axis of femor
3. Mechanical axis of tibia
4. Tibial ShA

شکل ۳. الف) محور مکانیکی فمور از مرکز سرفمور تا نقطه فوجی ساوا،
ب) محور مکانیکی تیبیا از مرکز دام تالوس تا نقطه فوجی ساوا، و محور آناتومیک تیبیا

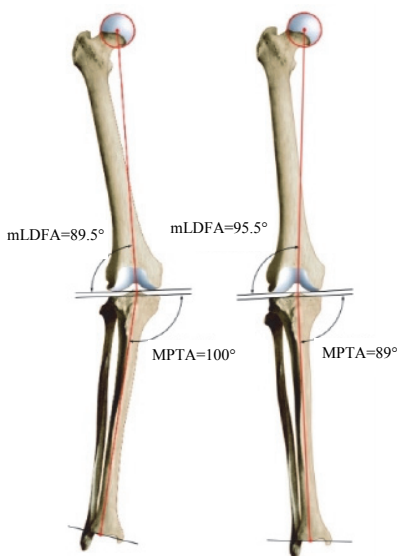


شکل ۴. رابطه محور مکانیکی فمور و تیبیا با یکدیگر. الف) در فرد طبیعی محورهای مکانیکی استخوانها برهم منطبق هستند، ب) واروس زانو که دو محور با هم متقاطع هستند و در سمت خارج باهم زاویه می سازند.



از سمت خارج $2 \pm 3 \pm 87$ درجه، و زاویه سطح مفصلی پروگزیمال تیبیا با محور مکانیکی تیبیا $3 \pm 3 \pm 87$ درجه است^(۱).

شکل ۵. نمای شماتیک محور مکانیکی فمور از سمت خارج (mLDFA)، سطح مفصلی پروگزیمال تیبیا با محور مکانیکی تیبیا (mMPTA)، و زاویه خط مفصلی (JLCA)^۴



«فلسون»^۱ و همکاران اظهار داشتند که علت واروس زانو از ناهم راستایی در پروگزیمال تیبیا و علت والگوس زانو از ناهم راستایی دیستال فمور است و باید در رویکرد جراحی، این دو محل بر حسب نوع دفورمیتی مدنظر قرار گیرد^(۱).
در موارد متعدد علت واروس زانو نه تنها ناهم راستایی در پروگزیمال تیبیا نمی باشد، بلکه به علت ناهم راستایی در دیستال فمور؛ و در والگوس زانو برعکس می باشد. لاکستی لیگامانی و باز شدن مفصل در سمت خارج نیز از سایر علل دفورمیتی واروس است.

برای بررسی عامل لاکستی لیگامانی در شدت این دفورمیتی ها از خطوط سطح مفصلی دیستال تیبیا و پروگزیمال فمور استفاده می شود. در حالت طبیعی، این خطوط موازی هستند. زاویه سطح مفصلی دیستال فمور با محور مکانیکی فمور

2. Mechanical lateral distal femoral angle (mLDFA)
3. Medial proximal Tibial Angle (mMPTA)
4. Joint line congruent angel (JLCA)

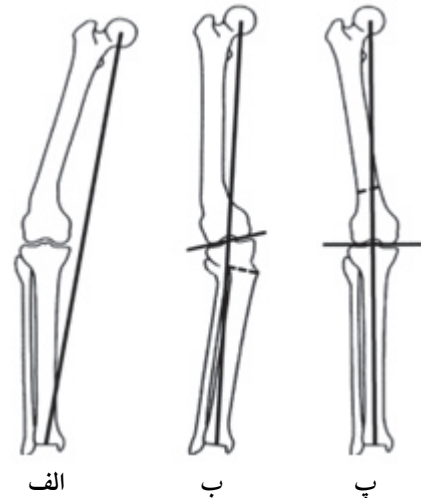
بیماران با شکایت پا پرانتزی و درد زانو به مطب مراجعه کرده بودند. بیماران از نظر وجود بیماری التهاب مفصل، بیماری پاژه، اختلالات نوروپاتیک، نکروز آواسکولر زانو، بیماری‌های متابولیک استخوان، هر نوع تشخیصی غیر از واروس اولیه زانو، سابقه شکستگی فمور و تیبیا، سابقه عمل جراحی اطراف زانو، و فلکشن کنتراکچر زانو غرابال گردید؛ و در صورت عدم وجود موارد بالا وارد مطالعه شدند.

در ابتدا اطلاعات جمعیت‌شناسی بیماران شامل جنس، سن، قد و وزن در برگه مخصوص ثبت شد، سپس بیمار بدون تکیه بر جایی ایستاده و در حالی که استخوان کشکک به جلو نگاه می‌کرد پرتونگاری اندام تحتانی گرفته شد. پرتونگاری به صورت دیجیتال از ستیغ ایلیاک تا کف پا گرفته و در رایانه ذخیره شد. سپس با استفاده از رایانه، نقطه فوجی ساوا بر روی پلاتو تیبیا مشخص، و محور مکانیکی فمور و سپس محوری موازی و مماس با کورتکس داخلی تیبیا رسم گردید. با ادامه این دو خط (محور مکانیکی فمور و تیبیا) محل تقاطع آنها مشخص شد و فاصله محل تقاطع که محل اصلی دفورمیتی است، تا مفصل زانو اندازه‌گیری و ثبت گردید. با رسم خطوط از سطوح مفصلی هر دو کوندیل فمور و از هر دو پلاتو تیبیا خطوط مفصلی رسم شد. زوایای mMPA و mLDA و زاویه بین خطوط مفصلی (در صورت وجود) اندازه‌گیری و ثبت گردید.

بیمار به هنگام ایستادن باید طوری قرار گیرد که استخوان کشکک به جلو نگاه کند تا چرخش غیرطبیعی موجب تغییر در زاویه استخوان نشود. برای ارزیابی پایایی inter-intra observer یک ارتوپد و یک رادیولوژیست اندازه‌گیری تمامی ۴۰ پرتونگاری را به‌طور سری دو بار به فاصله یک هفته انجام دادند. این معیارها با ضریب همبستگی interclass ارزیابی شدند. در نهایت مقادیر به‌دست آمده با نرم‌افزار آماری SPSS تجزیه و تحلیل گردید و زوایا و فاصله دفورمیتی مفصل زانو به‌طور دقیق محاسبه شد.

در این بررسی ملاحظات اخلاق پزشکی رعایت شد. بدین ترتیب که هیچ مداخله‌ای در سیر تشخیص و درمان بیمار انجام نشد و بیماران سیر طبیعی خود را طی نمودند؛ و بررسی فقط بر روی نرم افزار رادیولوژیک بیمار صورت پذیرفت.

چرخش اندام، سنجش راستای اندام را تحت تأثیر قرار می‌دهد و این تغییر در اندازه‌گیری محور آناتومیک بیش از مکانیکی است^(۱۲). محل تقاطع محور مکانیکی فمور و خط موازی و مماس با کورتکس داخلی تیبیا محل دقیق دفورمیتی است. استئوتومی فمور و تیبیا، درمان جراحی استاندارد انحراف اندام در مجاورت مفصل زانو است. اولین و مهم‌ترین کار در استئوتومی‌ها تعیین محل دفورمیتی است و در صورتی که محل استئوتومی با محل دفورمیتی منطبق نباشد، با ایجاد دفورمیتی زیگزاگ مشکلات بیمار تشدید می‌شود^(۱۳). هدف ما از این مطالعه تعیین محل دقیق دفورمیتی در پرتونگاری استاندارد ایستاده اندام است. حال می‌خواهیم به این سوال پاسخ دهیم آیا محل دفورمیتی واروس از پرگزیمال تیبیا است یا عامل دیستال فمور و لاکستی لیگامانی نیز در آن دخالت دارد.



شکل ۶. استئوتومی در محل اشتباه باعث دفورمیتی زیگزاگ و تغییر جهت مفصل زانو شده است. الف) محور مکانیکی اندام، ب) استئوتومی در محل اشتباه، پ) استئوتومی در محل صحیح.

مواد و روش‌ها

مطالعه به‌صورت آینده‌نگر، بر روی ۴۰ بیمار ۱۸ تا ۴۰ سال احتساب (۲۰ مرد، ۲۰ زن) مبتلا به دفورمیتی واروس و والگوس زانو که در فاصله ۶ ماه به مطب متخصص ارتوپدی مراجعه کردند و معیارهای ورود به مطالعه را داشتند، انجام شد. بیشتر

یافته‌ها

تعداد ۴۰ بیمار مبتلا به دفورمیتی و آروس و والگوس زانو که به دلیل درد زانو و یا شکایت از بدشکلی و مسایل زیبایی زانو به مطب متخصص ارتوپدی مراجعه نمودند، بررسی شدند.

میانگین سن بیماران ۲۷/۴۵ سال (۱۹-۳۸) سال، میانگین قد میانگین ۱۷۱/۸±۷/۰۷ سانتی‌متر، میانگین وزن ۷۱/۶۷±۹/۵۴ کیلوگرم، و میانگین شاخص توده بدنی ۲۴/۱±۲/۲۵ بود میانگین فاصله بین زانوها در حالت ایستاده در سطح مفصل ۶/۷ سانتی‌متر بود. تعداد بیماران با دفورمیتی و آروس زانو ۳۷ مورد (۹۲/۵٪) و افراد دچار والگوس زانو ۳ مورد (۷/۵٪) بودند.

در بیماران با دفورمیتی و آروس میانگین mL DFA برابر با ۸۱/۴۰±۶/۹۴ درجه و میانگین mMPTA برابر با ۸۹/۶۲±۳/۰۸ درجه بود که درگیری واضح پروگزیمال تیبیا در دفورمیتی و آروس را نشان داد. در حالی که میانگین این زوایا در افراد با دفورمیتی والگوس زانو به ترتیب ۸۵/۸±۲/۵۲ و ۸۹/۰۳±۴/۴۴ درجه بود.

در ۷۷/۵٪ موارد با دفورمیتی و آروس، خطوط مفصلی با هم موازی نبودند و میانگین زاویه خط مفصلی (JLCA) ۰/۹۸±۰/۱۶ درجه بود.

میانگین زاویه آناتومیک فموروتیبیا^۱ (FTAA) برای و آروس و والگوس به ترتیب ۳/۸۹±۲/۵۴ و ۴/۵۳±۱/۵۹ درجه؛ و میانگین زاویه مکانیکی فموروتیبیا^۲ (FTMA) برای دفورمیتی و آروس و

والگوس به ترتیب ۷/۷۶±۴/۲۲ و ۳/۶±۳/۷۹ درجه بدست آمد (نمودار ۱).

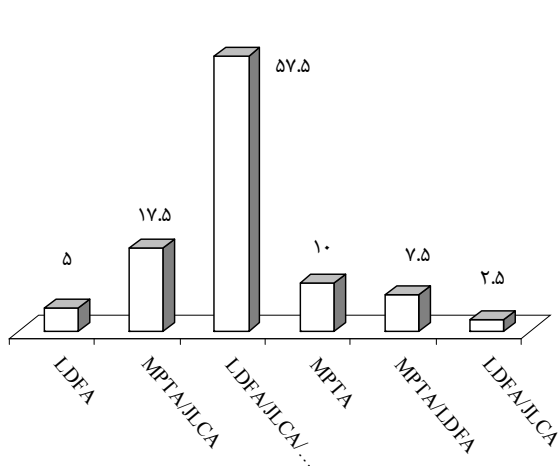
در ۹۴/۵٪ افراد مبتلا به و آروس زانو محل تلاقی محورها که نشان‌دهنده محل استئوتومی می‌باشد، در پروگزیمال تیبیا بود، ولی در ۵/۵٪ موارد محل تلاقی محورها و محل دفورمیتی در دیستال استخوان فمور قرار داشت.

با توجه به تعداد کم موارد دفورمیتی والگوس ارزیابی آنها مقدور نبود. نقش عوامل موثر در ایجاد دفورمیتی و آروس در نمودار ۲ بیان شده است.

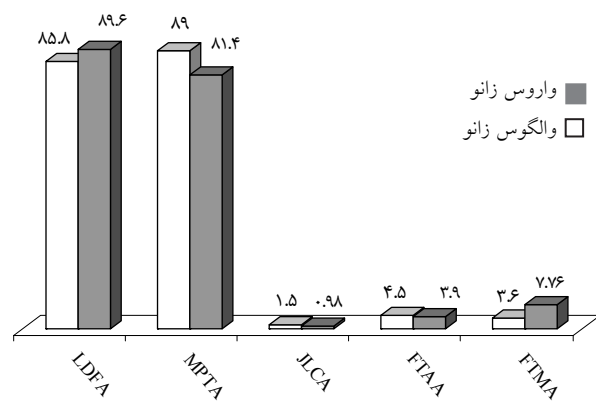
نقش MPTA به همراه سایر عوامل در ایجاد دفورمیتی و آروس ۹۲/۵٪، در حالی که نقش آن به تنهایی در ایجاد و آروس زانو ۱۰٪ می‌باشد که نشان‌دهنده تأثیر چند عامل در ایجاد این دفورمیتی است.

نقش LDFA به همراه عوامل دیگر در ایجاد دفورمیتی و آروس ۷۲/۵٪، ولی نقش آن به تنهایی ۵٪ می‌باشد که نشان‌دهنده تأثیر چند عامل در ایجاد دفورمیتی است. همان‌طور که بیان شد نقش عوامل لیگامانی اطراف زانو در ۷۷/۵٪ موارد دفورمیتی و آروس مشاهده می‌شود.

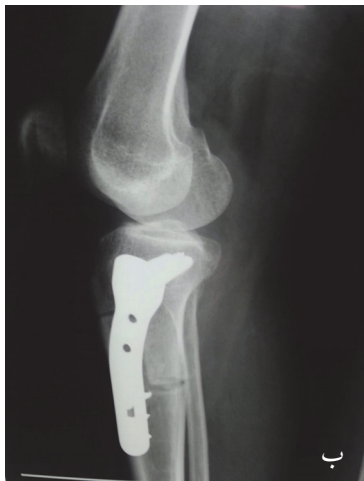1. Femorotibial anatomical angle
2. Femorotibial mechanical angle



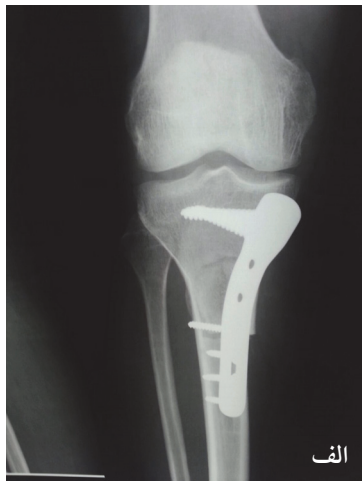نمودار ۲. نقش عوامل ایجاد کننده و آروس زانو (درصد)



نمودار ۱. میانگین زوایای اندام تحتانی در و آروس و والگوس زانو



ب



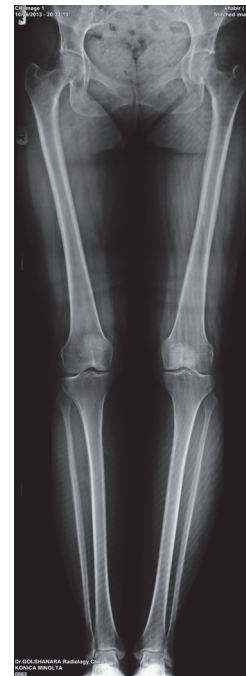الف

شکل ۸. الف، ب) پرتونگاری رخ و نیم رخ بعد از اصلاح

دفورمیتی در ناحیه پروگزیمال تیبیا

شکل ۷. دفورمیتی و اروس

قبل از عمل



بحث

دفورمیتی و اروس از علل اصلی ایجاد استئوآرتریت زانو است و بنابراین اعمال جراحی ارتوپدی جهت اصلاح دفورمیتی‌های اندام تحتانی و برقراری راستای اندام و نقش آن در جلوگیری از ایجاد یا کاهش علائم استئوآرتریت زانو اهمیت زیادی دارد.

در کتب ارتوپدی ذکر شده است که جهت اصلاح دفورمیتی و اروس زانو باید استئوتومی در پروگزیمال تیبیا، و برای اصلاح دفورمیتی والگوس، استئوتومی در دیستال فمور صورت گیرد^(۱۱). مطالعه حاضر نشان داد که در دفورمیتی و اروس زانو علاوه بر پروگزیمال تیبیا، دیستال فمور و همچنین لاکسیتی لیگامانی نقش زیادی دارند. در صورتی که چرخش به داخل یا خارج اندام بیشتر از ۱۰ درجه باشد، در محاسبه محورها و زوایای اندام اختلال ایجاد می‌کند^(۱۴).

در افراد با دفورمیتی و اروس، میانگین mL DFA و mMPTA به ترتیب ۸۹/۶۲ و ۸۱/۴ درجه بود که درگیری واضح پروگزیمال تیبیا در دفورمیتی و اروس را نشان می‌دهد. این یافته با عقیده کلاسیک که بیان می‌کند دفورمیتی و اروس مربوط به پروگزیمال

تی بیا است همخوانی دارد ولی افزایش LDFA نشان می‌دهد که عامل و اروس انتهای فمور نیز در دفورمیتی دخالت دارد. در ۷۷/۵٪ افراد با دفورمیتی و اروس، خطوط مفصلی باهم موازی نبودند و میانگین JLCA ۰/۹۸ درجه بود. این یافته نشان می‌دهد نقش لاکسیتی لیگامانی در دفورمیتی و اروس زانو مهم و تأثیرگذار است و همچنین با عقیده کلاسیک در مورد دفورمیتی و اروس متضاد می‌باشد.

در ۹۴/۵٪ افراد مبتلا به و اروس زانو، محل تلاقی محورها که نشان‌دهنده محل استئوتومی می‌باشد، در پروگزیمال تیبیا بود. در حالی که در ۵/۵٪ افراد محل تلاقی محورها و محل دفورمیتی در دیستال استخوان فمور قرار داشت. در این مورد نیز با عقیده کلاسیک مبنی بر اینکه علت تمامی و اروس‌های زانو پروگزیمال تیبیا می‌باشد و برای اصلاح دفورمیتی و اروس باید استئوتومی در این قسمت صورت بگیرد، مغایرت دارد.

در مطالعه «کاظمی» و همکاران (۱۳۹۱) به این نکته اشاره شده است که مایل بودن سطح مفصلی، از مشکلات شایع به دنبال استئوتومی تیبیا در قسمت بالا می‌باشد که شاید بتوان آن را با استئوتومی در دو سطح حل کرد و قبل از انجام استئوتومی تیبیا به

در یک مطالعه، «گوگنهم»^۲ و همکاران به نقش دفورمیتی انتهایی فمور و اصلاح آن برای بازسازی هم‌راستایی استخوان تاکید نمودند و اظهار کردند اگر استئوتومی در محل مناسب صورت نگیرد، محور مکانیکی اندام اصلاح می‌شود ولی در مفصل زانو شیب ایجاد می‌گردد. در این بررسی به نحوه تعیین دقیق محل دفورمیتی و عوامل دخیل در ایجاد آن هیچ اشاره‌ای نشد^(۱۹).

مطالعه حاضر نشان داد که استئوتومی اشتباه باعث دفورمیتی زیگزاگ و ایجاد شیب در مفصل زانو می‌شود. به علاوه مشخص شد کدام استخوان نیازمند استئوتومی جهت اصلاح دفورمیتی می‌باشد و درصد مواردی که نباید در آن استئوتومی در تیبیا انجام شود نیز مشخص گردید. همچنین این بررسی شیوه یافتن محل دقیق استئوتومی را نشان داد که می‌تواند جراح را در تعیین فاصله دقیق محل استئوتومی از مفصل زانو راهنمایی نماید.

نتایج کلی به‌دست آمده برای دفورمیتی والگوس زانو مشابه با دفورمیتی واروس می‌باشد، ولی به‌علت تعداد نمونه ناکافی، از نظر آماری قابل استناد نمی‌باشد. توصیه می‌شود مطالعه مشابه بر روی تعداد بیشتری از بیماران با دفورمیتی والگوس صورت گیرد.

نتیجه‌گیری

واروس زانو می‌تواند به علت تأثیر از هر سه عامل دفورمیتی انتهایی فمور، دفورمیتی ابتدای تیبیا، و لاکسیتی لیگامانی ایجاد شود. بنابراین قبل از انجام هرگونه اقدام جراحی باید محل دقیق دفورمیتی مشخص و اصلاح از محل مناسب انجام شود.

1. Terauchi
2. Gugenheim

انتهای فمور هم باید توجه کرد^(۱۵)؛ ولی به فراوانی دفورمیتی انتهایی فمور و نقش عوامل دخیل در دفورمیتی اشاره نشده است. نتایج مطالعه حاضر نشان داد، در ۷۲/۵٪ موارد واروس زانو، انحنای انتهایی استخوان فمور به همراه سایر عوامل، در ۹۲/۵٪ افراد پروگزیمال تیبیا و در ۷۷/۵٪ افراد، لاکسیتی لیگامانی نقش دارند.

در مطالعه دیگر که تأثیر استئوتومی پروگزیمال تیبیا در اصلاح شاخص‌های امتداد اندام تحتانی بررسی شد، دریافتند که استئوتومی پروگزیمال تیبیا منجر به اصلاح دفورمیتی و اصلاح شاخص‌های اندام تحتانی می‌گردد^(۱۶). مطالعه حاضر نشان داد که واروس زانو تحت تأثیر چند عامل می‌باشد و اگر دفورمیتی مربوط به دیستال فمور باشد و بیمار تحت استئوتومی پروگزیمال تیبیا قرار گیرد، امکان اصلاح شاخص اندام تحتانی و طبیعی شدن محور مکانیکی اندام وجود دارد، ولی قطعاً دفورمیتی زیگزاگی ایجاد و مفصل زانو دچار شیب می‌شود.

مطالعات نشان می‌دهند، در صورتی که اشکال لیگامانی نیز در دفورمیتی واروس موثر باشد، به ازای هر میلی‌متر باز شدن غیرطبیعی مفصل، باید یک درجه از وج استئوتومی کم شود^(۱۷). در مطالعه ما تأثیر دیستال فمور در دفورمیتی واروس زانو ۷۲/۵٪ اندازه‌گیری شد و همچنین نحوه یافتن آپکس دفورمیتی به‌صورت کاملاً قابل اجرا تعیین شد.

«تراچی»^۱ و همکاران در یک بررسی دریافتند افرادی که به دنبال استئوتومی پروگزیمال تیبیا، دچار عود دفورمیتی واروس شدند، زاویه دفورمیتی فمور بیشتر بود. آنان اظهار کردند که احتمالاً دفورمیتی انتهایی فمور عاملی برای عود مجدد دفورمیتی واروس می‌باشد^(۱۸).

در مطالعه حاضر مشخص شد که دیستال فمور در ایجاد دفورمیتی واروس تأثیر مستقیم دارد و توصیه می‌شود قبل از عمل اصلاح دفورمیتی واروس، محل اصلی دفورمیتی مشخص شود.

References

1. Felson DT, Zhang Y. An update on the epidemiology of knee and hip osteoarthritis with a view to prevention. *Arthritis Rheum.* 1998;41(8):1343-55. Review.
2. Felson DT, Lawrence RC, Dieppe PA, Hirsch R, Helmick CG, Jordan JM, Kington RS, Lane NE, Nevitt MC, Zhang Y, Sowers M, McAlindon T, Spector TD, Poole AR, Yanovski SZ, Ateshian G, Sharma L, Buckwalter JA, Brandt KD, Fries JF. Osteoarthritis: new

insights. Part 1: the disease and its risk factors. *Ann Intern Med.* 2000;133(8):635-46. Review.

3. Schouten JS, van den Ouweland FA, Valkenburg HA. A 12 year follow up study in the general population on prognostic factors of cartilage loss in osteoarthritis of the knee. *Ann Rheum Dis.* 1992;51(8):932-7.

4. Sharma L, Song J, Felson DT, Cahue S, Shamiyeh E, Dunlop DD. The role of knee alignment in disease pro-

gression and functional decline in knee osteoarthritis. *JAMA*. 2001;286(2):188-95.

5. Elahi S, Cahue S, Felson DT, Engelman L, Sharma L. The association between varus-valgus alignment and patello-femoral osteoarthritis. *Arthritis Rheum*. 2000;43(8): 1874-80.

6. Cicuttini F, Wluka A, Hankin J, Wang Y. Longitudinal study of the relationship between knee angle and tibiofemoral cartilage volume in subjects with knee osteoarthritis. *Rheumatology* (Oxford). 2004;43(3):321-4.

7. Felson DT, Goggins J, Niu J, Zhang Y, Hunter DJ. The effect of body weight on progression of knee osteoarthritis is dependent on alignment. *Arthritis Rheum*. 2004;50(12):3904-9.

8. Cerejo R, Dunlop DD, Cahue S, Channin D, Song J, Sharma L. The influence of alignment on risk of knee osteoarthritis progression according to baseline stage of disease. *Arthritis Rheum*. 2002;46(10):2632-6.

9. Sharma L, Lou C, Cahue S, Dunlop DD. The mechanism of the effect of obesity in knee osteoarthritis: the mediating role of malalignment. *Arthritis Rheum*. 2000;43(3):568-75.

10. Mokhtari G, Mahdavejad R, Ebadifar M. Determination of normal index of lower extremity alignment (knee Valgus and Varus) in normal men and women. *J Res Rehabil Sci*. 2013;9(2):243-52.

11. Gaffey A, Wellings R. Limb deformity correction in the 21st century. Imaging the lower limb. *J Bone Joint Surg Br Proceedings* 10.1302.

12. Cooke D, Scudamore A, Li J, Wyss U, Bryant T, Costigan P. Axial lower-limb alignment: comparison of

knee geometry in normal volunteers and osteoarthritis patients. *Osteoarthritis Cartilage*. 1997;5(1):39-47.

13. Feldman DS, Henderson ER, Levine HB, Schrank PL, Koval KJ, Patel RJ, Spencer DB, Sala DA, Egol KA. Interobserver and intraobserver reliability in lower-limb deformity correction measurements. *J Pediatr Orthop*. 2007;27(2):204-8.

14. Saragaglia D, Mercier N, Colle PE. Computer-assisted osteotomies for genu varum deformity: which osteotomy for which varus? *Int Orthop*. 2010;34(2):185-90. doi: 10.1007/s00264-009-0757-6.

15. Kazemi SM, Ghoreyshi SM, Safdari F. Comparison of proximal tibia and distal femor joint line in normal and varus knees. *Iran J Orthop Surg*. 2012;10(41):192-9.

16. Kawakami H, Sugano N, Yonenobu K, Yoshikawa H, Ochi T, Hattori A, Suzuki N. Effects of rotation on measurement of lower limb alignment for knee osteotomy. *J Orthop Res*. 2004;22(6):1248-53.

17. Gürtz S, Bugbee WD. Valgus malalignment: diagnosis, osteotomy techniques, and clinical outcomes. In: Noyes' knee disorders: surgery, rehabilitation. Noyes' FR, editor. 1st ed. Saunders, 2010. p 835.

18. Terauchi M, Shirakura K, Katayama M, Higuchi H, Takagishi K, Kimura M. Varus inclination of the distal femur and high tibial osteotomy. *J Bone Joint Surg Br*. 2002;84(2):223-6.

19. Gugenheim JJ Jr, Brinker MR. Bone realignment with use of temporary external fixation for distal femoral valgus and varus deformities. *J Bone Joint Surg Am*. 2003;85-A(7):1229-37.