

## کایلو توراکس به عنوان عارضه جراحی فیوژن پوسترئور ستون فقرات

(گزارش یک مورد)

\*دکتر ابراهیم عامری مهابادی، \*دکتر حسن قنذرهاری، \*\*دکتر نوید نبی‌زاده، \*\*دکتر حمید حصاری کیا

«دانشگاه علوم پزشکی ایران»

### خلاصه

کایلو توراکس یک عارضه نادر در جراحی ستون فقرات می‌باشد. نشت مایع لنف به داخل فضای پلور به علت آسیب مجرای توراسیک در ضمن اپروچ آنتریور ستون فقرات به طور غیرشایع رخ می‌دهد. در این مقاله یک مورد کایلو توراکس حدود ۲۴ ساعت بعد از فیوژن پوسترئور ستون فقرات گزارش گردید. برای یک پسر ۱۴ ساله با سابقه کیفواسکولیوز مادرزادی سرویکوتوراسیک آنتریور فیوژن T7-T12 از طریق برش دنده پنجم سمت چپ انجام شد و هیچ عارضه‌ای مشاهده نشد. بعد از ۱۰ روز بیمار تحت فیوژن پوسترئور T2-L3 با کمک قلاب قرار گرفت. روز بعد از جراحی PSF، بیمار تاکی پنه و دیسترس تنفسی به علت تظاهر کایلو توراکس پیدا کرد. علت گزارش این بیمار، بروز کایلو توراکس به علت یک سبب شناسی غیرشایع بود. تظاهر کایلو توراکس بعد از اپروچ پوسترئور ستون فقرات غیرقابل انتظارتر از اپروچ‌های آنتریور ستون فقرات می‌باشد. کشیدگی و پارگی مجرای توراسیک به دنبال اصلاح دفورمیتی علت اصلی کایلو توراکس در این بیمار بود.

واژه‌های کلیدی: کایلو توراکس، مجرای توراسیک، اسکولیوز، فیوژن ستون فقرات، عوارض بعد از عمل

دریافت مقاله: ۶ ماه قبل از چاپ؛ مراحل اصلاح و بازنگری: ۲ بار؛ پذیرش مقاله: ۲ ماه قبل از چاپ

## Chylothorax Complication in Posterior Spinal Fusion

(Report of One Case)

\*Ebrahim Ameri Mahabadi, MD; \*Hassan Ghandhari, MD; \*\*Navid Nabizadeh, MD; \*\*Hamid Hesarikia, MD

### Abstract

Chylothorax is a rare complication of spinal surgery. Leakage of chyle into the pleural space occasionally occurs during anterior spinal approach as a result of damage to the thoracic duct. We present a case of chylothorax which took place 24 hours after posterior spinal fusion owing to an unusual etiology. Fourteen years-old boy patient with history of congenital cervicothoracic kyphoscoliosis underwent T7-T12 anterior spinal fusion through left fifth rib resection. He got through Postoperative phase with no untoward consequence. After ten days he underwent T2-L3 posterior spinal fusion with hook instrumentation. Over the next day following this surgical step, he developed tachypnea with milky-color effusion. The biochemical analysis verified chylothorax diagnosis.

**Keywords:** Chylothorax; Thoracic duct; Scoliosis, Spinal fusion; Postoperative complications

Received: 6 months before printing ; Accepted: 2 months before printing

### مقدمه

کایلو توراکس تجمع مایع لنف در فضای پلور می‌باشد که به علت آسیب مجرای توراسیک بروز می‌کند. ظاهر اختصاصی لنف مایع شیرینی رنگ به علت مقادیر بالای کیلومیکرون،

تری گلیسرید و لنفوسیت‌ها می‌باشد. شایع‌ترین علت کایلو توراکس جراحی کاردیوتوراسیک است. آسیب مجرای توراسیک به علت پارگی، لاسراسیون، کومپرنشن یا تراکشن می‌باشد.

\*Orthopaedic surgeon, Orthopaedic Department, Iran University of Medical Sciences, Tehran, IRAN

\*\*Resident of Orthopaedic Surgery, Orthopaedic Department, Iran University of Medical Sciences, Tehran, IRAN

قفسه سینه گذاشته شد. در روز اول بعد از عمل حدود ۳۰۰ درناژ شفاف سروزی وجود داشت که در طی سه روز به ۵۰ سی سی رسیده و درن قفسه سینه خارج شد.

یک هفته بعد از اپروچ انتریور، بیمار کاندید فیوژن پوسترئور گردید. در طی این یک هفته هیچ گونه عارضه‌ای رخ نداد. سمع هر دو ریه پاک بود و میزان اتساع قفسه سینه شبیه قبل از عمل بود. علائم حیاتی و تست‌های آزمایشگاهی طبیعی بود. فیوژن پوسترئور از T<sub>2</sub> تا L<sub>3</sub> با کمک سه عدد میله و قلاب انجام گردید. بدین وسیله بالانس کورونال و ساژیتال به حد تقریباً طبیعی بازگشت. میزان خونریزی حدود ۸۰۰ سی سی بود که توسط یک واحد خون جبران شد. بعد از جراحی، بیمار به بخش مراقبت‌های ویژه منتقل شد. در روز اول شرایط عمومی و علائم حیاتی شامل پالس اکسیمتری طبیعی بود و هیچ گونه دیسترس تنفسی وجود نداشت. حدود ۲۴ ساعت بعد از جراحی فیوژن پوسترئور، بیمار دچار تنگی نفس و تاکی پنه بدون دسترس تنفسی شد. بیمار آرام بود و رتراکسیون بین دنده‌ای و سوپراسترنال وجود نداشت، میزان اتساع همی توراکس چپ کاهش یافته و صداهای ریوی در قاعده ریه چپ محو شده بود، قاعده ریه چپ مات بود، علائم حیاتی بیمار ۱۲۰/۸۵ Bp، RR: ۲۳، PR: ۱۳۰، O<sub>2</sub>Sat: ۷۷٪ که با اکسیژن درمانی به ۹۳٪ رسید.

پرتونگاری سینه کدورت وسیع همی توراکس چپ را نشان داد که نشانه افیوژن ماسیوپلورال بود. پلوروستتر تشخیصی و درمانی توسط آنژیوکت از طریق خط آگزیلاری انتریور در فضای هفتم اینتروکوستال به عمل آمد و حدود ۵۰۰ سی سی مایع شیری خونی خارج و برای بررسی بیوشیمی فرستاده شد. به دنبال درناژ مایع، تاکی پنه بهتر و صداهای ریوی قابل سمع شد، سرعت تنفس کاهش یافت و به ۲۸ رسید، میزان اشباع اکسیژن به ۹۶٪ رسید. بررسی مایع عبارت بود از:

Glucose: 110 mgr/dl  
Total fat: 9.8 gr/dl  
Total protein: 3.5 gr/dl  
LDH: 98 GR/DL  
Colour: brown milky  
Electrolytes: similar to plasma  
Culture: sterile  
Gram stain: no bacteria

کشیده شدن بیش از حد یا کش آمدن جدار قفسه سینه یا ستون فقرات توراکیک یک علت غیرشایع کایلو توراکس در لیست سبب‌شناسی‌های آن می‌باشد<sup>(۱-۵)</sup>. در ابتدا بیماران آسمپتوماتیک می‌باشند، اما به تدریج تنگی نفس، سرفه و ناراحتی قفسه سینه شروع می‌شود. شدت علائم به مقدار افیوژن بستگی دارد. تجمع سریع مقادیر بالای مایع منجر به بروز عوارض همودینامیک و قلبی-ریوی می‌گردد<sup>(۳)</sup>.

تشخیص قطعی با تحلیل بیوشیمی مایع پلور است. مایع پلور کایلو توراکس به طور تبیک شیری رنگ است و لخته ندارد. اما در یک بیمار گرسنه و یا بیماران جراحی شده قلبی به دلیل دریافت نکردن مواد چرب، ممکن است شیری رنگ نباشد.

### گزارش مورد

یک پسر ۱۴ ساله با شکایت از دفورمیتی گردن و پشت همراه با کجی سر مراجعه نمود. دفورمیتی اولیه از زمان تولد وجود داشت ولی کجی تنه و سر طی دو سال اخیر تشدید شده بود. در معاینه بیمار قوس توراکیک واضح چپ، بالارفتگی شانه چپ، انحراف سر به سمت چپ و چرخش چانه به سمت راست داشت. در پرتونگاری کیفواسکولوز سرویکوتوراکیک مادرزادی به همراه دفورمیتی اشپرنگل و سندروم «کیپل فیل»<sup>۱</sup> مشهود بود.

بیمار سابقه جراحی استئوتومی اصلاح اسکاپولا حدود ۹ سال قبل داشت. معاینه عصب‌شناسی و علائم حیاتی و معاینه احشایی طبیعی بود. محل زخم جراحی «ویلکینسون»<sup>۲</sup> روی شانه چپ مشهود بود. تست‌های عملکرد ریوی و اکوکاردیوگرافی و تست‌های لابراتواری طبیعی بود.

آرنزی کلیه چپ در بررسی سیستم اداری کشف شد. در بررسی پرتونگاری ستون فقرات، قوس توراکیک ۷<sup>۶</sup> و لومبار ۴<sup>۵</sup> با ۵۰٪ انعطاف‌پذیری در پرتونگاری خم شده وجود داشت. فیوژن مادرزادی در ناحیه سرویکوتوراکیک مشهود بود.

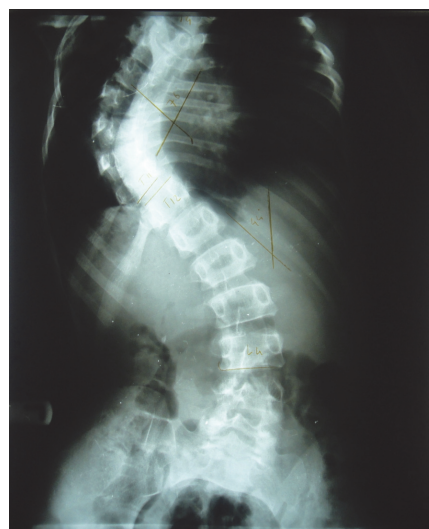بیمار تحت جراحی فیوژن انتریور ستون فقرات T<sub>7</sub>-T<sub>12</sub> از طریق برش دنده پنجم چپ قرار گرفت. در پایان عمل درن

بر اساس بررسی بالینی و بیوشیمیایی، تشخیص کایلوتوراکس ثابت شد. درمان اولیه شامل سه نوبت درناژ توراکوستز و رژیم کم چربی آغاز گردید.

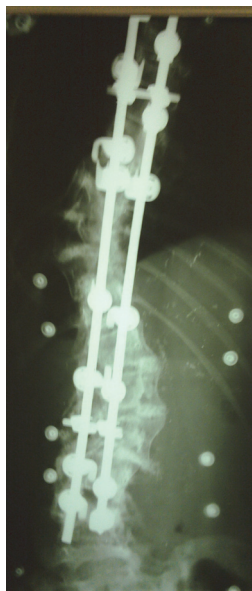
وضعیت بیمار برای مدت ۶ روز ثابت و بدون تشدید علائم بود. سرعت تنفس و میزان اشباع اکسیژن در حد طبیعی، و فقط افیوژن باقی مانده در قاعده ریه در پرتونگاری مشهود بود.

در روز هفتم بعد از عمل تنگی نفس و تاکی پنه مجدداً عود کرده و RR: ۴۰ و O<sub>2</sub>Sat: ۹۰٪ بود. در این زمان یک عدد درن قفسه سینه در فضای پنجم بین دنده‌ای گذاشته و ۲۶۵۰ سی سی لشف شیری تخلیه گردید. به دنبال تخلیه لشف RR: ۱۲/min و میزان اشباع اکسیژن به ۹۶٪ رسید. بیمار NPO و TPN گردید و اینترالیپید و آمینوفیوژن روز در میان پرفیوژن شد. بدین ترتیب مقدار افیوژن پلورال به تدریج کاهش و رنگ افیوژن طی مدت هفت روز به ترانسورا تغییر یافت.

دو هفته بعد از افیوژن پوستریور، میزان افیوژن به کمتر از ۱۰۰ سی سی مایع ترانسودای شفاف رسیده؛ بنابراین TPN متوقف و رژیم کم چربی شروع شد. سه هفته بعد از افیوژن، درن قفسه سینه خارج شد در حالی که مقدار افیوژن کمتر از ۳۰ سی سی بود. بیمار با حال عمومی خوب و در حالی که کدورت ریه برطرف شده بود، صداهای ریوی نیز طبیعی شد و با O<sub>2</sub>Sat: ۹۶٪ و RR: ۱۲ ترخیص گردید. در طی بستری، بیمار با عوارض غیرشایع کایلوتوراکس شامل اختلالات متابولیک و ایمنولوژیک مواجه نشد.



شکل ۱. اسکولپوز توراسیک و لومبار قبل از جراحی



شکل ۲. فیوژن

پشتی T<sub>2</sub>-L<sub>3</sub>

### بحث

کایلوتوراکس ثانوی به جراحی کاردیوتوراسیک یک عارضه غیرشایع می‌باشد. اپروچ انتریور ستون فقرات نیز یک استثنا نیست و کایلوتوراکس به علت آسیب مجرای توراسیک می‌باشد<sup>(۲،۴)</sup> بیمار این گزارش یک مورد نادر بود و در سیر این بیمار، چند تفاوت نسبت به موارد معمول کایلوتوراکس وجود داشت:

اول آنکه کایلوتوراکس به دنبال اپروچ پوستریور ستون فقرات و ثانوی به مانور اصلاحی کششی اتفاق افتاد. علت کایلوتوراکس به دنبال اپروچ پوستریور اتساع و باز شدن بیش از حد دیواره قفسه صدری می‌باشد<sup>(۲)</sup>. باتوجه به عدم بروز کایلوتوراکس به دنبال اپروچ انتریور ستون فقرات، احتمال آسیب مستقیم مجرای توراسیک بسیار غیرمحمول است.

دوم آنکه تظاهر افیوژن ماسیو خیلی نامحسوس و آهسته به صورت تاکی پنه و بدون دیسترس تنفسی واضح بود. معمولاً مقادیر اساسی افیوژن سبب شیفت مدیاستن و کاهش برگشت وریدی به قلب و تاکی کاردی می‌شود<sup>(۲،۳)</sup> تظاهر اصلی بیمار نیز با تاکی کاردی و تاکی پنه بود.

سوم آنکه در فاز اولیه درناژ افیوژن، مایع به درجاتی خونی و نسبت به جزء لشف شیری غالب بود. ظاهر مایع به صورت خونی، سرروز یا توریید در ۵۰٪ بیماران کایلوتوراکس گزارش شد<sup>(۲-۴)</sup>.

یا اسمپتوماتیک به دنبال جراحی کاردیوتوراسیک مشکوک به کایلو توراکس است مگر خلافتش ثابت شود<sup>(۳)</sup>. شبیه سایر علل کایلو توراکس، قدم اول درمان شامل درناژ، TPN یا تغییر رژیم غذایی بوده و اکتروتاید به کاهش جریان لنف کمک می کند تا مجرای توراسیک فرصت ترمیم پیدا کند<sup>(۱،۲)</sup>. به علاوه، تشخیص و درناژ اولیه توسط توراکوستنز انجام می شود اما اگر میزان افیوژن زیاد یا عود کننده باشد درن قفسه سینه باید گذاشته شود<sup>(۳)</sup>. اگر درمان مدیکال بعد از ۴-۳ هفته موفق به کاهش جریان لنف نشود و آسیب مجرای توراسیک بهبود نیابد، جراحی لازم است<sup>(۱،۲،۳)</sup>.

آنالیز بیوشیمی و سیر بیماری در تشخیص کایلو توراکس در مراحل مختلف کمک کرد. به علاوه پارگی مجرای توراسک بین دیافراگم و T<sub>5</sub> معمولاً کایلو توراکس سمت راست و آسیب بالاتر از T<sub>5</sub> معمولاً کایلو توراکس سمت چپ می دهد<sup>(۲)</sup>. تظاهر کایلو توراکس در سمت چپ بیمار فوق نشانه پارگی مجرای توراسیک بالاتر از T<sub>5</sub> می باشد.

### نتیجه گیری

کایلو توراکس یک علت نادرافیوژن پلورال به دنبال جراحی اصلاحی اسکولیوز می باشد. هر نوع پلورال افیوژن سمپتوماتیک

### References

1. Chinnock BF. Chylothorax: case report and review of the literature. *J Emerg Med.* 2003;24(3):259-62.
2. Soto-Martinez M, Massie J. Chylothorax: diagnosis and management in children. *Paediatr Respir Rev.* 2009;10(4):199-207. doi: 10.1016/j.prrv.2009.06.008.
3. Beghetti M, La Scala G, Belli D, Bugmann P, Kalangos A, Le Coultre C. Etiology and management of pediatric chylothorax. *J Pediatr.* 2000;136(5):653-8.

4. Büttiker V, Fanconi S, Burger R. Chylothorax in children: guidelines for diagnosis and management. *Chest.* 1999;116(3):682-7.
5. Romero S. Nontraumatic chylothorax. *Curr Opin Pulm Med.* 2000;6(4):287-91.