

## ترمیم پارگی‌های شعاعی ریشه پستی (فراریشه‌ای) و کندگی‌های ریشه پستی منیسک خارجی همزمان با آسیب رباط‌های متقاطع

(مطالعه ۴۰ بیمار با پیگیری دو ساله)

\*دکتر سهراب کیهانی، \*\*دکتر آرش شرافت وزیری، \*\*\*دکتر محمد حسین نبیان

«دانشگاه علوم پزشکی شهید بهشتی»

### خلاصه

پیش‌زمینه: هدف از این مطالعه بررسی نتایج بالینی ترمیم پارگی‌های شعاعی ریشه پستی (فراریشه‌ای) و کندگی‌های ریشه پستی منیسک خارجی در همراهی با آسیب رباط‌های متقاطع بود.

مواد و روش‌ها: در یک مطالعه گذشته‌نگر، اطلاعات پرونده بیماران از دی ماه ۱۳۸۵ تا دی ماه ۱۳۸۹ در سه مرکز درمانی شهر تهران بررسی گردید. از تعداد ۶۰ بیمار که برای جدا شدگی ریشه‌ای یا پارگی فراریشه‌ای منیسک خارجی درمان شده بودند، ۴۰ بیمار در میانگین زمانی ۳۲/۴ ماه (۲۴-۴۸ ماه) پیگیری شدند. بیماران با استفاده از معیارهای نمره‌دهی کمیته بین‌المللی زانو (IKDC)، «لی شلم» و «تگنر»؛ و آزمون‌های «لاکمن» و «مک‌موری» ارزیابی شدند.

یافته‌ها: ۳۴ بیمار تحت عمل بازسازی رباط متقاطع جلویی و ۶ بیمار تحت عمل بازسازی رباط‌های متقاطع جلویی و پستی قرار گرفته بودند و به‌طور همزمان پارگی منیسک ترمیم شده بود. در پیگیری نهایی، براساس آزمون «لاکمن»، در همه بیماران رباط متقاطع کفایت لازم را داشت. هیچ‌یک از بیماران از صدای کلیک شکایت نداشتند. میانگین نمره IKDC برابر ۷۵/۲۵ (۵۴-۹۲)؛ میانگین نمره «لی شلم» در ۲۲ بیمار ۹۴/۴ با رتبه عالی؛ و میانگین نمره «تگنر» ۷/۱۵ بود. ۱۴ بیمار که از بازیکنان سطح عالی فوتبال بودند، در زمان پیگیری در همان سطح قبل از آسیب، در لیگ حرفه‌ای بازی می‌کردند.

نتیجه‌گیری: نتایج ترمیم آسیب‌های ریشه‌ای و فراریشه‌ای منیسک خارجی در بیمارانی که تحت عمل بازسازی رباط‌های متقاطع جلویی و یا پستی همزمان قرار می‌گیرند با نتایج قابل قبول همراه می‌باشد.

واژه‌های کلیدی: منیسک خارجی، زانو، نتایج درمان، آسیب، بازسازی، رباط متقاطع جلویی

دریافت مقاله: ۴ ماه قبل از چاپ؛ مراحل اصلاح و بازنگری: ۲ بار؛ پذیرش مقاله: ۱ ماه قبل از چاپ

## Treatment of Root and Para-Root Injury of the Posterior Horn of the Lateral Meniscus Associated with Cruciate Ligaments Tears (Study of 40 Patients with 2 Years Follow-Up)

\*Sohrab Keyhani, MD; \*\*Arash Sherafat Vaziri, MD; \*\*\*Mohammad Hossein Nabian, MD

### Abstract

**Background:** The objective of this study was to evaluate the results of repairing root and para-root radial tears of lateral meniscus during cruciate ligament reconstruction.

**Methods:** In a retrospective study, from the 60 patients who had been treated for root or para-root injury of the lateral meniscus from 2007 to 2011 in 3 centers in Tehran-Iran. Only 40 patients were studied with an average follow-up of 32.4 months (24-48 months). The patients were evaluated by International Knee Documentation Committee (IKDC), Lysholm and Tegner scoring systems subjectively, and by objective Lachman and McMurray tests.

**Results:** 34 patients were operated for ACL reconstruction and 6 for ACL and PCL reconstruction; and lateral meniscus tears were repaired simultaneously. On the final follow-up, all the patients had firm end-points tested by Lachman. None reported popping or clicking. The mean IKDC score was 75.25 (range: 54-92), the mean Lysholm score was 94.4 (excellent) in 22 patients; and the mean Tegner score was 7.15. From the 16 patients who were professional soccer players, 14 were still playing competitively at the time of follow-up.

**Conclusions:** The midterm results of lateral meniscus repair - at root or para-root level - in association with ACL or / and PCL reconstruction, are acceptable.

**Keywords:** Lateral menisci; Knee; Treatment outcome; Injuries; Anterior cruciate ligament; Reconstruction

Received: 4 months before printing; Accepted: 1 month before printing

\*Orthopaedic Surgeon, Orthopaedic Department, Shahid Beheshti University of Medical Sciences, Tehran, IRAN.

\*\*Orthopaedic Surgeon, Khatamolnbia Hospital, Tehran, IRAN.

\*\*\*Resident of Orthopaedic Surgery, Orthopaedic Department, Tehran University of Medical Sciences, Tehran, IRAN.

**Corresponding author:** Mohammad Hossein Nabian, MD

Sahiati hospital, Kargar Shomali Avenue, Tehran, Iran.

E-mail: Hamooooooooon@yahoo.com

## مقدمه

اولین بار در سال ۱۹۴۵، «فیربانک»<sup>۱</sup> اظهار نمود که در غیاب منیسک، کمپارتمان درگیر زانو دچار تغییرات دژنراتیو می‌شود و این واقعیت راه درمان آسیب‌های منیسک را طی ۶۰ سال اخیر متحول کرد<sup>(۱,۲)</sup>. از دیدگاه بیومکانیک هنگام حرکت زانو، ناهماهنگی موجود بین کوندیل‌های فمور و سطح صاف طبق تی‌بیا توسط منیسک‌ها که در سطح فوقانی مقعر و در سطح تحتانی صاف هستند تنظیم می‌شود<sup>(۲-۸)</sup>. تخمین زده می‌شود ۷۰٪ از بار مکانیکی کمپارتمان خارجی و ۴۰٪ از بار مکانیکی کمپارتمان داخلی توسط منیسک‌ها منتقل می‌شود. عمل توزیع بار منیسک‌ها توسط زوائد جلویی و پستی آنها، که ریشه‌های جلویی و پستی نامیده می‌شوند، تسهیل می‌گردد<sup>(۲)</sup>. این اتصالات از بیرون زدگی منیسک‌ها از مفصل حین فشار محوری (عمودی) جلوگیری می‌کنند و فشار را به صورت حلقوی به محیط منیسک‌ها منتقل می‌کنند<sup>(۱۳-۸-۴-۲)</sup>.

یک ویژگی اختصاصی منیسک خارجی مفهوم رباط متقاطع سوم یا رباط منیسک - فمور می‌باشد. این رباط‌ها در باز شدن و خم شدن زانو به حالت کشیده می‌باشد و در برابر نیمه دررفتگی پستی شاخ پستی منیسک خارجی مقاومت می‌کنند؛ بنابراین موجب افزایش هماهنگی تی‌بیا- منیسک- فمور می‌شوند<sup>(۱۴)</sup>.

پارگی‌های منیسک داخلی بیشتر از منیسک خارجی رخ می‌دهد<sup>(۱۵,۱۲)</sup>. اما پارگی‌های شعاعی<sup>۲</sup> در منیسک خارجی شایع‌تر است و ارتباط مستقیمی بین آسیب‌های رباط متقاطع جلویی و پارگی‌های منیسک خارجی وجود دارد<sup>(۱۹-۱۵,۱۲)</sup>. این پارگی‌های شعاعی می‌توانند در شاخ پستی نزدیک ریشه (پارگی فراریشه‌ای)<sup>۳</sup> یا در خود ریشه (کندگی ریشه‌ای)<sup>۴</sup> رخ دهند. مورد اول می‌تواند با یک پارگی شعاعی در یک سوم میانی منیسک همراه شود<sup>(۲۰,۲۱)</sup>.

مطالعات آزمایشگاهی<sup>۵</sup> نشان داده‌اند، برش شعاعی<sup>۶</sup> جسم یا ضمامن منیسک‌ها عملکرد آنها را به کلی تغییر می‌دهد<sup>(۲۲,۱۵,۱۲,۴)</sup>.

برخلاف گزارش‌های قبلی که نشان می‌داد نیاز به ترمیم جدا شدگی‌های شاخ پستی (کندگی ریشه‌ای) یا پارگی شعاعی یک سوم پستی منیسک خارجی (پارگی فراریشه‌ای) در همراهی با آسیب‌های رباط متقاطع جلویی وجود ندارد<sup>(۲۵)</sup>، اخیراً مطالعات متعددی وجود دارند که پیشنهاد می‌کنند وقتی این آسیب‌ها ترمیم شوند نسبت به زمانی که به حال خود رها شوند و یا منیسکتومی ناکامل انجام شود نتایج بهتری در برخواهند داشت<sup>(۲۷-۲۳)</sup>.

در این مطالعه نتایج ترمیم پارگی‌های شعاعی ریشه پستی (فراریشه‌ای) و کندگی‌های ریشه پستی منیسک خارجی در همراهی با آسیب‌های رباط متقاطع بررسی شد.

## مواد و روش‌ها

در این مطالعه «بررسی موردها»<sup>۷</sup> که به صورت گذشته‌نگر انجام شد، پرونده بیماران در بیمارستان اختر و کلینیک‌های سینا شمیران و شایانمهر از دی ۱۳۸۵ تا دی ۱۳۸۹ بازبینی شدند. تعداد ۶۰ بیمار که برای جداشدگی ریشه یا پارگی فراریشه‌ای منیسک خارجی تحت درمان قرار گرفته بودند مشخص شدند. تمامی بیماران تحت درمان آسیب‌های رباط‌های متقاطع جلویی و پستی و پارگی‌های منیسک همراه قرار گرفته بودند. وضعیت آنها به مدت حداقل ۲۴ ماه پیگیری شده بود. هیچ موردی از جداشدگی ریشه‌ای/ پارگی فراریشه‌ای منیسک خارجی یا جداشدگی ریشه منیسک داخلی بدون آسیب رباط‌های متقاطع وجود نداشت.

معیارهای ورود به مطالعه برای ترمیم پارگی‌های ریشه‌ای عبارت بودند از: بیش از ۳ میلی‌متر جابه‌جایی در موارد جداشدگی ریشه‌ای (معمولاً بدون رباط رایسبرگ<sup>۸</sup>)، نبود تغییرات دژنراتیو در منیسک (آسیب در حدی نباشد که منیسک نتواند نخ بخیه را تحمل کند)، و گسترش پارگی به ناحیه قرمز منیسک. سایر موارد بدون مداخله باقی گذاشته شدند یا اینکه فقط ناحیه بریده شده مرتب<sup>۹</sup> گردید.

1. Fairbank
2. Radial tears
3. Para-root tear
4. Root avulsion
5. In vitro
6. Radial transection

7. Case series  
8. Wreissberg ligament  
9. Trimmed

## مراحل جراحی

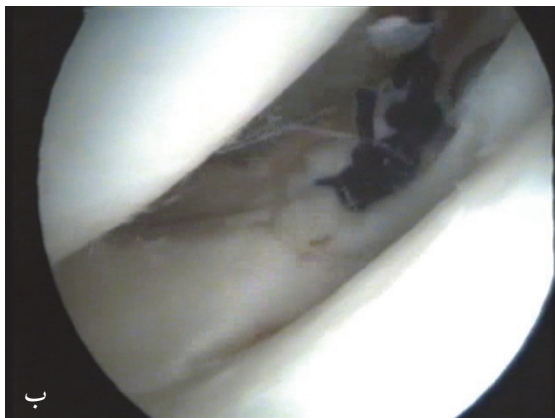
جراحی با یک آرتروسکوپی تشخیصی شروع شده بود. پس از بررسی رباط‌های متقاطع، از یک هوک برای ارزیابی آسیب ریشه‌ای یا فراریشه‌ای استفاده شده و کاربرد معیارهای ورود به مطالعه بررسی گردیده بود. پس از آماده‌سازی کانال‌های تیپال و فمورال برای بازسازی رباط‌های متقاطع جلویی و پشتی، ریشه منیسک ترمیم شده بود. برای پارگی‌های شعاعی فراریشه‌ای از تکنیک تماماً داخل زان<sup>۱</sup> استفاده شده بود. ابتدا یک سوزن نخاعی شماره ۱۸ کانول دار از یک سوم انتهایی خم شده (بسته به هندسه زانو یا محل پارگی میزان خم‌شدن متفاوت بود)، و سپس نخ بخیه ۰-۲ PDS قابل جذب تک رشته درون آن قرار داده شده بود. پس از خراشیدن<sup>۲</sup> لبه‌های منیسک سوزن نخ‌دار شده از درون پوست وارد مفصل زانو شده و وارد انتهای پاره شده ریشه منیسک شده بود. پس از بیرون آمدن نوک سوزن از منیسک، نخ بخیه درون مجرای سوزن به پیش رانده شده و از درون یکی از پورتال‌ها خارج شده بود. سپس سوزن برداشته شده و رشته دیگر نیز از داخل زانو و از طریق همان پورتال خارج گردیده بود. به کمک پوشر<sup>۳</sup> یک گره عمودی لغزان<sup>۴</sup> روی پارگی فرستاده و سفت شده بود. این مراحل به تعداد دفعاتی که لازم بود تکرار شده بود (شکل ۱).

برای جداسازی ریشه‌ای، تکنیک تماماً داخل زانو با استفاده از انکور سوچور یا روش pull out از درون کانال تیپال به کار رفته بود. به‌منظور تثبیت انکور سوچور پس از زدودن و تمیز کردن ناحیه اتصال

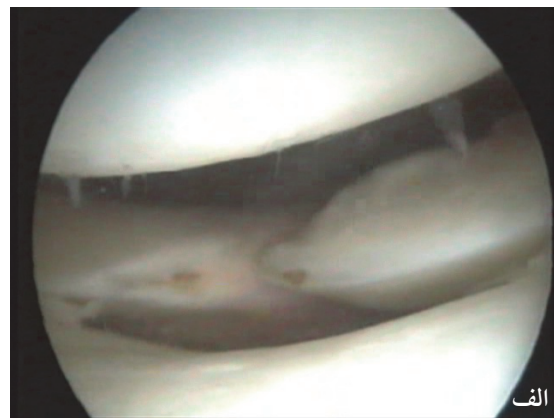
در زاویه دید پورتال جلویی-خارجی هنگامی که زانو با زاویه ۱۴۰-۱۲۰ درجه خم شده بود، یک سوزن نخاعی از ناحیه فوقانی جلویی داخلی زانو وارد شده بود تا بهترین مسیر انکور سوچور به سمت این ناحیه اتصال و ساختن پورتال سوم پیدا شود. سپس انکور سوچور از طریق پورتال سوم به سوی ناحیه اتصال پیش رانده شده و چهار رشته به‌صورت جفتی از پورتال‌های مجزا توسط پنس نخ‌گیر بیرون کشیده شده بود. سپس به کمک قلاب کانوله نخ‌دار ریشه به‌صورت عمودی گرفته شده و نخ بخیه درون هوک کانوله به جلو رانده شده بود. پس از آن به کمک این نخ یک رشته از هر جفت نخ موجود در انکور سوچور به درون منیسک منتقل شده و نهایتاً با زدن یک گره لغزان، بر روی ریشه تثبیت شده بود. این فرایند برای بقیه زوج رشته‌ها نیز تکرار شده بود.

در ۳ بیمار تثبیت مطمئن توسط انکور سوچور ممکن نبود. بنابراین از کانال رباط متقاطع جلویی در استخوان تی‌بیا استفاده و سپس نخ از درون مجرا بیرون کشیده شده و پایه ریشه منیسک که به آن متصل شده بود، روی کورتکس تی‌بیا تثبیت گشته بود.

1. All inside technique
2. Abrading
3. Knot poosher
4. Vertical sliding knot



ب



الف

شکل ۱. الف پارگی فراریشه‌ای منیسک لترال، ب) پارگی فراریشه‌ای پس از ترمیم

میانگین زمان پیگیری بیماران ۳۲/۴ ماه (۴۸-۲۴ ماه) بود. در پیگیری نهایی همه بیماران به وسیله آزمون «لاکمن» ارزیابی شدند و در همه بیماران رباط متقاطع کفایت لازم را داشت. هیچ یک از بیماران از صدای کلیک شکایت نداشتند. در ۲ بیمار برای منیسک خارجی هنگام خم شدن کامل زانو تست «مک‌موری» مثبت شد که هر دو بیمار به دلیل پارگی فراریشه‌ای تحت درمان قرار گرفته بودند. میانگین نمره «لی شلم» در ۲۲ بیمار ۹۴/۴ با رتبه عالی بود که ۱۵ نفر از آنها جداشدگی ریشه‌ای داشتند؛ در ۸ بیمار ۸۵/۵ با رتبه خوب که ۶ نفر جداشدگی ریشه‌ای داشتند؛ در ۸ بیمار ۷۲/۱ با رتبه متوسط که ۶ نفر جداشدگی ریشه‌ای داشتند، و در ۲ بیمار ۵۶/۶ با رتبه ضعیف بود (۵۶/۶) که هر دو پارگی فراریشه‌ای داشتند.

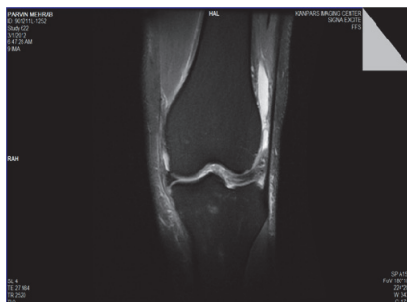میانگین کلی نمره IKDC ۷۵/۲۵ (۹۲-۵۴) و میانگین نمره «تگنر» ۷/۱۵ (۱۰-۱) بود. شانزده بیمار بازیکن حرفه‌ای و عالی فوتبال بودند که در زمان مطالعه مجدداً در لیگ حرفه‌ای بازی می‌کردند. چهارده بیمار فوتبال را در همان سطحی که قبل از آسیب بازی می‌کردند ادامه دادند، در حالی که ۶ بیمار فوتبال را به‌طور مرتب ادامه دادند اما نه در سطح قبل از آسیب (همگی آنها تحت عمل بازسازی رباط متقاطع جلویی و پشتی قرار گرفته بودند). ۴ بیمار که بازی کردن را کنار گذاشتند، پایین‌ترین میزان را در نمره IKDC و «تگنر» داشتند (شکل ۳).

1. International Knee Documentation Committee
2. Lysholm score
3. Tegner scoring system
4. Lachman
5. McMurray

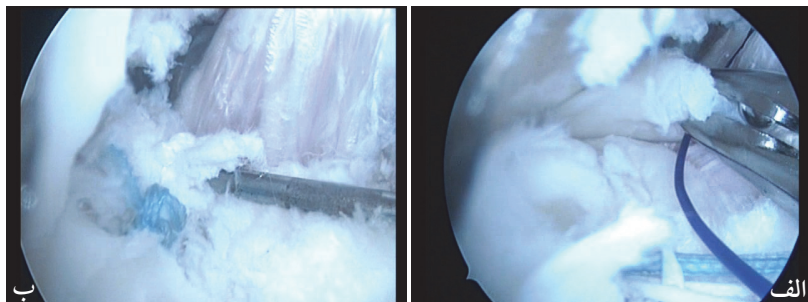
پروتکل بازتوانی پس از عمل شامل ۲ هفته عدم تحمل وزن و عدم حرکت بود، و سپس حرکت دادن تدریجی شروع شده بود تا اینکه تحمل کامل وزن و محدوده کامل حرکات پس از ۶ هفته به دست آمده بود. تمامی بیماران برای پیگیری نهایی به درمانگاه فراخوانده شدند. آنها پرسشنامه‌ای شامل نمره‌دهی «کمیته مستندسازی بین‌المللی زانو» (IKDC)<sup>۱</sup>، نمره‌دهی «لی شلم»<sup>۲</sup> و سیستم نمره‌دهی «تگنر»<sup>۳</sup> را تکمیل نمودند. برای ارزیابی بالینی بیماران با آزمون‌های «لاکمن»<sup>۴</sup> و «مک‌موری»<sup>۵</sup> بررسی شدند و نتایج ثبت گردید.

### یافته‌ها

از ۴۰ بیمار مورد بررسی، ۳۴ بیمار برای بازسازی رباط متقاطع جلویی و ۶ بیمار برای بازسازی رباط‌های متقاطع جلویی و پشتی تحت عمل جراحی قرار گرفته بودند. هیچ‌یک از بیماران جراحی رباط متقاطع پشتی بدون جراحی رباط متقاطع جلویی یا آسیب رباط کولترال داخلی یا خارجی نداشتند. دو بیمار که برای رباط متقاطع جلویی جراحی شده بودند، تحت درمان آسیب غضروفی کوندیل داخلی فمور توسط موزائیک‌پلاستی نیز قرار گرفته بودند، ۱۳ بیمار پارگی فراریشه، و ۲۷ بیمار جداشدگی منیسک خارجی داشتند که از این تعداد ۲۴ بیمار توسط انکور سوچور تثبیت و ۳ بیمار با تکنیک pull out درمان شدند. یکی از جداشدگی‌های ریشه منیسک جزء استخوانی داشت که از طریق انکور سوچور تثبیت شده بود (شکل ۲).



شکل ۳. ام آر آی بیمار با پارگی ریشه‌ای



شکل ۲. الف) جداشدگی ریشه منیسک لترال با قطعه استخوانی  
ب) جداشدگی پس از اتصال مجدد

## بحث

این واقعیت که آسیب‌های ریشه‌ای و فراریشه‌ای منیسک به ندرت آسیب‌های ایزوله هستند ارزیابی دقیق نتایج ترمیم منیسک مستقل از نتایج ترمیم رباط‌های متقاطع را دشوار می‌سازد.

پارگی‌های شعاعی عموماً در منیسک خارجی نسبت به داخلی رایج‌ترند، و آسیب‌های ریشه منیسک خارجی (جداشدگی ریشه‌ای و پارگی‌های شعاعی فراریشه‌ای) به‌طور شایع با آسیب‌های رباط متقاطع جلویی همراه‌اند<sup>(۳۳-۳۴)</sup>. بسیاری از مطالعات قبلی نشان دادند که درمان این آسیب‌ها به ویژه وقتی با آسیب‌های رباط متقاطع جلویی همراهند، ضروری نمی‌باشد<sup>(۶،۵،۱۷،۲۰،۳۵،۳۷)</sup>. آنها اظهار می‌دارند: (۱) خون‌رسانی ریشه بهتر از جسم منیسک است؛ (۲) تشکیل لخته در مفصل پس از بازسازی رباط متقاطع جلویی، ترمیم پارگی منیسک را تسهیل می‌کند؛ و (۳) با توجه به ثبات مفصل زانو پس از بازسازی رباط متقاطع جلویی پارگی‌های منیسک عوارض کمتری بجا خواهند گذاشت<sup>(۲۰،۲۲،۲۴،۲۷،۳۸)</sup>. بسیاری از مطالعات بالینی و بیومکانیکی نشان داده‌اند که آسیب‌های فراریشه‌ای و ریشه‌ای عملکرد منیسک را تغییر می‌دهند و این مسأله حتی بدون در نظر گرفتن نتایج بازسازی رباط متقاطع جلویی منجر به افزایش استرس مکانیکی و در نتیجه تغییرات دژنراتیو کمپارتمان درگیر زانو می‌شود<sup>(۶،۷،۱۱،۱۲،۱۵،۱۸،۲۱،۳۹،۴۰)</sup>. بنابراین قویاً پیشنهاد می‌شود آسیب‌های منیسک در صورت داشتن معیارهای ترمیم، مورد ترمیم قرار گیرند.

به علاوه مشخص شده هماتروزی که در طی بازسازی رباط متقاطع رخ می‌دهد، و نیز وجود یک برنامه فشرده و کنترل شده بازتوانی می‌تواند ترمیم منیسک را بهبود بخشد<sup>(۱۱،۲۱،۳۵)</sup>. نتایج مطالعه حاضر مشخص می‌کند که آسیب‌های ریشه‌ای و فراریشه‌ای قابل ترمیم، می‌تواند به‌طور موفقیت‌آمیز صدهای زانو و قفل‌شدگی زانو را از بین ببرد. به‌علاوه سیستم‌های نمره‌دهی زانو در بیشتر موارد قابل قبول بوده و هیچ‌یک از بیماران این مطالعه علائم مربوط به پارگی منیسک را گزارش نکردند.

«فتزر»<sup>۱</sup> و همکاران در یک مطالعه هم‌گروهی آینده‌نگر، شبکه چند مرکزی ارتوپدی<sup>۲</sup> را بررسی کردند و دریافتند که حفظ عملکرد

منیسک عامل اصلی در نتایج بلندمدت بازسازی رباط متقاطع جلویی است<sup>(۴۱)</sup>. «هارنر»<sup>۳</sup> و همکاران یک مطالعه بیومکانیکی بر روی جسد انجام دادند تا نشان دهند در مورد آسیب ریشه‌ای، فشار بیشینه تیبیوفمورال می‌تواند با ترمیم ضایعه منیسک کاهش یابد<sup>(۸)</sup>. اگرچه «فیتزگیبون»<sup>۴</sup> و «شلبورن»<sup>۵</sup> و همکاران<sup>(۲۶،۴۲)</sup> در مطالعات خود نشان دادند که انفضالات پشتی منیسک می‌تواند به حال خود رها شوند. ما با «آندرسن»<sup>۶</sup> و همکاران<sup>(۲۱)</sup> موافقیم که بهبودی در این موارد آناتومیک نبوده و چون شکاف مربوطه با بافت گرانوله پر می‌شود، منیسک دیگر قادر به تحمل فشارهای حلقوی نخواهد بود (چنانکه ما منیسک بهبود یافته‌ای در آرتروسکوپی مشاهده کردیم که شکل آناتومیک سالم نداشت). «ناکاتا»<sup>۷</sup> و همکاران<sup>(۴۳)</sup> گزارش کردند که ۸۷٪ از بیماران که تحت بازسازی رباط متقاطع جلویی به همراه منیسکتومی ناکامل قرار گرفتند تغییرات دژنراتیو در پرتونگاری داشتند. این درحالی است که تنها ۲۶٪ از زانوهای که منیسک‌های دست نخورده داشتند شواهد دژنراتیو را نشان دادند. «هارت»<sup>۸</sup> و همکاران<sup>(۴۴)</sup> گزارش کردند وقوع آرتروز زانو در زانوهای که حین بازسازی رباط متقاطع جلویی تحت منیسکتومی قرار گرفتند ۲۶٪ و در زانوهای با منیسک دست نخورده یا ترمیم یافته ۷٪ بود.

نتایج این مطالعه از این واقعیت حمایت می‌کند که ترمیم آسیب‌های ریشه‌ای و فراریشه‌ای منیسک خارجی برای زانوهای که تحت عمل بازسازی رباط‌های متقاطع جلویی و یا پشتی قرار می‌گیرند با نتایج قابل قبول همراه خواهد بود. اما این روشی است که به تکنیک و تجربه زیاد برای آماده‌سازی ناحیه اتصال و تثبیت صحیح انکور سوچور نیاز دارد. جراح باید با همه پورتال‌های آرتروسکوپی زانو آشنا باشد و باید بخش مناسب منیسک را طی یک یا دو تلاش در اختیار بگیرد، در غیراین صورت ترمیم درست ریشه‌ای یا فراریشه‌ای امکان‌پذیر

3. Harner Multi-center orthopaedic outcome network

4. Fitzgibbons

5. Shelbourne

6. Anderson

7. Nakata

8. Hart

1. Fetzer

2. Multi-center orthopaedic outcome network (MOON)

بیشتر و به همراه گروه کنترل انجام گیرد تا قضاوت بهتری از نتایج ترمیم منیسک صورت پذیرد. همچنین نیاز است بررسی آرتروسکوپی پس از عمل انجام گیرد تا از ترمیم منیسک دوخته شده اطمینان حاصل شود. به علاوه توصیه می شود کارآزمایی های بالینی تصادفی طراحی و اجرا شوند تا کارآیی منیسک های ترمیم یافته در جلوگیری از تغییرات تخریبی پیش رونده در کمپارتمان درگیر در بازه زمانی بلندمدت بررسی گردد.

نخواهد بود. براساس یافته های این مطالعه، ۲ بیمار که مورد درمان پارگی فراریشه ای قرار گرفتند آزمون «مک موری» مثبت داشتند. بنابراین توصیه می شود برای ترمیم از نقطه نظر انتخاب ناحیه آسیب قرمز- قرمز یا قرمز- سفید توجه بیشتری به این آسیب ها شود.

#### محدودیت ها

با توجه به دشوار بودن ارزیابی نتایج ترمیم منیسک مستقل از نتایج ترمیم رباط های متقاطع، لازم است مطالعات بلندمدت

#### References

- Fairbank TJ.** Knee joint changes after meniscectomy. *J Bone Joint Surg Br.* 1948;30B(4):664-70.
- Messner K, Gao J.** The menisci of the knee joint. Anatomical and functional characteristics, and a rationale for clinical treatment. *J Anat.* 1998;193 ( Pt 2):161-78.
- Kim JH, Shin DE, Dan JM, Nam KS, Ahn TK, Lee DH.** Arthroscopic suture anchor repair of posterior root attachment injury in medial meniscus: technical note. *Arch Orthop Trauma Surg.* 2009;129(8):1085-8. doi: 10.1007/s00402-008-0810-8 .
- Kan A, Oshida M, Oshida S, Imada M, Nakagawa T, Okinaga S.** Anatomical significance of a posterior horn of medial meniscus: the relationship between its radial tear and cartilage degradation of joint surface. *Sports Med Arthrosc Rehabil Ther Technol.* 2010 12;2:1. doi: 10.1186/1758-2555-2-1.
- Allaire R, Muriuki M, Gilbertson L, Harner CD.** Biomechanical consequences of a tear of the posterior root of the medial meniscus. Similar to total meniscectomy. *J Bone Joint Surg Am.* 2008;90(9):1922-31. doi: 10.2106/JBJS.G.00748.
- Harner CD, Mauro CS, Lesniak BP, Romanowski JR.** Biomechanical consequences of a tear of the posterior root of the medial meniscus. Surgical technique. *J Bone Joint Surg Am.* 2009;91 Suppl 2:257-70. doi: 10.2106/JBJS.I.00500.
- Masouros SD, McDermott ID, Amis AA, Bull AM.** Biomechanics of the meniscus-meniscal ligament construct of the knee. *Knee Surg Sports Traumatol Arthrosc.* 2008;16(12):1121-32. doi: 10.1007/s00167-008-0616-9.
- Muriuki MG, Tuason DA, Tucker BG, Harner CD.** Changes in tibiofemoral contact mechanics following radial split and vertical tears of the medial meniscus an in vitro investigation of the efficacy of arthroscopic repair. *J Bone Joint Surg Am.* 2011;93(12):1089-95. doi: 10.2106/JBJS.I.01241.
- Jones AO, Houang MT, Low RS, Wood DG.** Medial meniscus posterior root attachment injury and degeneration: MRI findings. *Australas Radiol.* 2006;50(4):306-13.
- Nicholas SJ, Golant A, Schachter AK, Lee SJ.** A new surgical technique for arthroscopic repair of the meniscus root tear. *Knee Surg Sports Traumatol Arthrosc.* 2009;17(12):1433-6. doi: 10.1007/s00167-009-0874-1.
- Noyes FR, Barber-Westin SD.** Treatment of meniscus tears during anterior cruciate ligament reconstruction. *Arthroscopy.* 2012;28(1):123-30. doi: 10.1016/j.arthro.2011.08.292.
- Ozkoc G, Cerci E, Gonc U, Irgit K, Pourbagher A, Tandogan RN.** Radial tears in the root of the posterior horn of the medial meniscus. *Knee Surg Sports Traumatol Arthrosc.* 2008;16(9):849-54. doi:10.1007/s00167-008-0569-z.
- Park YS, Moon HK, Koh YG, Kim YC, Sim DS, Jo SB, Kwon SK.** Arthroscopic pullout repair of posterior root tear of the medial meniscus: the anterior approach using medial collateral ligament pie-crusting release. *Knee Surg Sports Traumatol Arthrosc.* 2011;19(8):1334-6. doi: 10.1007/s00167-011-1435-y.
- Gupte CM, Bull AM, Thomas RD, Amis AA.** A review of the function and biomechanics of the menisco-femoral ligaments. *Arthroscopy.* 2003;19(2):161-71.
- Bin SI, Kim JM, Shin SJ.** Radial tears of the posterior horn of the medial meniscus. *Arthroscopy.* 2004;20(4):373-8.
- Ahn JH, Lee YS, Chang JY, Chang MJ, Eun SS, Kim SM.** Arthroscopic all inside repair of the lateral meniscus root tear. *Knee.* 2009;16(1):77-80. doi: 10.1016/j.knee.2008.07.008.
- Ahn JH, Lee YS, Yoo JC, Chang MJ, Park SJ, Pae YR.** Results of arthroscopic all-inside repair for lateral meniscus root tear in patients undergoing concomitant anterior cruciate ligament reconstruction. *Arthroscopy.* 2010;26(1):67-75. doi: 10.1016/j.arthro.2009.07.007.
- Ahn JH, Wang JH, Yoo JC, Noh HK, Park JH.** A pull out suture for transection of the posterior horn of the medial meniscus: using a posterior trans-septal portal. *Knee Surg Sports Traumatol Arthrosc.* 2007;15(12):1510-3.
- Ahn JH, Ha CW.** Posterior trans-septal portal for arthroscopic surgery of the knee joint. *Arthroscopy.* 2000;16(7):774-9.

- 20. Schillhammer CK, Werner FW, Scuderi MG, Cannizzaro JP.** Repair of lateral meniscus posterior horn detachment lesions: a biomechanical evaluation. *Am J Sports Med.* 2012;40(11):2604-9. doi: 10.1177/0363546512458574.
- 21. Anderson L, Watts M, Shapter O, Logan M, Risebury M, Duffy D, Myers P.** Repair of radial tears and posterior horn detachments of the lateral meniscus: minimum 2-year follow-up. *Arthroscopy.* 2010;26(12):1625-32. doi: 10.1016/j.arthro.2010.07.020 .
- 22. Petersen W, Zantop T.** Avulsion injury to the posterior horn of the lateral meniscus. Technique for arthroscopic refixation. *Unfallchirurg.* 2006;109(11):984-7. German .
- 23. Marx RG, Ryu JH.** Displacement of the posterior horn of the lateral meniscus into posterolateral compartment: an unusual injury pattern. *HSS J.* 2009;5(1):9-11. doi: 10.1007/s11420-008-9095-2.
- 24. Seo JH, Li G, Shetty GM, Kim JH, Bae JH, Jo ML, Kim JS, Lee SJ, Nha KW.** Effect of repair of radial tears at the root of the posterior horn of the medial meniscus with the pullout suture technique: a biomechanical study using porcine knees. *Arthroscopy.* 2009;25(11):1281-7. doi: 10.1016/j.arthro.2009.05.014.
- 25. Shelbourne KD, Roberson TA, Gray T.** Long-term evaluation of posterior lateral meniscus root tears left in situ at the time of anterior cruciate ligament reconstruction. *Am J Sports Med.* 2011;39(7):1439-43. doi: 10.1177/0363546511398212 .
- 26. Fitzgibbons RE, Shelbourne KD.** "Aggressive" nontreatment of lateral meniscal tears seen during anterior cruciate ligament reconstruction. *Am J Sports Med.* 1995;23(2):156-9.
- 27. Lim HC, Bae JH, Wang JH, Seok CW, Kim MK.** Non-operative treatment of degenerative posterior root tear of the medial meniscus. *Knee Surg Sports Traumatol Arthrosc.* 2010;18(4):535-9. doi:10.1007/s00167-009-0891-0.
- 28. Lysholm J, Gillquist J.** Evaluation of knee ligament surgery results with special emphasis on use of a scoring scale. *Am J Sports Med.* 1982;10(3):150-4.
- 29. Tegner Y, Lysholm J.** Rating systems in the evaluation of knee ligament injuries. *Clin Orthop Relat Res.* 1985;(198):43-9.
- 30. West RV, Kim JG, Armfield D, Harner CD.** Lateral meniscal root tears associated with anterior cruciate ligament injury: Classification and management (SS-70). *Arthroscopy.* 2004;20 (Supplement 1):e32-e33.
- 31. Lee CK, Cho HL, Park JW, Ku JH.** Displaced avulsion fracture of medial meniscus posterior horn through the intercondylar notch in the patient without combined ligamentous injuries. *Knee Surg Sports Traumatol Arthrosc.* 2011;19(2):165-7. doi: 10.1007/s00167-010-1060-1.
- 32. Hein CN, Deperio JG, Ehrensberger MT, Marzo JM.** Effects of medial meniscal posterior horn avulsion and repair on meniscal displacement. *Knee.* 2011;18(3):189-92. doi: 10.1016/j.knee.2010.04.006.
- 33. Marzo JM, Gurske-DePerio J.** Effects of medial meniscus posterior horn avulsion and repair on tibiofemoral contact area and peak contact pressure with clinical implications. *Am J Sports Med.* 2009;37(1):124-9. doi: 10.1177/0363546508323254 .
- 34. Marzo JM, Kumar BA.** Primary repair of medial meniscal avulsions: 2 case studies. *Am J Sports Med.* 2007;35(8):1380-3.
- 35. Shelbourne KD, Patel DV, Adsit WS, Porter DA.** Rehabilitation after meniscal repair. *Clin Sports Med.* 1996;15(3):595-612.
- 36. Lee GP, Diduch DR.** Deteriorating outcomes after meniscal repair using the Meniscus Arrow in knees undergoing concurrent anterior cruciate ligament reconstruction: increased failure rate with long-term follow-up. *Am J Sports Med.* 2005;33(8):1138-41.
- 37. Petty CA, Lubowitz JH.** Does arthroscopic partial meniscectomy always cause arthritis? *Sports Med Arthrosc.* 2012;20(2):58-61. doi: 10.1097/JSA.0b013e31824fbf3a .
- 38. Rodeo SA.** Arthroscopic meniscal repair with use of the outside-in technique. *Instr Course Lect.* 2000;49:195-206.
- 39. Ichiba A, Makuya K.** Radial displacement of the lateral meniscus before and after anterior cruciate ligament reconstruction. *Arch Orthop Trauma Surg.* 2012;132(3):321-7. doi: 10.1007/s00402-011-1371-9 .
- 40. Forkel P, Petersen W.** Posterior root tear fixation of the lateral meniscus combined with arthroscopic ACL double-bundle reconstruction: technical note of a transosseous fixation using the tibial PL tunnel. *Arch Orthop Trauma Surg.* 2012;132(3):387-91. doi: 10.1007/s00402-011-1429-8 .
- 41. Fetzer GB, Spindler KP, Amendola A, Andrish JT, Bergfeld JA, Dunn WR, Flanigan DC, Jones M, Kaeding CC, Marx RG, Matava MJ, McCarty EC, Parker RD, Wolcott M, Vidal A, Wolf BR, Wright RW.** Potential market for new meniscus repair strategies: evaluation of the MOON cohort. *J Knee Surg.* 2009;22(3):180-6.
- 42. Shelbourne KD, Heinrich J.** The long-term evaluation of lateral meniscus tears left in situ at the time of anterior cruciate ligament reconstruction. *Arthroscopy.* 2004;20(4):346-51.
- 43. Nakata K, Shino K, Horibe S, Tanaka Y, Toritsuka Y, Nakamura N, Koyanagi M, Yoshikawa H.** Arthroscopic anterior cruciate ligament reconstruction using fresh-frozen bone plug-free allogeneic tendons: 10-year follow-up. *Arthroscopy.* 2008;24(3):285-91. doi: 10.1016/j.arthro.2007.09.007 .
- 44. Hart AJ, Buscombe J, Malone A, Dowd GS.** Assessment of osteoarthritis after reconstruction of the anterior cruciate ligament: a study using single-photon emission computed tomography at ten years. *J Bone Joint Surg Br.* 2005;87(11):1483-7.