

ناپدید شدن میوزیت اسفییکانت دو ماه بعد از جراحی شکستگی دررفتگی قدیمی آرنج

(گزارش یک مورد)

دکتر حمیدرضا یزدی^(۱)، دکتر مجید عیوض ضیایی^(۲)، دکتر محمود پامرغی^(۳)

Spontaneous Rapid Disappearance of Heterotopic Bone after Old Elbow Dislocation

(Report of One Case)

Hamidreza Yazdi, MD; Majid E Ziaee, MD; Mahmood Pamorghi, MD
«Iran University of Medical Sciences»

خلاصه

میوزیت اسفییکانت یکی از عوارض آسیب‌های مفصل آرنج است. در این مطالعه، بیماری که علی‌رغم وجود این ضایعه تحت عمل جراحی قرار گرفت و نتایج خوب به دست آورد، معرفی شد. واژه‌های کلیدی: آرنج، تروما، میوزیت اسفییکانت

Abstract

Myositis ossificans is one of elbow traumatic injury complications. In this study, a patient with myositis ossificans of elbow that has been operated and achieved good result is presented.

Keywords: Elbow; Trauma; Myositis ossificans

دریافت مقاله: ۸ ماه قبل از چاپ مراحل اصلاح و بازنگری: ۱ بار پذیرش مقاله: ۳ ماه قبل از چاپ

مقدمه

میوزیت اسفییکانت، تشکیل بافت استخوانی نابجا در بافت نرم می‌باشد و اولین بار در سال ۱۶۹۲ توصیف شد. این عارضه در اثر عوامل متعددی از قبیل سوختگی، آسیب سیستم اعصاب مرکزی، ترومای بافتی و غیره^(۱) حاصل می‌شود. این عارضه یکی از مشکلاتی است در شکستگی یا دررفتگی‌های آرنج که به واسطه خود آسیب یا درمان انجام شده می‌تواند بوجود آید. از نظر آسیب‌شناسی، تشکیل توده میوزیت اسفییکانت در بافت نرم مجاور آرنج، ایجاد شاخ استخوانی از بازو به استخوان‌های ساعد و سفت شدن لیگامان‌های جانبی داخلی و خارجی آرنج همگی منجر به کاهش دامنه حرکتی مفصل می‌شوند.^(۲-۶)

(۱) و (۲): ارتوپد، دانشگاه علوم پزشکی ایران

(۳): دستیار ارتوپدی، دانشگاه علوم پزشکی ایران

محل انجام تحقیق: تهران، بیمارستان شفاپنجایان

نشانی نویسنده رابط: تهران، میدان بهارستان، خ مجاهدین اسلام، بیمارستان شفاپنجایان

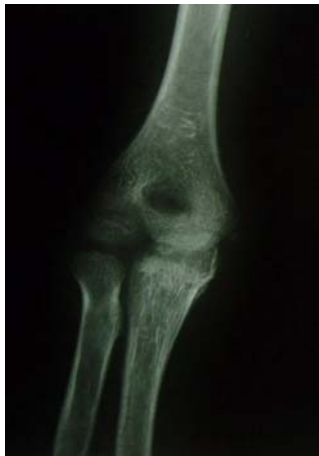E-mail: dr.yazdi88@yahoo.com

دکتر حمیدرضا یزدی

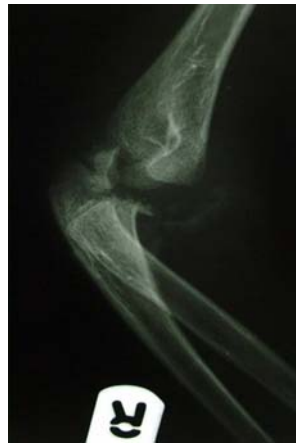در آسیب‌های حاد و مزمن آرنج، یکی از علل عدم دخالت جراحی، احتمال ایجاد میوزیت اسفییکانت است و چنانچه بیمار در مرحله‌ای مراجعه کند که این پدیده رخ داده باشد، تصمیم‌گیری در مورد انجام عمل جراحی بسیار مشکل خواهد بود و می‌تواند تحت تأثیر عوامل مختلفی قرار گیرد.^(۷)

گزارش مورد

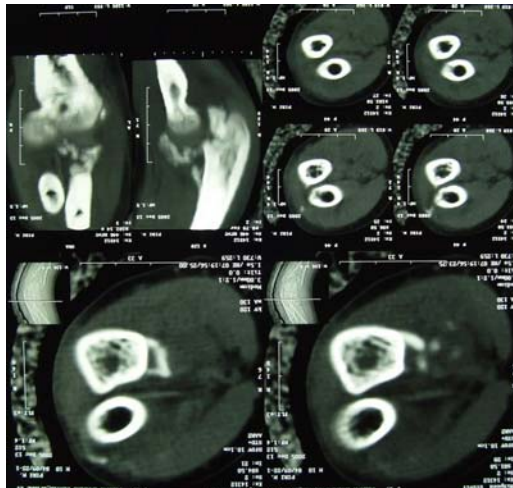
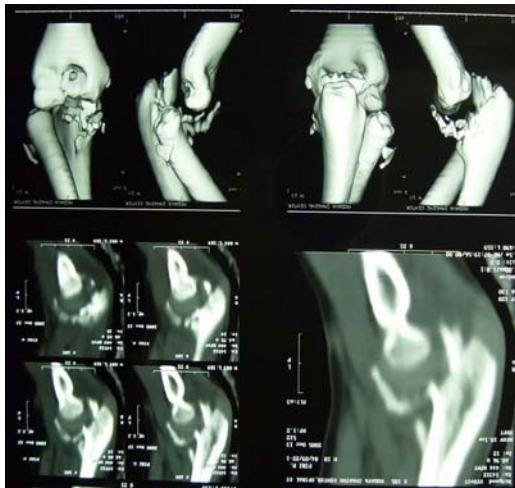
بیمار یک دانش آموز پسر، ده ساله و راست دست است که حدود سه هفته قبل از مراجعه به دلیل زمین افتادن، دچار درد و محدودیت حرکتی آرنج راست شد و پس از مراجعه به شکسته‌بند محلی و دستکاری آرنج، به دلیل تشدید علائم و محدودیت شدید حرکتی به بیمارستان شفاپنجایان مراجعه نمود. هنگام مراجعه، دست راست بیمار به گردن آویزان، پوست ناحیه آرنج سالم ولی متورم بود. گرمی در اطراف آرنج وجود نداشت. نبض شریان‌های دیستال کاملاً ملموس بود و از نظر اعصاب محیطی



شکل ۱. پرتونگاری
جلویی - پشتی آرنج



شکل ۲. پرتونگاری
طرفی آرنج



شکل ۳. سی تی اسکن آرنج راست با جزئیات شکستگی

درمان

پس از اقدامات اولیه، بیمار تحت جراحی قرار گرفت و زیر بیهوشی عمومی و وضعیت خوابیدن به پهلو و با کنترل تورنیکه، پوست با رویکرد پشتی که به سمت سر استخوان رادیوس نیز امتداد یافته بود، باز شد و غلاف عضله سه سر بازویی، به شکل زبان بریده شده و کپسول مفصلی باز گردید. آپوفیز استخوان اوله کرانون کنده شده بود ولی جابه جایی کمی داشت. در قاعده زایده کرونوئید، یک شکستگی مایل دیده می شد که با جابه جایی قطعه شکسته و چرخش ۹۰ درجه همراه بود، به طوری که روی غضروف مفصلی استخوان اوله کرانون قرار گرفته و به آن چسبیده بود. مفصل پر از بافت فیبروزه بود و توده میوزیت اسیفیکانت در عضله بازویی به چشم می خورد.

مشکل خاصی دیده نشد. حرکت آرنج کاملاً دردناک، و دامنه حرکتی ۴۵ تا ۷۰ درجه بود و هیچ گونه سوپیناسیون - پروناسیون مشاهده نشد. مفاصل مچ و شانه سالم بودند.

پرتونگاری انجام شده در وضعیت رخ و نیمرخ از آرنج راست، دررفتگی مفصل به سمت عقب و شکستگی مفصلی و همچنین وجود توده استخوان سازی نابجا در جلوی آرنج را نشان داد (شکل های ۱ و ۲).

سی تی اسکن به عمل آمده، علاوه بر تأثیر ضایعات مذکور، وضعیت شکستگی ها را با وضوح بهتری نشان داد (شکل ۳). ام آر آی نیز وجود توده اسیفیکاسیون در عضله بازویی را تایید کرد. از نظر آزمایشگاهی، بجز آکالین فسفاتاز بالا، سایر موارد در حد طبیعی گزارش شد.

یافته‌ها

پس از شروع حرکات آرنج، دامنه حرکتی به تدریج افزایش یافت. پس از گذشت دو ماه، توده میوزیت اسفیکانت آرنج کاملاً ناپدید شد و حرکت آرنج در حد ۱۱۰-۲۰ درجه رسید و پس از شش ماه بیمار حرکات کامل مفصل (سوپیناسیون-پروناسیون و فلکشن-اکستنشن) را بدست آورد. حرکات آرنج بدون درد بوده و بیمار رضایت کامل داشت (شکل ۶).

بحث

دررفتگی پشتی درمان نشده آرنج در کودکان بسیار نادر است^(۱) و شکستگی-دررفتگی قدیمی و درمان نشده نادرتر می‌باشد. بنابراین شکستگی-دررفتگی درمان نشده همراه با میوزیت اسفیکانت در کودکان در حد گزارش می‌باشد^(۷).

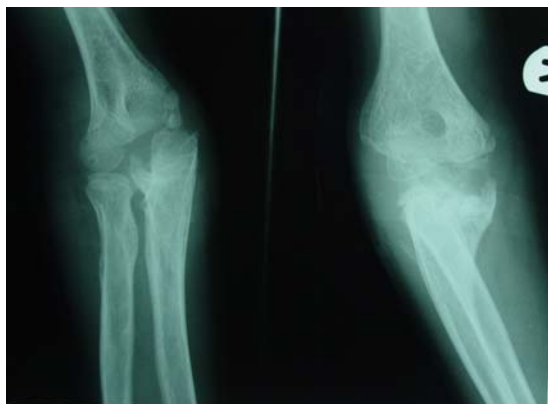در یک آرنج دررفته و بدون شکستگی، تا سه هفته بعد از آسیب، جاناندازی بسته می‌تواند صورت گیرد، اما در آرنج دچار شکستگی و دررفتگی، جراحی اجتناب ناپذیر می‌باشد^(۲،۸).

کودکانی که به این عارضه مبتلا هستند، درد و محدودیت حرکتی دارند^(۹). اما از سوی دیگر، انجام جراحی در حضور میوزیت اسفیکانت تصمیم‌گیری را مشکل می‌سازد، زیرا احتمال تشدید آسیب و افزایش حجم توده میوزیت اسفیکانت و محدودیت حرکتی بیشتر را مطرح می‌کند^(۷).

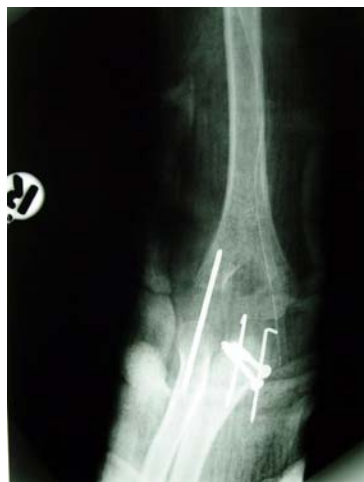بافت‌های فیبروزه از سطوح مفصلی برداشته شد. زائیده کرونویید از اوله کرانون جدا گردید و با دو عدد پیچ در محل خود ثابت شد. کپسول مفصلی در قسمت‌های داخلی، خارجی و جلویی، از روی استخوان و زیر پریوست آزاد شد و جاناندازی مفصل به آرامی صورت گرفت. جهت جلوگیری از آسیب بیشتر به عضله بازویی، هیچگونه اقدامی روی توده اسفیکاسیون نابه‌جا انجام نشد. آپوفیز اوله کرانون با دو عدد پین ظریف ثابت گردید. حرکت آرنج حین عمل در حد ۱۲۰-۱۰ درجه رسید. برای پیشگیری از دررفتگی احتمالی بعدی، مفصل آرنج با یک پین ۲/۵، از انتهای تحتانی استخوان بازو به سر استخوان رادیوس در وضعیت ۹۰ درجه ثابت شد.

V-Y پلاستی مختصری بر روی غلاف عضله سه سر بازویی انجام و سپس زخم بسته شد. آرنج بیمار در ۹۰ درجه خمیدگی به وسیله آتل ثابت گردید (شکل ۴).

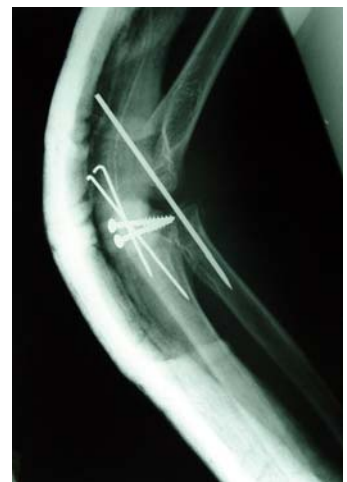دو هفته بعد پین ضخیم از آرنج خارج و آتل برداشته شد و حرکت فعال آرنج شروع گردید. بیمار از روز بعد از عمل به مدت ۶ هفته، ایندومتاسین (۵۰ میلی‌گرم روزانه) دریافت نمود. پین‌های اوله کرانون دو ماه بعد و پیچ‌ها، شش ماه پس از عمل خارج شدند و در این مدت به طور مرتب پرتونگاری کنترل از بیمار به عمل آمد (شکل ۵).

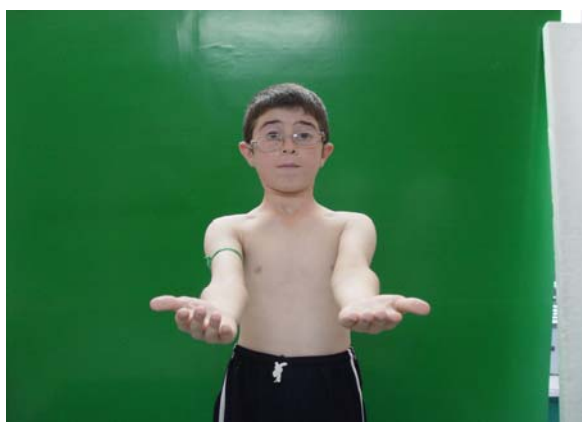
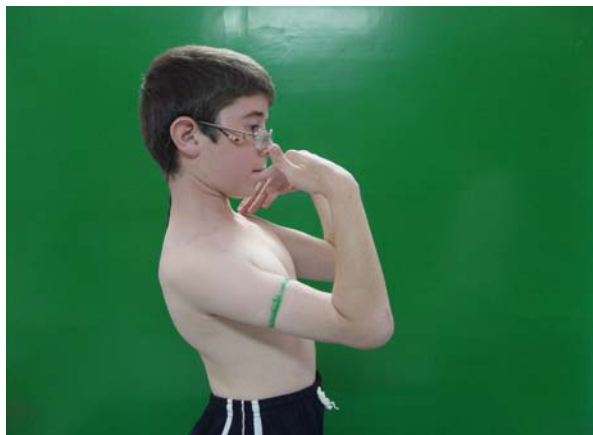
شکل ۵. شش ماه پس از عمل



شکل ۴. پرتونگاری‌های پس از عمل





شکل ۶. حرکات خم و راست شدن و چرخشی بیمار شش ماه بعد از عمل جراحی

افزایش دهد، اما در برخی مطالعات تأثیر عامل زمان خیلی مهم قلمداد نشده است^(۱۲).

در یک بررسی، مولف نشان داد که ایجاد HO در ۱۰ درصد از ۴۹ بیماری که به واسطه آسیب آرنج عمل جراحی شده‌اند و در ۱۳ درصد از ۴۵ بیماری که تحت درمان غیرجراحی قرار گرفته‌اند، مشاهده شده است^(۱۲) و هیچ‌گونه ارتباطی بین زمان آسیب به آرنج و عمل جراحی با ایجاد HO وجود نداشته است^(۱۲).

از طرفی در یک مطالعه دیگر، ثابت کردن شکستگی آرنج در طی ۴۸ ساعت اول بعد از شکستگی با امکان کاهش خطر ایجاد MO همراه بود^(۱۳).

دستکاری شدید مفصل آرنج نیز می‌تواند خطر MO را بالا ببرد، در حالی که استفاده از حرکات فعال ملایم و نیز حرکات

میوزیت اسفیکانت یا تشکیل بافت استخوانی نابه‌جا در بافت می‌تواند بدون علامت بوده و یا باعث کاهش دامنه حرکتی و درد بیمار گردد. عواملی نظیر تروما، آسیب سیستم اعصاب مرکزی، سوختگی‌های شدید و عوامل وابسته به بیمار از نظیر جنس، سن و احتمالاً عوامل ژنتیکی می‌تواند موجب ایجاد میوزیت اسفیکانت شوند^(۱۰).

در شکستگی - دررفتگی‌های آرنج نیز ممکن است میوزیت اسفیکانت ایجاد شود^(۱۰-۱۱). در این موارد علاوه بر اثر ترومای اولیه^(۱۰)، دو عامل زمان و نوع درمان نیز می‌تواند مورد بحث قرار گیرد. در مورد تأثیر عمل جراحی در درمان شکستگی - دررفتگی‌های آرنج و زمان آن در ایجاد میوزیت اسفیکانت اختلاف نظر وجود دارد. هر چند یک عقیده قدیمی ابزار می‌دارد که به تأخیر انداختن جراحی ممکن است خطر این عارضه را

دررفتگی‌های مزمن آرنج در آمریکای شمالی و اروپای غربی، بسیار ناشایع است، و در صورت مشاهده می‌توان جاناندازی باز آرنج را حتی تا یک سال بعد از دررفتگی انجام داد^(۱۹). اما شکستگی - دررفتگی قدیمی همراه با میوزیت اسفییکانت بسیار نادر است^(۷)، بنابراین منحصر به فرد بودن مورد گزارش شده کاملاً واضح خواهد بود.

در این مطالعه بیمار گزارش شده علاوه بر شکستگی‌های متعدد و دررفتگی قدیمی آرنج که دستکاری نیز شده بود، میوزیت اسفییکانت نیز داشت که تصمیم‌گیری در مورد عمل جراحی را بسیار مشکل کرد^(۷)، اما پس از عمل جراحی و با پیگیری شش ماهه، نتیجه خوب حاصل شد. بنابراین به نظر می‌رسد که چنانچه عمل جراحی با کمترین آسیب بافت نرم انجام شود و بعد از جراحی، بیمار تحت پیگیری دقیق و فیزیوتراپی منظم قرارگیرد، می‌توان نتایج قابل قبولی را انتظار داشت.

غیرفعال مداوم (CPM)، ممکن است خطر ایجاد میوزیت را کاهش دهد^(۱۴-۱۵).

درمان پیشگیرانه از ایجاد HO، با استفاده از داروهای ضد التهابی غیراستروئیدی (NSAIDs) و نیز رادیوتراپی در تعویض مفصل ران، به شرطی که در پنج روز اول آغاز شوند، موثر می‌باشند. در شکستگی - دررفتگی‌های آرنج نیز انجام پروفیلاکسی، ممکن است مورد نظر باشد اما باید خطر اختلال در ترمیم زخم، احتمال ایجاد کارسینوما و نیز عوارض خونی، گوارشی و کلیوی مربوط به NSAIDها را نیز در نظر داشت^(۱۶). از سوی دیگر گفته شده است که توده میوزیت اسفییکانت تا وقتی که کاملاً محدود نشده و پیشرفت آن قطع نگشته، نباید خارج شود و این زمان ممکن است تا یک سال به تأخیر بیفتد^(۱). اما از سوی دیگر برخی مطالعات نشان داده‌اند که چنانچه توده میوزیت اسفییکانت در طی سه تا هشت ماه بعد از ایجاد خارج شده و بعد از عمل جراحی آرنج با ۱۰۰۰ سانتی‌گراد اشعه، رادیوتراپی گردد، نتایج خوب بدست خواهد آمد^(۱۷،۱۸).

References

- Jagiassi J, Argekar H, Samant PD, Thakkar CJ, Goregaonkar AB.** Post Traumatic Myositis Ossificans of The Iliacus Muscle. *Bombay Hospital Journal*. 2003;382-6.
- Fowles JV, Kassab MT, Moula T.** Untreated intra-articular entrapment of the medial humeral epicondyle. *J Bone Joint Surg Br*. 1984;66(4):562-5.
- Krishnamoorthy S, Bose K, Wong KP.** Treatment of old unreduced dislocation of the elbow. *Injury*. 1976;8(1):39-42.
- Mahaisavariya B, Laupattarakasem W, Supachutikul A, Taesiri H, Sujaritbudhungkoon S.** Late reduction of dislocated elbow. Need triceps be lengthened? *J Bone Joint Surg Br*. 1993;75(3):426-8.
- Naidoo KS.** Unreduced posterior dislocations of the elbow. *J Bone Joint Surg Br*. 1982;64(5):603-6.
- Silva JF.** Old dislocations of the elbow. *Ann R Coll Surg Engl*. 1958;22(6):363-81.
- Beaty JH, Kasser JR.** The elbow. In: Rockwood and Wilkins' Fractures in children. Beaty JH, Kasser JR, eds. 6th ed. Philadelphia: Lippincot, 2006:661-700.
- Allende G, Freytes M.** Old dislocation of the elbow. *J Bone Joint Surg Am*. 1944;26:691-706.
- Speed JS.** An operation for unreduced posterior dislocation of the elbow. *South Med J*. 1925;18:193-7.
- Garland DE.** A clinical perspective on common forms of acquired heterotopic ossification. *Clin Orthop Relat Res*. 1991;(263):13-29.
- Garland DE, O'Hollaren RM.** Fractures and dislocations about the elbow in the head-injured adult. *Clin Orthop Relat Res*. 1982;(168):38-41.
- Noblin JD, Geissler WB, Bass D.** The incidence of heterotopic ossification with elbow injuries. *Orthop Trans*. 1995;19:162.
- Ilahi OA, Strausser DW, Gabel GT.** Post-traumatic heterotopic ossification about the elbow. *Orthopedics*. 1998;21(3):265-8.
- Thompson HC 3rd, Garcia A.** Myositis ossificans: after elbow injuries. *Clin Orthop Relat Res*. 1967;50:129-34.
- Gates HS 3rd, Sullivan FL, Urbaniak JR.** Anterior capsulotomy and continuous passive motion in the treatment of post-traumatic flexion contracture of the elbow. A prospective study. *J Bone Joint Surg Am*. 1992;74(8):1229-34.

16. Kjaersgaard-Andersen P, Ritter MA. Prevention of formation of heterotopic bone after total hip arthroplasty. *J Bone Joint Surg Am.* 1991;73(6):942-7.

17. Diana JN, Ramsey ML. Decision Making in Complex Fractures of the Distal Humerus: Current Concepts and Potential Pitfalls. *UPOJ.* 1998;11:12-8.

18. Russell GV Jr, Pearsall AW. Intramedullary plate fixation of a distal humerus fracture: a case report. *J Orthop Trauma.* 2002;16(5):353-6.

19. Sheps DM, Hildebrand KA, Boorman RS. Simple dislocations of the elbow: evaluation and treatment. *Hand Clin.* 2004;20(4):389-404.