

## جاناندازی باز شکستگی‌های داخل مفصلی استخوان پاشنه

(با روشی متفاوت)

دکتر احمد شهلا<sup>(۱)</sup>، دکتر سعید چاره‌ساز<sup>(۲)</sup>

### Open Reduction of Intra-Articular Calcaneal Fractures (A Different Technique)

Ahmad Shahla, MD; Saeed Charehsaz, MD  
«Urmia University of Medical Sciences»

#### خلاصه

**پیش‌زمینه:** درمان باز فیکساسیون و شکستگی داخل مفصلی استخوان پاشنه از نظر تکنیکی مشکل است. برای بدست آوردن جاناندازی آناتومیک که بتواند محدودیت حرکتی کمتر و نتایج بهتری به دنبال داشته باشد، روش علمی دقیق و مطمئنی لازم است. هدف از این بررسی معرفی تکنیک متفاوتی برای جاناندازی باز قطعات شکسته است.

**مواد و روش‌ها:** در یک مرکز آموزشی درمانی در ارومیه مطالعه مقطعی در سال‌های ۱۳۸۰ و ۱۳۸۱ بر روی ۶ مرد و یک زن با میانگین سنی  $39 \pm 7.72$  (۵۰-۲۶) سال انجام شد. تمام بیماران در پرتونگاری شکستگی فرورفته استخوان پاشنه داشتند و زاویه بوهرلر صفر یا منفی بود. با سی‌تی‌اسکن شکستگی‌ها، سه مورد طبقه‌بندی III ساندرز و ۴ نفر نوع IV بودند. جاناندازی باز از لاترال و با تکنیک ابداعی انجام پذیرفت. نتایج درمان براساس سیستم امتیازبندی AOFAS از نظر عملکرد با میانگین پیگیری سه سال (۶۰-۱۸ ماه) بررسی شدند.

**یافته‌ها:** میانگین AOFAS برای شکستگی نوع IV نمره ۸۲ (خوب) و برای نوع III ۸۹ (عالی) بود. تمام بیماران از درمان رضایت داشتند و به کار و فعالیت قبل از شکستگی بازگشته بودند.

**نتیجه‌گیری:** جاناندازی قطعات شکسته با روش ارائه شده نتیجه درمانی خوبی در شکستگی‌های پیچیده استخوان پاشنه پا دنبال دارد.

**واژه‌های کلیدی:** استخوان پاشنه، فیکساسیون شکستگی، مفاصل

#### Abstract

**Background:** Open reduction and internal fixation of intra-articular calcaneal fractures is technically difficult. Anatomical reduction is needed in order to obtain good subtalar motion and satisfactory clinical outcome. Reliable and accurate open reduction technique is needed for good results. We would like to report on a modification of open reduction technique for such a fracture.

**Methods:** A cross-sectional study on 6 male and 1 female patients, with mean age of  $39 \pm 7.72$  with intra-articular calcaneal fracture was performed from 2001 to 2002. The cases had articular surfer with Bohler angles of zero degree or less. The Sander's classification of CT images included 4 cases into type IV and 3 into type III fracture types. Open reduction using the modified technique was performed through a lateral approach. The cases were evaluated by AOFAS functional scoring system with a mean follow-up of 3 years (18-60) months.

**Results:** All the cases were satisfied to full pre-fracture jobs and activities. The AOFAS score was 82 (good) in type IV and 89 (excellent) for type III Sander's fractures.

**Conclusions:** Accurate open reduction of complex intra-articular calcaneal fracture with the modified reduction technique gives good functional results.

**Keywords:** Calcaneous; Fracture fixation; Joints

دریافت مقاله: ۱۰ ماه قبل از چاپ      مراحل اصلاح و بازنگری: ۵ بار      پذیرش مقاله: ۱ ماه قبل از چاپ

(۱) و (۲): ارتوپد، دانشگاه علوم پزشکی ارومیه

محل انجام تحقیق: ارومیه، مرکز آموزشی درمانی شهید مطهری

نشانی نویسنده رابط: ارومیه، مرکز آموزشی درمانی شهید مطهری، بخش ارتوپدی

E-mail: a\_shahla@umsu.ac.ir

دکتر احمد شهلا

## مقدمه

شکستگی‌های استخوان پاشنه ۶۰٪ شکستگی‌های استخوان‌های تارس را تشکیل می‌دهند. مکانیسم شکستگی‌های داخل مفصلی استخوان در اغلب موارد افتادن از ارتفاع می‌باشد. برجستگی خارجی تالوس مانند گوه در محل زاویه گی‌سن<sup>۱</sup> شکستگی اولیه را در استخوان پاشنه به وجود می‌آورد. این خط شکستگی استخوان پاشنه را به دو قسمت پوسترولترال و آنترومدیال تقسیم می‌کند. سگمان پوسترولترال شامل توبروزیته، دیواره خارجی و قسمتی از رویه مفصلی پوستریور است. سگمان آنترومدیال شامل بقیه رویه مفصلی پوستریور، سوستتاکولوم، رویه‌های مفصلی مدیال و آنتریور است. با ادامه نیروی وارده خط شکستگی دوم ایجاد می‌شود. اگر نیرو به صورت عرضی از توبروزیته کالکانئوم خارج شود. فراگمان زبانه‌ای ایجاد می‌کند. اگر نیرو به صورت عمودی ادامه یابد خط شکستگی دوم، رویه مفصلی پوستریور را جدا می‌کند و در تنه استخوان پاشنه فرو می‌برد<sup>(۲)</sup> و ممکن است آن را چند قطعه نماید<sup>(۱)</sup>. آناتومی پرتونگاری شامل بررسی زوایای گی‌سن، بوهرلر<sup>۲</sup> در پرتونگاری لترال<sup>(۳)</sup> و تکنیک بوردن<sup>۳</sup> برای بررسی سطح مفصلی پوستریور در اتاق عمل می‌باشد<sup>(۴)</sup>.

تقسیم‌بندی متداول شکستگی‌های استخوان پاشنه مربوط به اسکس لوپرستی<sup>۴</sup> است<sup>(۵)</sup>. امروزه از تقسیم‌بندی سی‌تی‌اسکن ساندرز<sup>۵</sup> استفاده می‌شود<sup>(۶،۷)</sup>. در بررسی‌های متعددی در مورد مقایسه نتایج درمان کنسرواتو و جراحی<sup>(۸-۱۰)</sup> پیشنهاد می‌شود برای شکستگی‌های چندقطعه‌ای داخل مفصلی به‌خصوص نوع فرورفته سطح مفصلی، از جراحی و برای جاناندازی، از آرتروسکوپی مفصل ساب تالار استفاده شود<sup>(۱۱)</sup>. اصول درمان جراحی شامل برقراری طول، ارتفاع، پهنای استخوان پاشنه، بازسازی مفصل ساب تالار و استئوستئز محکم است<sup>(۱۲)</sup>. جراحی خوب باعث برقراری طول اهرم عضله گاستروکنمیوس، وضعیت بهتر مفصل تیبیوتالار و تاخیر در تغییرات دژنراتیو

می‌شود؛ ولی جاناندازی باز مشکل است زیرا سه رویه مفصلی سطح فوقانی استخوان کالکانئوم (رویه بزرگ پوستریور، رویه‌های کوچکتر مدیال و آنتریور) به عنوان یک مفصل واحد با تالوس عمل می‌کنند و حتی اگر خط شکستگی از غضروف‌های مفصلی عبور نکند، بهم خوردن ارتباط این رویه‌ها مکانیسم مفصل ساب‌تالار را بهم خواهد زد<sup>(۱)</sup>. حرکات مفصل ساب‌تالار محدود و نتیجه بالینی نامطلوب خواهد بود<sup>(۱۳)</sup>. لذا ضرورت یک روش جاناندازی دقیق و مطمئن وجود دارد. هدف از این بررسی ارائه یک روش عمل جدید برای جاناندازی باز شکستگی‌های فرورفته سطح مفصلی استخوان پاشنه می‌باشد. در این روش قطعات شکسته به‌طور آناتومیک جاناندازی می‌شوند و ارتفاع استخوان پاشنه کاملاً برقرار می‌گردد.

## مواد و روش‌ها

این مطالعه به صورت آینده‌نگر مقطعی و با روش نمونه‌گیری متوالی طی سال‌های ۸۰ و ۸۱ در مرکز آموزشی درمانی شهید مطهری ارومیه انجام شده است. شش مرد و یک زن با میانگین سنی  $39 \pm 7/72$  سال (۵۰-۲۶) که در پرتونگاری روبرو و نیم‌رخ شکستگی فرورفته استخوان پاشنه داشتند و زاویه بوهرلر آنها صفر درجه و یا منفی شده بود، سی‌تی اسکن و با تقسیم‌بندی ساندرز طبقه‌بندی شدند. سپس توسط محقق با روش ابداعی تحت عمل جراحی قرار گرفتند. میانگین زمان پیگیری ۳ سال (۱۸-۶۰ ماه) بود.

این روش برای انواع I، II، III و IV ساندرز پیشنهاد می‌شود. برای جاناندازی باز شکستگی‌های استخوان پاشنه معمولاً از انسزیون وسیع خارجی استفاده می‌شود<sup>(۱۴)</sup>. با این برش سطوح مفصلی پوستریور و مدیال به خوبی بررسی می‌شوند، دسترسی به قطعات فرورفته آسان است و کورتکس لترال برای جاگذاری وسیله مناسب است. بعد از انسزیون و رسیدن به استخوان، معمولاً قطعات شکسته رویه مفصلی پوستریور بلافاصله رویت می‌شوند. بررسی بیشتر نشان می‌دهد فراگمان توبروزیتی به طرف جلو و خارج جابه‌جا شده و نزدیک فیولا قرار گرفته است

1. Gissane
2. Bohler
3. Borden
4. Essex Lopresti
5. Sanders

در این مطالعه برای تمام بیماران در اتاق عمل حین بستن انسزیون، پرتونگاری کنترل روبرو و نیم رخ انجام (شکل ۲) و پس از اطمینان از جاناندازی و برقراری مجدد زاویه بوهرلر آتل گذاشته شد. پس از برداشتن بخیه‌ها آتل برداشته شده و بیماران تا جوش خوردن شکستگی، با انجام حرکات فعال مفاصل مچ پا و ساب تالار، به‌طور متوسط ۳ ماه بدون تحمل وزن راه رفتند. بیماران با متوسط زمان پیگیری ۳ سال (۱۸ تا ۶۰ ماه) معاینه و با سیستم AOFAS<sup>(۱۶)</sup> امتیازبندی شدند. در این سیستم بیماران به چهار گروه عالی (۱۰۰-۹۰)، خوب (۸۹-۸۰)، متوسط (۷۹-۷۹)، ضعیف (<۶۹) تقسیم‌بندی می‌شوند.

### یافته‌ها

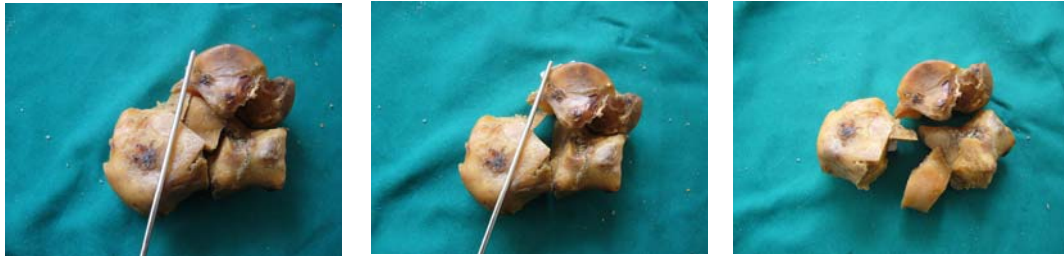
چهار بیمار شکستگی نوع IV و ۳ بیمار شکستگی نوع III ساندرز را داشتند. مکانیسم تمام موارد را سقوط تشکیل می‌داد. میانگین زاویه بوهرلر در پرتونگاری‌های بعد از عمل ۳۰ درجه بود. محل عمل تمام بیماران بدون مشکل خاصی ترمیم و همه شکستگی‌ها در مدت ۳ ماه جوش خوردند. با توجه به جاناندازی دقیق قطعه سوستانتاکولوم، واروس پاشنه در بیماران وجود نداشت. در ۱ مورد تاندون‌های پرونال به طرف جلو جابه‌جا شده بودند که در موقع خارج کردن پلاک اصلاح شدند. پنج بیمار مجبور شدند از کفش پوتین اسپرت با انعطاف بیشتر استفاده کنند. برای هیچکدام از بیماران کفش طبی تجویز نشد. درد پاشنه چشمگیر نبود، ولی ۴ نفر درد متوسط در مچ پا داشتند.

و فراگمان سوستانتاکولوم به طرف پایین و بیرون از استخوان تالوس چرخیده و با فراگمان خلفی قفل شده است.

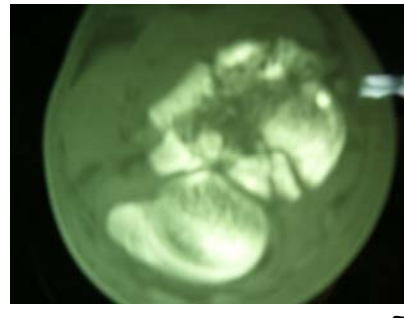
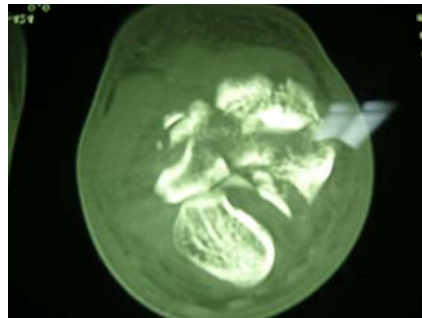
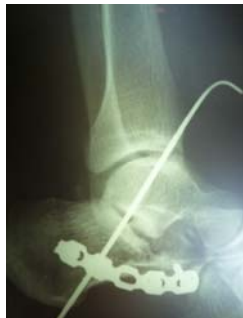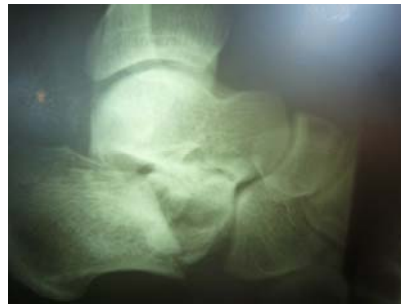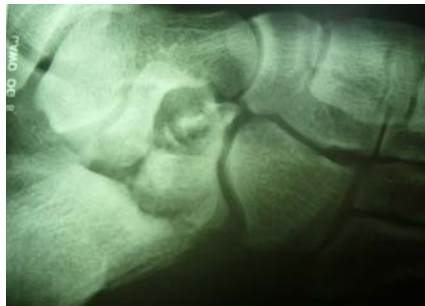عقب راندن فراگمان توپروزیته موجب می‌شود سوستانتاکولوم با اتصالات محکم بافت نرمی که به تالوس دارد به جای اول خود برگردد. برای جاناندازی توپروزیته پیشنهاد شده است که با قرار دادن یک شنز آن را جابه‌جا کرده، در مقابل سوستانتاکولوم قرار داد و پس از جاناندازی، دو قطعه اصلی با چند کریشنر موقتا ثابت کرد<sup>(۱۵)</sup>. در این روش به‌خصوص ارتفاع استخوان پاشنه کاملاً تأمین نمی‌شود. در روش پیشنهادی محقق، قطعه توپروزیته با پریوست الواتور از پایین و خارج به بالا و داخل فشار داده می‌شود، قسمتی از رویه مفصلی پوسترئور همراه با آن در محل مناسب خود مقابل سطح مفصلی تالوس قرار می‌گیرد و چون نگهداری این وضعیت مشکل است نفر دوم به‌طور همزمان با یک عدد کریشنر از پایین توپروزیته-به‌طوری که از باقیمانده رویه مفصلی متصل به آن عبور کند و وارد تالوس شود - فراگمان پشتی را به استخوان تالوس ثابت می‌کند (شکل ۱). سپس قسمت میانی با برداشتن قطعات ریز تمیز می‌شود و قطعه یا قطعات رویه مفصلی پوسترئور به‌طور صحیح در جای خالی آماده در مقابل سطح مفصلی تالوس قرار می‌گیرند. اگر بین رویه مفصلی پوسترئور و کورتکس پایینی دفکت باشد با گرافت استخوان و گرانول فسفات کلسیم پر می‌شود. ثابت کردن اصلی با پلاک و پیچ انجام می‌شود و کریشنر خارج می‌گردد.

جدول ۱. اطلاعات بیماران با شکستگی استخوان پاشنه که تحت عمل جراحی قرار گرفته‌اند.

جنس	سن	شغل	نوع ساندرز	زاویه بوهرلر قبل از عمل	زاویه بوهرلر بعد از عمل	نمرات AO FAS	مدت پیگیری
مرد	۵۰	بیوشیمیست و کوهنورد	III	۰	۳۲	۹۲	۵ سال
مرد	۳۵	پزشک عمومی	IV	۰	۳۰	۸۰	۳ سال
مرد	۴۶	کارگر	IV	-۱۰	۲۸	۸۱	۳ سال
زن	۳۸	دبیر	IV	-۱۵	۲۶	۸۵	۲ سال
مرد	۴۰	کارگر	IV	۰	۲۸	۸۲	۴ سال
مرد	۳۸	راننده	III	-۱۵	۳۲	۹۰	۱۸ ماه
مرد	۲۶	دانشجو	III	۰	۳۴	۸۵	۱۸ ماه



الف) شکستگی داخل مفصلی استخوان کالکانئوس؛ ب) جاناندازی فراگمان توپروزیته و فیکساسیون موقت آن به تالوس؛ ج) جاناندازی رویه مفصلی پوسترور



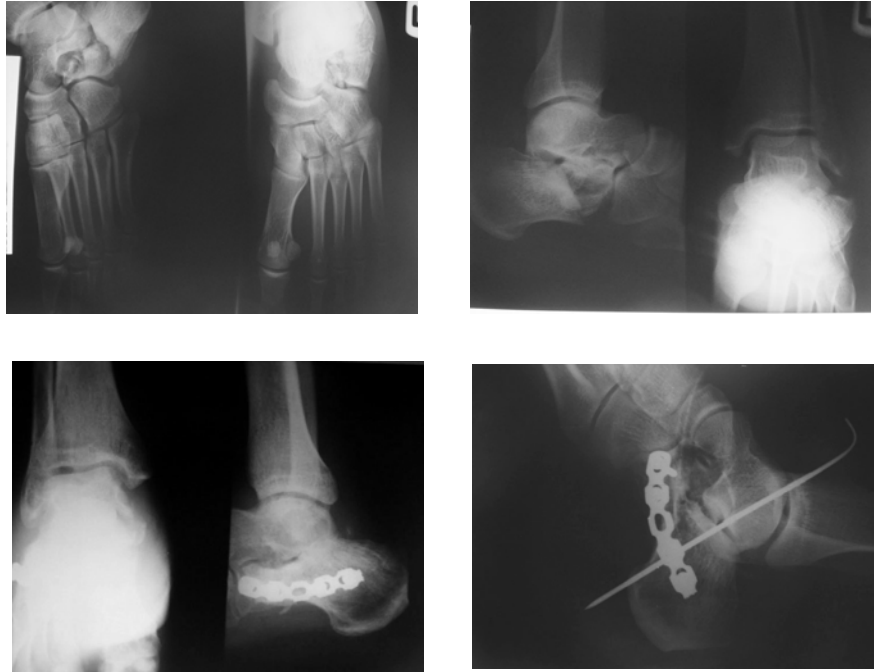شکل ۲. الف) شکستگی نوع IV ساندرز؛ الف و ب) پرتونگاری شکستگی؛ ج و د) سی‌تی‌اسکن شکستگی؛ ه) پرتونگاری پس از جاناندازی و فیکساسیون شکستگی

مجموعاً دو نفر با شکستگی نوع III نتیجه عالی و بقیه نتیجه خوب داشتند (جدول ۱). به‌طور کلی ۷ بیمار عمل شده پس از گذشت سه سال از جراحی، از نتیجه عمل رضایت دارند و به کار قبلی خود ادامه می‌دهند. در شکل ۳ پرتونگاری‌های یک بیمار قبل و بعد از عمل جراحی ملاحظه می‌شود.

#### بحث

با توجه به اینکه نتیجه درمان غیرجراحی شکستگی‌های چندقطعه‌ای داخل مفصلی جابه‌جا شده استخوان پاشنه معمولاً

در سیستم AOFAS به درد همیشگی شدید، به درد روزانه بعد از فعالیت متوسط و دردی که گاهی پدید می‌آید واژه «کم» اطلاق می‌گردد. بیمار کوهنورد مانند گذشته به کوهنوردی حرفه‌ای ادامه می‌دهد. او اولین بیمار عمل شده با روش ابداعی بود و نتیجه عالی وی ۶ ماه بعد از عمل جراحی، انگیزه جراحی سایر بیماران با روش فوق گردید. سایر بیماران قبل و بعد از عمل ورزشکار نبودند ولی بعد از عمل در فعالیت روزانه و ایستادن و پیمودن مسافتات تا یک ساعت دو بار در روز مشکل نداشتند.



شکل ۳. پرتونگاری یک بیمار قبل و بعد از جراحی

مورد شکستگی جابه‌جا شده داخل مفصلی استخوان پاشنه را که مطابق تقسیم‌بندی خودشان و ساندرز نوع III بودند، با این روش درمان کردند و اظهار داشتند روش پیشنهادی آنها بسیار مشکل است؛ و به علت نداشتن پیگیری طولانی، از اظهار نظر قطعی خودداری کردند<sup>(۱۹)</sup>. در سایر مقالات بدون دادن توضیح خاصی اول قطعات شکسته به‌طور موقت با کریشر وایر بهم ثابت می‌شوند و سپس فیکساسیون اصلی انجام می‌شود. ایراد این روش‌ها این است که قطعه سوستانتاکولوم بدون دید کامل جاناندازی می‌شود و به‌خصوص برقراری ارتفاع آناتومیک کالکانیوس کاملاً مطمئن نیست و به این علت پرتونگاری بوردن<sup>(۴)</sup> انجام می‌شود. در این روش پرتونگاری در وضعیت سوپاین<sup>۳</sup> به پا ۳۰ درجه چرخش داخلی داده می‌شود، بیم پرتونگاری روی مالیول خارجی تنظیم می‌شود، با چهار بار تابش اشعه در زوایای ۱۰-۲۰-۳۰-۴۰ درجه به طرف سر بیمار، رویه مفصلی پوستریور از جلو به عقب نشان داده می‌شود.

بد است<sup>(۱۷)</sup>، بنابراین به غیر از موارد کونتراندیکاسیون، شرایط تهدیدکننده زندگی و شرایط نامساعد بافت نرم (شکستگی باز، طول، ادم زیاد)، جاناندازی باز و ثابت کردن داخلی روش انتخابی می‌باشد<sup>(۷)</sup>. مشکل جاناندازی باز این است که قطعه سوستانتاکولوم دور از دید قرار دارد و سعی می‌شود با استفاده از چراغ پیشانی و یا آرتروسکوپ این مشکل مرتفع گردد. «بنریشکه» و «سانجزان»<sup>۱</sup> ابراز کردند که می‌توان با قرار دادن سنز ۴ میلی‌متر در قطعه توبروزیته مانور داده، با سوستانتاکولوم جاناندازی کرد و دو قطعه را موقتاً با کریشر ثابت کرد. آنها در سیاتل واشنگتن بیش از ۱۰۰ بیمار نوع II و III را درمان کردند<sup>(۱۸)</sup>.

در روش «ایستوود»<sup>۲</sup> یک عدد پریوست الواتور در بین قطعات شکسته گذاشته می‌شود و با اهرم قرار دادن آن قطعه توبروزیتی به طرف پایین فشار داده شده و جاناندازی می‌شود. قطعات با کریشر بهم ثابت و جاناندازی با انجام پرتونگاری بوردن کنترل می‌شود. «ایستوود» و همکاران در بریستول ۴۳

پرمی‌شود و نهایتاً فیکساسیون اصلی با پلاک و پیچ به عمل می‌آید و کریشر و ایر خارج می‌گردد.

«ساندرز» که تقسیم‌بندی سی‌تی‌اسکن را متداول کرد، در ۱۲۰ بیمار نتایج عمل را در نوع II: ۷۳٪ عالی و خوب و ۱۰٪ بد؛ در نوع III: ۷۰٪ عالی و خوب و ۱۰٪ بد؛ و در نوع IV: ۹٪ عالی و خوب و ۷۲٪ بد، اعلام کرد. یافته‌ها نشان داد که نتایج درمان در بیشتر بیماران نوع IV قابل قبول نیست<sup>(۶)</sup>. بررسی «اسپیک»<sup>۵</sup> و «کلاو»<sup>۶</sup> بر روی ۳۶ بیمار داد که در ۶ بیمار نوع II میانگین نمره ۹۲ (عالی)، ۲۲ بیمار نوع III میانگین نمره ۷۹ (خوب)، و ۸ بیمار نوع IV میانگین نمره ۶۹ (بد) بود<sup>(۲۰)</sup>. «کراسبی»<sup>۷</sup> و «فیتزجیونز»<sup>۸</sup> نتیجه عمل جراحی ۲۲ بیمار نوع II را عالی اعلام نمودند<sup>(۲۱)</sup>. بررسی «کوسیس»<sup>۹</sup> و همکاران بر روی ۳۲ بیمار نشان داد نتایج ۳۶٪ نوع II عالی، ۴۴٪ نوع III خوب، و ۲۰٪ نوع IV بد بودند<sup>(۲۲)</sup>. در تمام مطالعات حداقل زمان پیگیری ۲ سال بود. به غیر از بررسی «ساندرز» در بقیه مطالعات، نتایج شکستگی‌های نوع IV کالکانیوس خوب گزارش نشده است.

در بیماران ما موارد نوع IV با نمره ۸۲ در رتبه خوب قرار گرفتند، و به نظر می‌رسد جاناندازی دقیق‌تر شکستگی منجر به نتایج خوب شده است. البته این مقاله صرفاً برای ارزیابی روش جراحی است و برای بررسی نتایج درمان در آینده نیاز به تعداد قابل قبول بیمار از نظر آماری وجود دارد.

1. Medial talo-calcaneal ligament
2. Talo-calcaneo-navicular fibrous capsule
3. Plantar calcaneo-navicular ligament
4. Calcaneo-navicular part of bifurcated ligament
5. Speck
6. Klaue
7. Crosby
8. Fitzgibbons
9. Kocis

در روش پیشنهادی محقق، از استخوان تالوس مانند یک قالب استفاده می‌شود و تک تک قطعات شکسته کالکانیوس در جای مناسب خود در مقابل تالوس قرار می‌گیرند. قطعات شکسته به صورت آناتومیک جاناندازی و ارتفاع اولیه استخوان کاملاً برقرار می‌گردد.

پس از بر طرف کردن درگیری قطعات پوسترولترال و آنترومدیال، فراگمان آنترومدیال شامل سوستانتاکولوم، رویه‌های مفصلی مدیال و آنتریور از طریق اتصالات بافت نرم محکمی که به تالوس دارد، لیگامان تالوکالکانیال داخلی<sup>۱</sup> کپسول مفصلی تالوکالکانیو ناویکولار<sup>۲</sup>، لیگامان کالکانیو ناویکولار تحتانی<sup>۳</sup>، و قسمت کالکانیو ناویکولار لیگامان بای فورکیت<sup>۴</sup> به محل طبیعی آناتومی خود برمی‌گردد.

در مرحله دوم فراگمان توپروزیته با قسمت باقی مانده رویه مفصلی پوستریور از جلو، پایین و خارج به طرف بالا، عقب و داخل فشار داده می‌شود و قطعه کوچک رویه مفصلی پوستریور استخوان کالکانیوس در مقابل انتهای پشتی سطح مفصلی تالوس قرار داده می‌شود. این مانور نیروی کششی تاندون آشیل را که عامل جابه‌جایی فراگمان توپروزیته است خنثی می‌کند و فراگمان پشتی را به‌طور آناتومیک جاناندازی می‌کند و چون نگهداری این وضعیت مشکل است، با کمک یک عدد کریشر و ایر عبور داده شده از بین رویه‌های مفصلی، توپروزیته به استخوان تالوس ثابت می‌گردد.

در مرحله سوم قطعه و یا قطعات شکسته رویه مفصلی پوستریور در محل مناسب خود مقابل رویه مفصلی تالوس قرار می‌گیرند. در صورت لزوم حد فاصل آن و کورتکس تحتانی با گرافت استخوان یا گرانول فسفات کلسیم

## References

1. Barei DP, Bellabarba C, Sangeorzan BJ, Benirschke SK. Fractures of the calcaneus. *Orthop Clin North Am.* 2002;33(1):263-85.
2. Sarrafian SK. Anatomy of the Foot and Ankle: Descriptive, Topographic, Functional. Philadelphia: Lippincott, 1983. p
3. Bohler L. Diagnosis, pathology, and treatment of fractures of the os calcis. *J Bone Joint Surg Am.* 1931; 13: 75-89.
4. Broden B. Roentgen examination of the subtaloid joint in fractures of the calcaneus. *Acta Radiol.* 1949; 31:85-91.

- 5. Essex-Lopresti P.** The mechanism, reduction technique, and results in fractures of the os calcis. *Br J Surg.* 1952; 39 (157):395-419.
- 6. Sanders R, Fortin P, DiPasquale T, Walling A.** Operative treatment in 120 displaced intraarticular calcaneal fractures. Results using a prognostic computed tomography scan classification. *Clin Orthop Relat Res.* 1993;(290):87-95.
- 7. Sanders R.** Current Concepts Review - Displaced Intra-Articular Fractures of the Calcaneus. *J Bone Joint Surg Am.* 2000;82:225-50.
- 8. Barla J, Buckley R, McCormack R, Pate G, Leighton R, Petrie D, Galpin R;** Canadian Orthopaedic Trauma Society. Displaced intraarticular calcaneal fractures: long-term outcome in women. *Foot Ankle Int.* 2004;25(12):853-6.
- 9. Buckingham R, Jackson M, Atkins R.** Calcaneal fractures in adolescents. CT classification and results of operative treatment. *Injury.* 2003;34(6):454-9.
- 10. Buckley R, Tough S, McCormack R, Pate G, Leighton R, Petrie D, Galpin R.** Operative Compared with Nonoperative Treatment of Displaced Intra-Articular Calcaneal Fractures : A Prospective, Randomized, Controlled Multicenter Trial. *J Bone Joint Surg Am.* 2002;84:1733-44.
- 11. Gavlik JM, Rammelt S, Zwipp H.** The use of subtalar arthroscopy in open reduction and internal fixation of intra-articular calcaneal fractures. *Injury.* 2002;33(1):63-71.
- 12. Zwipp H, Tscherne H, Thermann H, Weber T.** Osteosynthesis of displaced intraarticular fractures of the calcaneus. Results in 123 cases. *Clin Orthop Relat Res.* 1993;(290):76-86.
- 13. Asik M, Sen C.** Surgical management of intraarticular fractures of the calcaneus. *Arch Orthop Trauma Surg.* 2002;122(6):354-9.
- 14. Heffernan G, Khan F, Awan N, Riordain CO, Corrigan J.** A comparison of outcome scores in os calcis fractures. *Ir J Med Sci.* 2000;169(2):127-8.
- 15. Kitaoka HB, Alexander IJ, Adelaar RS, Nunley JA, Myerson MS, Sanders M.** Clinical rating systems for the ankle-hindfoot, midfoot, hallux, and lesser toes. *Foot Ankle Int.* 1994;15(7):349-53.
- 16. Gould N.** Lateral approach to the os calcis. *Foot Ankle.* 1984;4(4):218-20.
- 17. Bozkurt M, Kentel BB, Yavuzer G, Ocguder A, Heycan C, Tonuk E.** Functional evaluation of intraarticular severely comminuted fractures of the calcaneus with gait analysis. *J Foot Ankle Surg.* 2004;43(6):374-9.
- 18. Benirschke SK, Sangeorzan BJ.** Extensive intraarticular fractures of the foot. Surgical management of calcaneal fractures. *Clin Orthop Relat Res.* 1993; 292:128-34.
- 19. Eastwood DM, Langkamer VG, Atkins RM.** Intra-articular fractures of the calcaneum. Part II: Open reduction and internal fixation by the extended lateral transcaneal approach. *J Bone Joint Surg Br.* 1993;75(2):189-95.
- 20. Speck M, Klaue K.** Internal fixation of comminuted calcaneal fractures: clinical and radiological results. *Foot and Ankle Surgery.* 1997;3(4):189-98.
- 21. Crosby LA, Fitzgibbons TC.** Open reduction and internal fixation of type II intra-articular calcaneus fractures. *Foot Ankle Int.* 1996;17(5):253-8.
- 22. Kocis J, Stoklas J, Kalandra S, Cizmar I, Pilny J.** Intra-articular calcaneal fractures. *Acta Chir Orthop Traumatol Cech.* 2006;73(3):164-8.