

دررفتگی آسیبی هیپ در یک کودک

(گزارش یک مورد)

دکتر محمدتقی پیوندی^(۱)، دکتر امیررضا کچویی^(۲)، دکتر سارا عامل فرزاد^(۳)

Traumatic Hip Dislocation in an Infant

(Report of One Case)

Mohammad Taghi Peivandi, MD; Amir Reza Kachooei, MD; Sara Amel Farzad, MD

«Mashhad University of Medical Sciences»

خلاصه

دررفتگی هیپ به دلیل ضربه در کودکان نادر می‌باشد و در کودکان زیر ۵ سال به دلیل شلی لیگامانی با آسیب کمتری اتفاق می‌افتد. هدف از این مطالعه گزارش یک مورد دررفتگی پستی هیپ در یک کودک ۱۹ ماهه به دلیل سقوط از دو پله بود. **واژه‌های کلیدی:** دررفتگی ران، کودک، ضربه

Abstract

Traumatic hip dislocation is rare in children. Ligamentous laxity is often a reason for this occurrence usually with a minor trauma.

Keywords: Hip Dislocation; Infant; Trauma

دریافت مقاله: ۴ ماه قبل از چاپ مراحل اصلاح و بازنگری: ۲ بار پذیرش مقاله: ۲ ماه قبل از چاپ

مقدمه

دررفتگی هیپ در کودکان نادر می‌باشد و در اطفال زیر ۵ سال به دلیل شلی لیگامانی با آسیب کمتری اتفاق می‌افتد^(۱). تشخیص موارد دررفتگی آسیبی مشکل است و می‌تواند در موارد عدم تشخیص به عوارض جدی و حتی جاناندازی باز منجر گردد. هدف از این مطالعه گزارش یک مورد دررفتگی پستی هیپ در کودک ۱۹ ماهه به علت سقوط از دو پله بود.

گزارش مورد

یک دختر بچه ۱۹ ماهه به دنبال سقوط از پله با درد و تغییر شکل هیپ راست به بخش سوانح بیمارستان شهید کامیاب

(امدادی) مشهود مراجعه کرد. در معاینه بالینی کوتاهی اندام تحتانی چپ، درد و محدودیت حرکتی هیپ وجود داشت ولی علائم عصبی و عروقی طبیعی بود. این کودک، فرزند اول خانواده بود و هیچ‌گونه سابقه بیماری در خانواده درجه اول نداشت.

معاینه سایر مفاصل از نظر دامنه حرکتی و شلی لیگامانی طبیعی بود. هیپ راست مختصری در حالت خم، اداکسیون و چرخش داخلی بود.

پرتونگاری ساده از بیمار، جابه‌جایی پستی و بالایی سرفمور راست بدون شکستگی همراه نشان داد (شکل ۱-الف).

براساس پرتونگاری و معاینه فیزیکی تشخیص دررفتگی پستی هیپ گذاشته شد و بیمار به اتاق عمل اورژانس منتقل گردید. تحت بیهوشی عمومی دررفتگی هیپ، با روش بسته به سهولت جانداخته شد. معاینه مفصل هیپ در حالت ۹۰° خم شدن هیپ و بدون چرخش هیپ پایدار بود. یک روز بعد از

(۱) و (۲): ارتوپد، دانشگاه علوم پزشکی مشهد

(۳): پزشک عمومی، دانشگاه علوم پزشکی مشهد

محل انجام تحقیق: مشهد، بیمارستان شهید کامیاب (امدادی)

نشانی نویسنده رابط: مشهد، بیمارستان امدادی، بخش ارتوپدی

دکتر محمدتقی پیوندی E-mail: drpeivandi@yahoo.com

با توجه به شلی رباطها و کپسول مفصل در کودکان خردسال انجام گچ اسپایکا توسط بیشتر مؤلفین توصیه شده است^(۸،۹). در بیمار ما نیز گچ اسپایکا در وضعیت اکستانسیون «نوتر»^۳ برای ۳ هفته گرفته شد و سپس وزن‌گذاری نسبی آغاز شد.

نکروز سر فمور در مطالعه «بانسکوتا»^۴ در ۷ مورد از ۳۰ کودک گزارش شده است^(۱۰). قابل ذکر است که در این مطالعه بیماران همگی تحت عمل جراحی باز قرار گرفته بودند. در مطالعه دیگری میزان آن در اطفال به دنبال دورفتگی ساده هیپ ۱۰-۸٪ گزارش شده و علل آن تأخیر در جاناندازی و شدت ضربه وارده بوده است^(۱). در مطالعه دیگری میزان نکروز سرفمور ۵ تا ۵۸٪ ذکر شده است^(۱۱).

در مطالعات انجام شده سن بیماران بین ۴ تا ۱۵ سال بوده که در این سنین خطر نکروز بیشتر است. به نظر می‌رسد خطر نکروز سر فمور در سنین پایین‌تر از ۲ سال کمتر می‌باشد. از عوامل خطر ایجاد نکروز سر فمور سن بالای ۶ سال، آسیب شدید و تأخیر جاناندازی بالای ۲۴ ساعت ذکر شده است که می‌تواند تا ۲ سال پس از صدمه ظاهر شود^(۳).

آسیب عصب سیاتیک به دنبال دورفتگی هیپ کودکان تا ۲۵٪ ذکر شده است^(۴). بعضی از مقالات آسیب عصبی را شایع‌ترین عارضه دورفتگی پشتی هیپ کودکان ذکر نموده‌اند^(۴،۱۲،۱۳). در بیمار ما کلیه معاینات عصبی طبیعی بود.

دورفتگی مکرر در کودکان شایع‌تر از بالغین می‌باشد و ترمیم ناکامل کپسول پشتی می‌تواند منجر به عود مکرر گردد^(۱۳).

در مطالعه «هامیلتون»^۵ عدم تحمل وزن به مدت ۳ تا ۸ هفته در ۱۸ بیمار با دورفتگی هیپ هیچ‌گونه تأثیری بر پیش‌آگهی بیماران نداشته است^(۱۲).

به دنبال نکروز سرفمور در اطفال کمتر از ۱۲ سال، تغییرات مشابه بیماری «لگ‌پرتز»^۶ به صورت اسکروز، مسطح شدن اپی‌فیز «کوکسا ماگنا و کوکسا برویا»^۷ گزارش شده است^(۱۴).

جاناندازی، گچ اسپایکا ۱ و ۱/۲ به مدت ۳ هفته گرفته شد. بیمار به مدت ۱۲ ماه پیگیری ماهانه داشت. او درد نداشت و معاینه عصب سیاتیک و حرکت مفصل هیپ طبیعی بود. دورفتگی مجدد اتفاق نیفتاد (شکل ۱ - ب).

بحث

در بررسی مقالات اخیر، کم‌سن‌ترین کودک با دورفتگی آسیبی هیپ ۲۱ ماهه گزارش شده بود^(۲). بیمار معرفی شده در این مقاله کوچک‌ترین کودک با دورفتگی تروماتیک هیپ می‌باشد.

شیوع شکستگی‌های همراه در اطفال بین ۴ تا ۱۸٪ در مطالعات مختلف می‌باشد^(۳،۴).

بیمار فوق فاقد هرگونه شکستگی در لگن و ران بود که نشان‌دهنده آسیب با انرژی پایین می‌باشد. بایستی توجه نمود که به علت شلی رباطها در کودکان زیر ۲ سال، دورفتگی آسیبی هیپ با حداقل ضربه ایجاد می‌گردد.

دورفتگی هیپ اطفال، به علت نادر بودن، تنها در چند مقاله گزارش شده است و نتایج درمانی آن به‌طور دقیق بررسی نشده است^(۴،۵).

در مطالعات مختلف طبقه‌بندی سنی دورفتگی هیپ اطفال غالباً به صورت ۲-۶ سال، ۶-۱۰ سال و ۱۰-۱۵ سال می‌باشد^(۴،۶).

در مطالعه انجام شده توسط «پیرسون»^۱ دورفتگی هیپ در کودکان زیر ۵ سال در دختران شایع‌تر بوده است^(۴) و در این مطالعه نیز بیمار دختر بچه می‌باشد.

اغلب دورفتگی‌ها در هیپ کودکان از نوع پشتی می‌باشد^(۷). ظاهر شدن اپی‌فیز سرفمور در پرتونگاری ساده برای تشخیص دورفتگی کافی می‌باشد. اما انجام سی‌تی‌اسکن در موارد مشکوک و پس از جاناندازی بسته نیز ممکن است لازم باشد. در موارد با جاناندازی آناتومیک و دقیق نیازی به انجام سی‌تی‌اسکن پس از جاناندازی نمی‌باشد. جاناندازی بسته به روش «آلیس»^۲ و تحت بیهوشی عمومی روش ترجیحی جاناندازی اغلب مؤلفین می‌باشد^(۸،۹).

3. Neutral extension

4. Banskota

5. Hamilton

6. Legg-Perthes

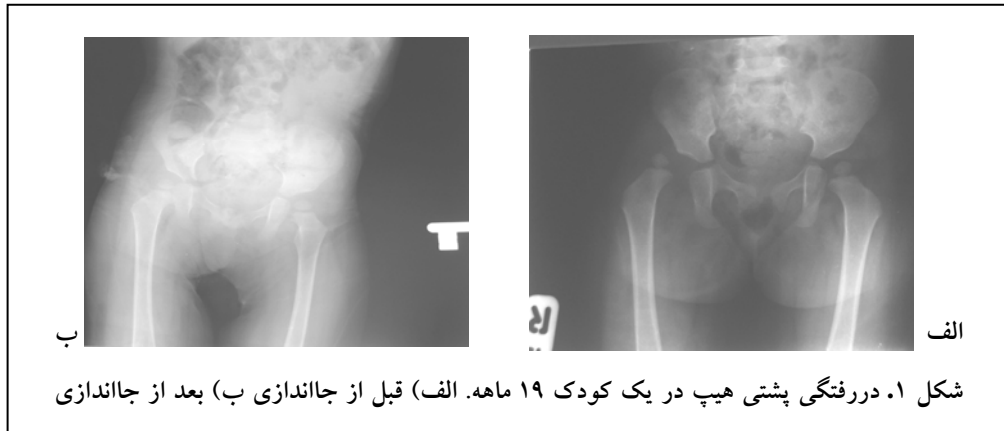
7. Coxa magna and coxa brevia

1. Pearson

2. Allis

با توجه به احتمال عوارض فوق، توجه خاص برای تشخیص زودرس و اقدام درمانی فوری جهت جلوگیری از عوارض برگشت‌ناپذیر، لازم است.

استئوآرتریت و استخوان‌سازی ناب‌جا با شیوع نامشخص در دررفتگی پستی کودکان مشاهده می‌گردد^(۹).



References

- Canele ST.** Fractures and dislocations in children. In: Canale ST, ed. *Campbell's Operative Orthopaedics*. 10th ed. Mosby; 2003. p 1480-1.
- Vemulapalli KK, Dey C, Peckham T, Paterson JM.** Traumatic hip dislocation in a 21-month-old child. *Arch Orthop Trauma Surg*. 2005;125(7):490-2.
- Gartland JJ, Benner JH.** Traumatic dislocations in the lower extremity in children. *Orthop Clin North Am*. 1976;7(3):687-700.
- Pearson DE, Mann RJ.** Traumatic hip dislocation in children. *Clin Orthop Relat Res*. 1973;(92):189-94.
- Rieger H, Pennig D, Klein W, Grünert J.** Traumatic dislocation of the hip in young children. *Arch Orthop Trauma Surg*. 1991;110(2):114-7.
- Funk FJ.** Traumatic dislocation of the hip in children: Factors influencing prognosis and treatment. *J Bone Joint Surg Am*. 1962;44:1135-1145.
- Sanjay P, Prasad N, Raman A, Kamal A.** Posterior dislocation of the hip in a child following trivial trauma: a case report. *Internet J Emergency Med*. 2004;1(2).
- Herring JA.** Tachdjian's Pediatric Orthopaedics. Texas:WB Saunders Co; 2002. p 2275, 2280.
- Salisbury RD, Eastwood DM.** Traumatic dislocation of the hip in children. *Clin Orthop Relat Res*. 2000;(377):106-11.
- Banskota AK, Spiegel DA, Shrestha S, Shrestha OP, Rajbhandary T.** Open reduction for neglected traumatic hip dislocation in children and adolescents. *J Pediatr Orthop*. 2007;27(2):187-91.
- Hougaard K, Thomsen PB.** Traumatic posterior dislocation of the hip--prognostic factors influencing the incidence of avascular necrosis of the femoral head. *Arch Orthop Trauma Surg*. 1986;106(1):32-5.
- Hamilton PR, Broughton NS.** Traumatic hip dislocation in childhood. *J Pediatr Orthop*. 1998;18(5):691-4.
- Simmons RL, Elder JD.** Recurrent posttraumatic dislocation of the hip in children. *South Med J*. 1972; 65(12):1463-6.
- Barquet A.** A vascular necrosis following traumatic hip dislocation in childhood: factors of influence. *Acta Orthop Scand*. 1982;53(5):809-13.