

## استفاده از تراکشن دینامیک در شکستگی دررفتگی مفصل پروگزیمال اینترفالانژه

دکتر محمد دهقانی<sup>(۱)</sup>، دکتر حسین فانیان<sup>(۲)</sup>

### Use of Dynamic Traction in PIP Fracture Dislocations

Mohammad Dehghani, MD; Hossein Fanian, MD  
«Isfahan University of Medical Sciences»

#### خلاصه

**پیش‌زمینه:** آسیب‌های نسج نرم یا استخوانی به‌ویژه شکستگی دررفتگی‌های این مفصل به خشکی مفصل و کاهش قابل توجه عملکرد انگشت و دست می‌انجامد. در این مطالعه از کشش دینامیک برای حرکت زودرس مفصل استفاده شد.  
**مواد و روش‌ها:** مطالعه به صورت کارآزمایی بالینی مقطعی در یک بیمارستان در اصفهان انجام شد. ۱۸ بیمار بین سال‌های ۱۳۸۰-۱۳۸۵ در این مطالعه وارد شدند که ۱۰ مورد انگشت چهارم، ۵ انگشت پنجم و ۳ انگشت سوم بودند. میانگین سن بیماران ۲۴ سال (۱۸-۳۹) و زمان مراجعه بین ۱ تا ۱۸ روز (میانگین ۷ روز) بود. از دو پین ظریف یک میلی‌متری در پروگزیمال و دیستال مفصل و رابر (کش) جهت کشش استفاده شد. در تمام موارد، شکستگی سطح مفصلی بیش از ۴۰٪ بود. پس از روز اول برقراری کشش حرکت فعال مفصل شروع گردید و ثابت‌کننده ۴-۶ هفته بعد برداشته شد. بررسی براساس دامنه حرکت مفصل و یافته‌های رادیولوژی در ۹ ماه بعد (۲۳-۸ ماه) انجام پذیرفت.  
**یافته‌ها:** تمام بیماران با دامنه حرکتی ۹۲ درجه (۸۲-۹۸) جوش خوردگی کامل را بدست آوردند. چهار بیمار ۱۰ درجه محدودیت در صاف کردن مفصل و ۳ بیمار خشکی مفصل به میزان ۱۰ درجه داشتند. همواری سطح مفصل در پرتونگاری نهایی همه بیماران به جز ۲ مورد دیده شد.

**نتیجه‌گیری:** کشش دینامیک در شکستگی‌ها با جابه‌جایی مفصل پروگزیمال (شکستگی پیلون) اجازه حرکت زودرس مفصل همزمان با ترمیم نسج نرم و جوش خوردن استخوان را می‌دهد.  
**واژه‌های کلیدی:** مفصل انگشت، شکستگی استخوان، تراکشن

#### Abstract

**Background:** Soft tissue or bony injury especially fracture-dislocations can cause stiffness resulting in decrease finger and hand function. In this study dynamic traction was used for restoration of alignment and fixation of fractures.

**Methods:** A cross-sectional study was done in a hospital in Isfahan. Eighteen patients with 10 fourth finger, 5 fifth and 3 third finger injuries were treated with dynamic traction for fracture dislocation of proximal interphalangeal joints between 2001-2006. Two fine k-wires were used – each on one side of the broken joint. Rubber bands were used to connect the pin and maintain traction on the fracture. All the fractures had involvement of more than 40% of articular surfaces. While active motion was started the next day, the fixator was left in place for 4-6 weeks. The mean age of patients was 24 (18-39 years). They were assessed clinically and radiographically nine months (8-23 months) after surgery.

**Results:** All the patients achieved union with an average joint motion of 92 degrees (82 to 98). Four patients had 10 degrees extension lag and 3 cases had 10 degrees of flexion contracture. Joint congruity was obtained all but two cases who have decrease in joint space.

**Conclusions:** Dynamic traction with pins and rubber band permit early motion with early soft tissue and bone healing in complex proximal interphalangeal joint soft finger.

**Keywords:** Finger joint; Fracture, bone; Traction

دریافت مقاله: ۳ ماه قبل از چاپ      مراحل اصلاح و بازنگری: ۲ بار      پذیرش مقاله: ۱ ماه قبل از چاپ

(۱) و (۲): ارتوپد، دانشگاه علوم پزشکی اصفهان  
محل انجام تحقیق: اصفهان، بیمارستان آیت ... کاشانی  
نشانی نویسنده رابط: اصفهان، خ کاشانی، بیمارستان آیت ... کاشانی  
دکتر محمد دهقانی      Email: m\_dehghani@med.mui.ac.ir

## مقدمه

شکستگی- دررفتگی مفصل پروگزیمال انگشتان مشکل شایعی است که اگر به خوبی درمان نشود می تواند منجر به درد، خشکی مفصل و آرتروز ثانویه می گردد<sup>(۱،۲)</sup>.

درمان این ضایعات، به ویژه وقتی دیر درمان شوند، سخت تر می باشد و نتایج مطلوب نخواهد داشت<sup>(۲)</sup>.

ثبات این مفصل با رباط های جانبی رادیال و اولنار، ولارپلیت، کپسول پشتی، باندهای کناری، غلاف تاندون خم کننده و قسمت مرکزی تاندون بازکننده تامین می شود<sup>(۳-۵)</sup>.

مکانیسم شایع برای شکستگی دررفتگی این مفصل ضربه مستقیم به نوک انگشت همراه با هیپراکستانسیون و آگزیمال لودینگ مفصل پروگزیمال می باشد که سبب فروپاشی<sup>۱</sup> لبه ولار سطح مفصلی بند میانی در مقابل کوندیل های بند پروگزیمال می شود<sup>(۶،۷)</sup>.

درمان این ضایعه، براساس شدت آسیب، اندازه شکستگی و پایداری مفصل متفاوت است. درگیری سطح مفصلی بیشتر از ۴۰٪ سبب ناپایداری مفصل شده و بدون جراحی نتایج خوبی ندارد. عموماً در این موارد جراحی پیشنهاد می شود<sup>(۸)</sup>.

روش های متعددی پیشنهاد شده است که شامل جاناندازی بسته و پین گذاری از راه پوست، جاناندازی باز و پین گذاری، ثابت کننده خارجی و تراکشن دینامیک می باشد<sup>(۹-۱۱)</sup>.

در این مطالعه نتایج استفاده از تراکشن دینامیک بررسی شد.

## مواد و روش ها

مطالعه به روش کارآزمایی بالینی مقطعی انجام شد. هجده بیمار (۱۶ مرد و ۲ زن) بین سال های ۱۳۸۵-۱۳۸۰ در بیمارستان آیت الله کاشانی اصفهان وارد مطالعه شدند. ۱۰ مورد انگشت چهارم، ۵ مورد انگشت پنجم و ۳ مورد انگشت سوم بودند. میانگین سن بیماران ۲۴ سال (۱۸-۳۹) و میانگین روز مراجعه بعد از آسیب ۷ روز (۱-۱۸) بود (جدول ۱).

در تمام موارد پرتونگاری رخ و نیم رخ انگشت مبتلا انجام شد. همه موارد درگیری سطح مفصلی بیش از ۴۰٪، و دررفتگی

دورسال بود. تحت بی حسی موضعی یا بلوک آگزیمالاری و پس از جاناندازی دررفتگی با ماتپولاسیون، یک پین ظریف در کوندیل بند اول به صورت عرضی و پین دوم دیستال به شکستگی سطح مفصلی در بند میانی به صورت عرضی قرار گرفت. با توجه به سلامت نسوج نرم اطراف مفصل و با استفاده از مکانیسم لیگامنتوتاکسی، تراکشن بین دو پین با استفاده از کش<sup>۲</sup> برقرار شد. میزان تراکشن براساس دیس تراکشن مفصل و جاناندازی شکستگی- دررفتگی با فلوروسکوپی کنترل گردید.

جدول ۱. مشخصات بیماران	
ویژگی	تعداد بیمار
<b>سن</b>	
۱۵-۲۰	۳
۲۱-۲۵	۵
۲۶-۳۰	۵
۳۱-۳۵	۲
۳۶-۴۰	۳
<b>جنس</b>	
زن	۲
مرد	۱۶
<b>انگشت مبتلا</b>	
سوم	۳
چهارم	۱۰
پنجم	۵
<b>دست</b>	
غالب	۱۱
غیرغالب	۷
<b>زمان آسیب تا جراحی</b>	
۳ روز اول	۸
تا ۱ هفته	۵
تا ۲ هفته	۴
بیش از ۱۸ روز	۱
<b>مکانیسم آسیب</b>	
حوادث کار	۵
ورزش	۷
سقوط	۶
<b>سطح مفصلی گرفتار</b>	
٪۴۰	۷
٪۴۵	۳
٪۵۰	۴
٪۵۵	۳
٪۶۰	۱

در ۴ مورد به دلیل قطعه بزرگ شکستگی از راه پوستی، یک یا دو پین اضافی استفاده شد. تمام مراحل از راه پوست و بدون باز کردن محل شکستگی انجام گردید.

بیمار در عصر همان روز، پس از آموزش حرکات فعال مفاصل پروگزیمال و دیستال، از بیمارستان مرخص گردید. در روزهای ۳، ۷، ۱۴، ۲۸ و سپس به طور ماهانه تا ۶ ماه، و پس از آن ۲ ماه یکبار تا ۱ سال مراجعه مجدد نمودند. بیماران در مراجعات بعدی از نظر میزان کشش، تحریک پوست از طریق پین و تورم مفصل و حفظ ریداکشن بررسی شدند. تراکشن و پین پس از ۶-۴ هفته برداشته شد.

### یافته‌ها

میانگین زمان پیگیری ۹ ماه (۲۳-۸ ماه) بود. ۱۴ بیمار بدون درد و ۴ بیمار درد بعد از فعالیت طولانی داشتند. همه بیماران پس از ۳-۲ ماه به فعالیت قبلی خود برگشتند. میانگین دامنه حرکتی بدست آمده ۹۲ درجه (۹۸-۸۲) بود. چهار بیمار ۱۰ درجه کاهش اکستانسیون داشتند.

در پرتونگاری ۸ بیمار، بلافاصله پس از برقراری کشش اینگونگرویتی ۱ میلی متر مشاهده شد که در پرتونگاری‌های نهایی ریمودلینگ پیدا کرد؛ گرچه در ۲ بیمار کاهش فاصله مفصلی بدون علامت مشاهده گردید.

در ۳ بیمار عفونت اطراف پین با آنتی‌بیوتیک خوراکی برطرف شد. در ۱ بیمار به دلیل عفونت عمیق و شل شدن پین‌ها به ناچار جابه‌جا شدند.

در تمام شکستگی‌ها جوش خوردگی کامل دیده شد. سه بیمار خشکی مفصل تا ۱۰ درجه داشتند و تورم مفصل تا ۶ ماه باقی ماند.

### بحث

اهداف درمان شکستگی - دررفتگی‌های مفصل پروگزیمال انگشتان شامل برقراری آناتومی مفصل، شروع زودرس حرکات مفصل، پیشگیری از خشکی مفصل، درد مفصل و آرتروز زودرس است<sup>(۱،۳،۶)</sup>.

جراحی باز و ثابت کردن داخلی با عوارض زیاد همراه بوده است<sup>(۱۲،۱۳)</sup>. به دلیل زخم و تورم ناشی از دستکاری جراحی امکان حرکت زودهنگام وجود ندارد، در حالی که در روش تراکشن دینامیک بلافاصله پس از برقراری کشش این امکان فراهم می‌شود.

تراکشن دینامیک روش مناسبی جهت برقراری امتداد مناسب مفصلی با مکانیسم لیگامنتوتاکسی و شروع حرکات زودرس می‌باشد. شروع حرکات زودرس مانع از کوتاه شدن کولترال و نیز سبب جلوگیری از خشکی نسوج اطراف مفصلی می‌گردد<sup>(۱۲،۱۳)</sup>. این روش اولین بار توسط «شنک»<sup>۱</sup> ارائه شد و در سال‌های بعد توسعه یافت<sup>(۷)</sup>.

گرچه با تراکشن قطعات دورسال و ولار جاناندازی می‌شوند ولی با این روش دپرشن سطح مفصلی، به‌خوبی درمان نمی‌شود. لیکن اندکی ناهمواری مفصلی باقی می‌ماند که بی‌علامت است و مطالعات پیشین نیز این موضوع را تایید می‌کنند<sup>(۱۰)</sup>.

در مطالعات قبلی انواع تراکشن دینامیک شامل Compass, Inami, Suzuki, agee, hinga, Slade مورد استفاده قرار گرفته‌اند. مکانیسم کار یکسان اما وسایل متفاوت و در نتیجه یافته‌ها نیز متفاوت خواهند بود. در این مطالعه نیز تراکشن با کمک دو عدد پین ظریف و کش برقرار شد با این تفاوت که پین‌ها کوتاه‌تر بودند و زمان کمتری برای کشش استفاده شد و دامنه حرکتی بیشتری بدست آمد.

در یافته‌های «سوزوکی»<sup>۲</sup> و همکاران در سال ۱۹۹۴ متوسط حرکات بدست آمده در ۷ بیمار، ۸۰ درجه بود<sup>(۱۴)</sup>.

«مورگان»<sup>۳</sup> از تراکشن دینامیک در ۱۴ بیمار استفاده نمود و دامنه حرکتی متوسط ۸۹ درجه<sup>(۱۵)</sup>، و «اینانامی»<sup>۴</sup> در ۴ بیمار دامنه حرکت با میانگین ۸۸ درجه بدست آورد<sup>(۱۶)</sup>.

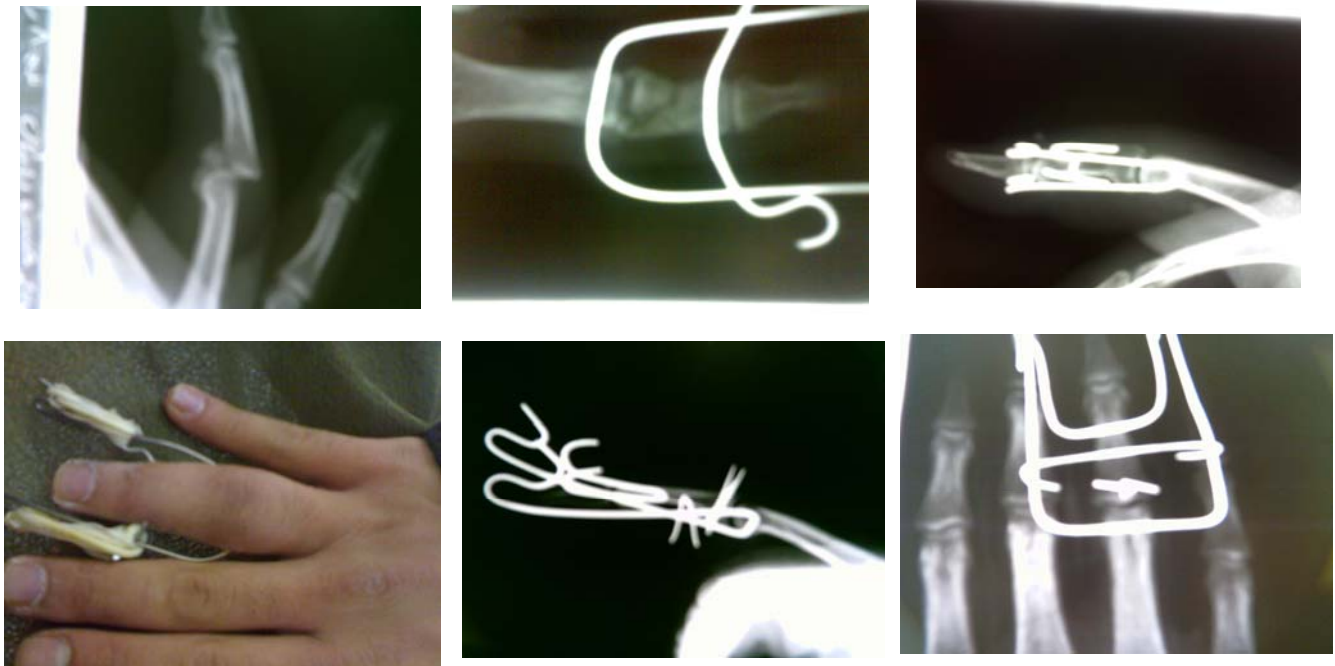
«باین»<sup>۵</sup> و همکاران در سال ۱۹۹۸ نتایج ۲۰ بیمار با شکستگی - دررفتگی PIP را منتشر نمودند و متوسط دامنه

1. Schenk  
2. Suzuki  
3. Morgan  
4. Inanami  
5. Bain

## نتیجه گیری

با توجه به سادگی روش بکار رفته و امکان حرکت زودرس مفصل همزمان با ترمیم نسج نرم جوش خوردن قطعات استخوانی، استفاده از پین و کش تراکشن می تواند روش ایده آل برای شکستگی دررفتگی مفصل پروگزیمال انگشتان (پیلون) باشد.

حرکتی ۶۴ درجه بدست آوردند<sup>(۱۷)</sup>. در مطالعات گذشته انواع تراکشن بکار رفته یکسان بود. در این مطالعه از روش ساده دو پین و کش استفاده شد. متوسط دامنه حرکتی ۹۲ درجه بود که نسبت به مطالعات قبلی بیشتر است.



شکل های ۱ تا ۶. استفاده از تراکشن دینامیک جهت شکستگی - دررفتگی مفصل پروگزیمال انگشتان

## References

1. Glickel SZ, Barron OA. Proximal interphalangeal joint fracture dislocations. *Hand Clin.* 2000;16(3):333-44.
2. Eaton RG. The Founders Lecture: the narrowest hinge of my hand. *J Hand Surg Am.* 1995;20(1):149-54.
3. Glickel SZ, Barron OA, Eaton RG. Dislocations and ligament injuries in the digits. In: Green DP, Hotchkiss RN, Pederson C, eds. *Operative hand surgery.* 5th ed. NY: Churchill Livingstone; 2005. p. 343-88.
4. Liss FE, Green SM. Capsular injuries of the proximal interphalangeal joint. *Hand Clin.* 1992;8(4):755-68.
5. Minamikawa Y, Horii E, Amadio PC, Cooney WP, Linscheid RL, An KN. Stability and constraint of the proximal interphalangeal joint. *J Hand Surg Am.* 1993;18(2):198-204.
6. Hastings H 2nd, Ernst JM. Dynamic external fixation for fractures of the proximal interphalangeal joint. *Hand Clin.* 1993;9(4):659-74.
7. Schenck RR. The dynamic traction method. Combining movement and traction for intra-articular fractures of the phalanges. *Hand Clin.* 1994;10(2):187-98.
8. Badia A, Riano F, Ravikoff J, Khouri R, Gonzalez-Hernandez F, Orbay JL. Dynamic intradigital external fixation for proximal interphalangeal joint fracture dislocations. *J Hand Surg Am.* 2005;30(1):154-60.
9. Hankin FM, Peel SM. Sport-related fractures and dislocations in the hand. *Hand Clin.* 1990;6(3):429-53.
10. Twyman RS, David HG. The doorstep procedure. A technique for treating unstable fracture dislocations of the

proximal interphalangeal joint. *J Hand Surg Br.* 1993;18(6):714-5.

**11. Viegas SF.** Extension block pinning for proximal interphalangeal joint fracture dislocations: preliminary report of a new technique. *J Hand Surg Am.* 1992;17(5):896-901.

**12. Freeland AE, Benoist LA.** Open reduction and internal fixation method for fractures at the proximal interphalangeal joint. *Hand Clin.* 1994;10(2):239-50.

**13. Green A, Smith J, Redding M, Akelman E.** Acute open reduction and rigid internal fixation of proximal interphalangeal joint fracture dislocation. *J Hand Surg Am.* 1992;17(3):512-7.

**14. Suzuki Y, Matsunaga T, Sato S, Yokoi T.** The pins and rubbers traction system for treatment of comminuted

intraarticular fractures and fracture-dislocations in the hand. *J Hand Surg Br.* 1994;19(1):98-107.

**15. Morgan JP, Gordon DA, Klug MS, Perry PE, Barre PS.** Dynamic digital traction for unstable comminuted intra-articular fracture-dislocations of the proximal interphalangeal joint. *J Hand Surg Am.* 1995;20(4):565-73.

**16. Inanami H, Ninomiya S, Okutsu I, Tarui T.** Dynamic external finger fixator for fracture dislocation of the proximal interphalangeal joint. *J Hand Surg Am.* 1993;18(1):160-4.

**17. Bain GI, Mehta JA, Heptinstall RJ, Bria M.** Dynamic external fixation for injuries of the proximal interphalangeal joint. *J Bone Joint Surg Br.* 1998;80-B:1014-9.