

## میله گذاری داخل کانال استخوان ران بدون تراشیدن در شکستگی های باز

دکتر محمدتقی پیوندی<sup>(۱)</sup>، دکتر محمد بهره مند<sup>(۲)</sup>، دکتر ابراهیم قییم حسسرخانی<sup>(۳)</sup>، دکتر سارا عامل فرزاد<sup>(۴)</sup>

### Unreamed Intramedullary Nailing in Open Femur Fractures

Mohammad Taghi Peivandi, MD; Mohammad Bahremand, MD; Ebrahim Hasankhani, MD; Sara Amel farzad, MD  
«Mashhad University of Medical Sciences»

#### خلاصه

**پیش زمینه:** شکستگی باز ران از مشکلات درمان ارتوپدی است و عفونت و تأخیر در جوش خوردن از عوارض شایع آن می باشد. هدف از این مطالعه بررسی نتایج استفاده از میله داخل استخوانی بدون تراشیدن استخوان در شکستگی های باز ران بود.

**مواد و روش ها:** در این مطالعه توصیفی و آینده نگر که بین سال های ۱۳۸۳ تا ۱۳۸۵ در دو بیمارستان مشهد انجام شد، ۴۱ بیمار (۴۰ مرد و ۱ زن) مبتلا به شکستگی باز ران بستری که اندیکاسیون استفاده از میله داخل استخوانی داشتند، تحت درمان قرار گرفتند. ۱۵ بیمار در مان را ادامه ندادند. در ۲۶ بیمار باقی مانده با میانگین سنی ۲۸ سال (۱۶-۴۵ سال)، نوع شکستگی ها بر اساس تقسیم بندی گاستیلو II و IIIA به ترتیب ۲ و ۲۴ مورد، و بر حسب تقسیم بندی AO، در نوع A، B و C به ترتیب ۶، ۹ و ۱۱ نفر بود. میانگین نمره شدت آسیب ۱۰/۹۶ و میانگین زمان پیگیری ۲۰ ماه (۱۸-۳۶ ماه) بود که در طی این مدت میزان جوش خوردگی، عفونت و عملکرد اندام ارزیابی شد.

**یافته ها:** جوش خوردگی در ۲۳ بیمار به طور میانگین در ۱۵۶ روز (۲۵۰-۸۴ روز) رخ داد. در ۲ بیمار عفونت ایجاد شد که در یک مورد عفونت سطحی بود و با دریدمان و شستشو و آنتی بیوتیک کنترل گردید. در پایان دوره پیگیری میانگین دامنه حرکتی زانو ۱۲۰ بود. کوتاهی در یک بیمار در حد ۳ سانتی متر وجود داشت.

**نتیجه گیری:** استفاده از میله های داخل استخوان بدون تراش از جنس تیتانیوم روش خوبی در درمان شکستگی های باز نوع II و IIIA ران می باشد.

**واژه های کلیدی:** شکستگی های فمور، تثبیت میله داخل کانال، شکستگی های باز

#### Abstract

**Background:** Treating open fracture of the femur is problematic. In this study the results of unreamed intramedullary (IM) nailing in this kind of fracture is reviewed.

**Methods:** In a prospective study, 41 patients (40 males, 1 female) with open femur fractures were treated, using the above method, in two hospitals in Meshhad from 2004 to 2006. Fifteen cases could not be followed. The remaining 26 patients, with 28 years mean age (16-45 years) were comprised of 6 type A, 9 B, and 11 type C fractures - according to AO classification. There were 2 type II, and 24 IIIA, Gustillo/Anderson open fractures, with a mean injury severity score (ISS) of 10.96. The cases were followed from 18 to 36 months, and the union rate, infection rate, and limb function were assessed.

**Results:** Twenty three patients reached union in 156 days on average (84-250 days). Infection occurred in 2 patients. At the end of the follow-up period, the range of motion of the knee was 120 degrees. Shortening of 3 centimeters was observed in one case.

**Conclusions:** Unreamed intramedullary titanium nailing is effective in treatment of type II and IIIA open femoral fractures.

**Keywords:** Femoral fractures; Fracture fixation, intramedullary; Fractures, open

دریافت مقاله: ۸ ماه قبل از چاپ      مراحل اصلاح و بازنگری: ۳ بار      پذیرش مقاله: ۱۰ روز قبل از چاپ

## مقدمه

«گراوز»<sup>۱</sup> اولین جراحی بود که در سال ۱۹۲۲ از میله داخل استخوان برای درمان شکستگی باز فمور استفاده نمود<sup>(۱)</sup>. به تدریج استفاده از میله گذاری داخل کانال استخوان ران در شکستگی های باز رواج یافت و درمان های غیر جراحی تقریباً حذف و از پلاک و ثابت کننده خارجی در موارد محدودتری استفاده شد<sup>(۲،۳،۴)</sup>.

عفونت و جوش نخوردن همچنان از مهم ترین عوارض شکستگی باز ران می باشند و در همه حال شستشو و دبریدمان اولیه اساس کاهش خطر عفونت است. در بعضی از مقالات میله گذاری اولیه شکستگی باز ران همراه با افزایش خطر عفونت گزارش شده است<sup>(۵،۶،۷)</sup>.

هدف از این مطالعه بررسی نتایج درمان شکستگی های باز ران بدون استفاده از تراش با میله گذاری داخل کانال استخوان از جنس تیتانیوم بود.

## مواد و روش ها

این مطالعه به صورت توصیفی و آینده نگر در طی سال های ۸۵-۱۳۸۳ در بخش های سوانح بیمارستان های شریعتی و شهید کامیاب (امدادی) مشهد در بیماران مبتلا به شکستگی ران بستری انجام شد. از ۵۲۰ بیمار مبتلا به شکستگی ران، ۴۱ نفر (۴۰ مرد و ۱ زن) که شکستگی باز ران و اندیکاسیون استفاده از میله داخل استخوانی داشتند، مورد مطالعه قرار گرفتند. از ۴۱ بیمار مورد مطالعه ۲۶ نفر با میانگین سنی ۲۸ سال (۴۵-۱۶ سال) در دوره درمان و پیگیری را طی کردند. بقیه بیماران (۱۵ نفر) به علت عدم پیگیری از مطالعه حذف شدند. مشخصات فردی، نتایج و عوارض درمان جراحی و طبی، نتایج آزمایش ها و پرتونگاری ها و مدت پیگیری در پرسشنامه ثبت گردید.

همه بیماران در حوادث رانندگی دچار شکستگی ران شده بودند و موردی از سقوط و یا سایر علل وجود نداشت. کلیه بیماران مبتلا به شکستگی باز ران چند آسیبی بودند و به احیاء و حمایت تنفسی و مراقبت دقیق و تخصصی نیاز داشتند.

میله گذاری داخل کانال استخوان ران بدون تراشیدن در شکستگی های باز

میانگین فاصله زمانی عمل جراحی از زمان بستری ۱۰/۴ روز (۲۱-۳۰ روز)، میانگین مدت زمان بستری در بخش جراحی ۱۵/۵ روز (۸-۲۸ روز)، میانگین زمان پیگیری ۲۰ ماه (۱۸-۳۶ ماه) و میانگین زمان عمل جراحی ۱۳۰ دقیقه (۳۰۰-۱۱۰ دقیقه) بود.

نوع شکستگی ها براساس تقسیم بندی گاستیلو II و IIIA به ترتیب ۲ و ۲۴ مورد، و برحسب تقسیم بندی AO، در نوع A، B و C به ترتیب ۶، ۹ و ۱۱ نفر و برای درمان جراحی جاگذاری میله داخل استخوانی مناسب بودند.

محل شکستگی در ۱۷ بیمار (۶۵/۳٪) در یک سوم میانی ران، در ۴ بیمار (۱۵/۳٪) یک سوم پروگزیمال و در ۵ بیمار (۱۹/۴٪) یک سوم تحتانی ران بود. میانگین نمره شدت آسیب<sup>۲</sup> بیماران ۱۰/۹۶ (۳-۳۴) بود. تعداد ۶ بیمار از ۲۶ بیمار مورد مطالعه مولتیپل تروما بودند. پانزده بیمار دچار شکستگی در یک یا چند استخوان درگیر بودند که تحت درمان جراحی یا گچ گیری قرار گرفتند.

محل شکستگی این بیماران زیر تروکانتر کوچک تا بالای متافیز استخوان ران بود. زخم بیماران طی ۱۰ ساعت اول پس از شکستگی تحت دبریدمان و شستشو قرار گرفته بود. در این روش جراحی، ریم دستی تا شماره ۱۰ در صورت نیاز برای ورود میله به ابتدای استخوان انجام شد و لاک پروگزیمال و دیستال استاتیک انجام گردید. آنتی بیوتیک به عنوان پیشگیری از عفونت برای همه بیماران شروع شد. در شکستگی های نوع II باز سفازولین یک گرم هر ۶ ساعت و در نوع III همراه با جنتامایسین تجویز شد. بعد از عمل جراحی برای پیشگیری از عفونت، سفالوسپورین نسل اول حداقل به مدت ۳ روز داخل وریدی تجویز شد. در بیمارانی که آلودگی زخم بیشتری داشتند، آنتی بیوتیک ها به مدت طولانی تری ادامه یافت. قبل از جراحی، معاینات بالینی و پرتونگاری های ضروری از همه بیماران به عمل آمد. بعد از عمل جراحی نیز معاینات متوالی و پرتونگاری های متعدد تا حداکثر ۳۶ ماه انجام شد.

داده های جمع آوری شده با استفاده از آمار توصیفی و استنباطی به صورت استخراج جداول فراوانی و انجام آزمون های آماری، با نرم افزار SPSS انجام شد.

## یافته‌ها

جوش خوردگی در ۲۳ بیمار به‌طور میانگین در ۱۵۶ روز (۲۵۰-۸۴ روز) رخ داد. در ۲ بیمار جوش خوردگی با تأخیر همراه بود که به دینامیزاسیون پاسخ داد. تأخیر جوش خوردن در یک بیمار همراه با عفونت بود که منجر به خارج کردن میله و استفاده از ثابت کننده خارجی گردید، که این خود یکی از دو مورد عفونت محسوب شد. در هیچ یک از بیماران تعویض میله و پیوند استخوانی انجام نشد.

در ۲ بیمار عفونت رخ داد که یک مورد دیابت کنترل نشده و شکستگی باز ساق به‌طور همزمان داشت؛ و یک مورد دیگر عفونت سطحی بود که با آنتی‌بیوتیک و دریدمان کنترل شد.

از نقطه‌نظر دامنه حرکتی، ۲ بیمار به علت بلندی میله محدودیت ابداکشن داشتند. البته عارضه خاص ناشی از قرار گرفتن پیچ پروگزیمال در گردن استخوان ران مشاهده نشد. در پایان دوره پیگیری میانگین دامنه حرکتی زانو  $120^{\circ}$  (۱۳۰-۱۰۰ درجه) بود. در یک بیمار با صدمه شدید نسج نرم دامنه حرکتی  $60^{\circ}$  وجود داشت که در نهایت دستکاری زانو ضرورت یافت و دامنه حرکتی  $110^{\circ}$  برای بیمار به‌دست آمد.

کوتاهی در یک بیمار در حد ۳ سانتی‌متر وجود داشت و این همان بیمار دیابتی بود که تأخیر در جوش خوردگی و عفونت داشت. آسیب عصب سیاتیک قبل و پس از جراحی مشاهده نشد.

## بحث

«کرتک»<sup>۱</sup> و همکاران درمان ۵۷ مورد شکستگی ران را به‌وسیله میله داخل کانال AO گزارش کردند. ۲۸٪ آنها شکستگی باز بودند که در ۲ مورد شکستگی پیچ، ۱ مورد شکستگی میله، ۱ مورد از دست‌رفتن جاناندازی و ۱ مورد عفونت مشاهده شد که مورد آخر منجر به استفاده از ثابت کننده خارجی گردید.<sup>(۸)</sup>

«برامبک»<sup>۲</sup> و همکاران میزان عفونت در شکستگی‌های باز نوع II همراه با میله‌گذاری با تراش استخوان را ۱۱٪ گزارش نمودند.<sup>(۹)</sup> در مطالعه حاضر میزان عفونت ۷/۷٪ بود که در ۱ مورد با آنتی‌بیوتیک کنترل شد و تنها در ۱ بیمار (۳/۸٪) میله خارج شد و از ثابت کننده خارجی استفاده گردید. در مطالعه «نومی»<sup>۳</sup> و همکاران میزان جوش نخوردن و عفونت به ترتیب

۱۳/۵٪ و ۵/۶٪ گزارش شد.<sup>(۱۰)</sup> در مطالعه ما جوش نخوردگی ۱ مورد بود.

در مطالعه «دابسیز»<sup>۴</sup> و همکاران که ۳۲ بیمار با شکستگی باز ران به روش ثابت کردن خارجی واگنر تحت درمان قرار گرفتند و در ۴ بیمار عفونت در محل پین، در نیمی از بیماران محدودیت ۵۰ درجه خم شدن زانو و در ۱۵٪ بیماران کوتاهی بیش از ۲/۵ سانتیمتر مشاهده شد.<sup>(۱۱)</sup> در مطالعه «رودی»<sup>۵</sup> و همکاران نتایج درمان شکستگی باز ران با پلاک با میزان بالای عفونت، با تأخیر در جوش خوردگی و شکستگی پلاک همراه بود.<sup>(۱۲)</sup>

«پانکوویچ»<sup>۶</sup> و همکاران نتایج درمان ۱۶ بیمار با شکستگی باز ران بدون تراشیدن استخوان و به‌وسیله میله داخل کانال استخوان انعطاف‌پذیر را گزارش نمودند و علیرغم عدم وجود عفونت و استئومیلیت، میزان تأخیر در جوش خوردن و وزن‌گذاری دیر هنگام بالا بود.<sup>(۱۳)</sup> در مطالعه «لاو»<sup>۷</sup> و همکاران که شکستگی ران با روش جاگذاری میله داخل کانال درمان شده بود، عفونت در ۲ بیمار (۵٪)، بدجوش خوردگی در ۳ بیمار (۷٪) و آسیب عصب سیاتیک (۲٪) گزارش شد.<sup>(۱۴)</sup> «کلیفورد»<sup>۸</sup> و همکاران نتایج تبدیل ثابت کردن خارجی ران به میله داخل کانالی استخوان در شکستگی‌های باز ران را گزارش نمودند. در این مطالعه جوش نخوردگی عفونی در ۱/۷٪ و جوش نخوردگی غیرعفونی در ۱/۷٪ بیماران گزارش شد.<sup>(۱۵)</sup>

شکستگی‌های باز ران از مشکلات درمان ارتوپدی می‌باشند. خطر بالای عفونت و تأخیر جوش خوردن همواره وجود دارد. با توجه به اینکه استخوان ران تحمل کننده وزن بدن است، این تأخیر موجب مشکلات متعدد مانند ترومبوز عروقی، از کارافتادگی، هزینه بالای درمان‌های متعدد و طولانی مدت می‌گردد.<sup>(۱۴،۱۶،۱۷)</sup>

روش فوق با حداقل میزان جوش نخوردن، غیر از یک مورد با مشکلات زمینه‌ای قبلی (دیابت کنترل نشده)، موجب تسریع در راه‌افتادن و برگشت به کار گردید.

همچنین میزان عفونت محل شکستگی به علت عدم تراش استخوان و نکروز نشدن اندوست استخوانی پایین است و استفاده از فلز تیتانیوم نیز در کاهش خطر عفونت مؤثر

4. Dabezies

5. Ruedi

6. Pankovich

7. Lhowe

8. Clifford

1. Krettek

2. Brumback

3. Noumi

میله‌گذاری داخل کانال استخوان ران بدون تراشیدن در شکستگی‌های باز

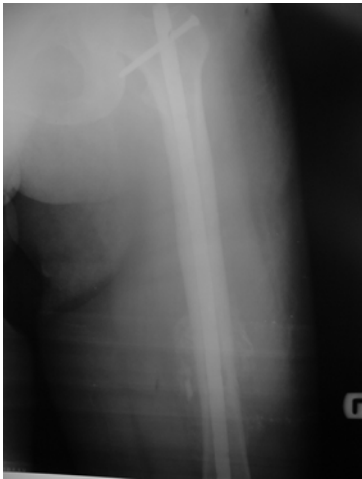محل بین، محدودیت حرکتی اندام و پذیرش کم بیماران را به همراه دارد که مشکلات فوق در میله داخل کانال استخوان ران کمتر است. در شرایط شکستگی باز ران استفاده از میله با تراش با خطر بالای عفونت همراه بوده است. لذا این مطالعه استفاده از میله داخل استخوان از جنس تیتانیوم بدون تراش در شکستگی‌های باز نوع II و IIIA را توصیه می‌نماید.

مجله جراحی استخوان و مفاصل ایران/ دوره پنجم، شماره ۳، بهار ۱۳۸۶

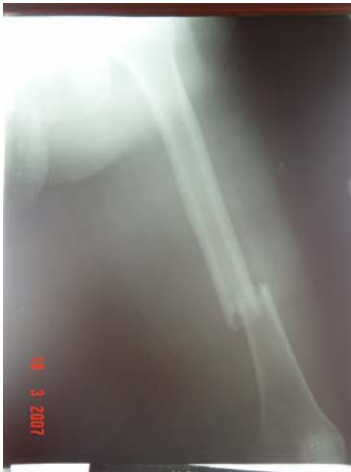می‌باشد<sup>(۱۸)</sup>. به‌هرحال انجام به موقع ضدعفونی زخم و تجویز آنتی‌بیوتیک در حداقل زمان پس از شکستگی باز اهمیت دارد. در این تکنیک به دلیل حذف مرحله تراش استخوان که در حین عمل میله‌گذاری ران وقت زیادی را به خود اختصاص می‌دهد، زمان عمل جراحی کاهش یافته و باعث کاهش خطر خونریزی و عفونت می‌شود. استفاده از ثابت‌کننده خارجی در شکستگی باز ران مشکلات متعددی مانند تأخیر در جوش خوردن، بدجوش خوردن، عفونت

جدول ۱. مشخصات بیماران

بیمار	جنس	سن	نوع شکستگی (AO)	شکستگی ران		شکستگی همراه
				محل	زمان تقریبی جوش خوردن (هفته)	
۱	مرد	۳۶	C	یک سوم میانی	۱۲	شکستگی همراه
۲	مرد	۱۸	C	یک سوم میانی	۱۳	شکستگی همراه
۳	مرد	۲۸	C	یک سوم پرگزیمال	۲۰	شکستگی همراه
۴	مرد	۲۶	B	یک سوم پرگزیمال	۳۰	شکستگی همراه
۵	مرد	۳۴	B	یک سوم دیستال	۱۵	شکستگی همراه
۶	مرد	۱۷	C	یک سوم دیستال	۳۶	شکستگی همراه
۷	مرد	۳۰	B	یک سوم پرگزیمال	۳۲	شکستگی همراه
۸	مرد	۲۰	B	یک سوم میانی	۱۲	شکستگی همراه
۹	مرد	۳۲	B	یک سوم میانی	۱۳	شکستگی همراه
۱۰	مرد	۳۲	B	یک سوم میانی	۲۱	شکستگی همراه
۱۱	مرد	۲۷	C	یک سوم پرگزیمال	۲۲	شکستگی همراه
۱۲	مرد	۳۰	C	یک سوم میانی	۲۳	شکستگی همراه
۱۳	مرد	۲۶	B	یک سوم میانی	۱۹	شکستگی همراه
۱۴	مرد	۱۹	A	یک سوم دیستال	۱۲	شکستگی همراه
۱۵	مرد	۳۰	C	یک سوم میانی	۳۶	شکستگی همراه
۱۶	مرد	۳۱	C	یک سوم میانی	۲۸	شکستگی همراه
۱۷	مرد	۲۸	B	یک سوم دیستال	۲۲	شکستگی همراه
۱۸	مرد	۱۸	A	یک سوم میانی	۲۰	شکستگی همراه
۱۹	مرد	۲۲	B	یک سوم میانی	۲۱	شکستگی همراه
۲۰	مرد	۴۲	C	یک سوم دیستال	۲۳	شکستگی همراه
۲۱	مرد	۲۲	C	یک سوم میانی	۱۸	شکستگی همراه
۲۲	مرد	۴۰	C	یک سوم میانی	۲۴	شکستگی همراه
۲۳	مرد	۴۰	A	یک سوم میانی	۳۳	شکستگی همراه
۲۴	مرد	۱۶	A	یک سوم میانی	۳۰	شکستگی همراه
۲۵	مرد	۲۰	A	یک سوم میانی	۱۳	شکستگی همراه
۲۶	زن	۴۵	A	یک سوم میانی	۳۲	شکستگی همراه

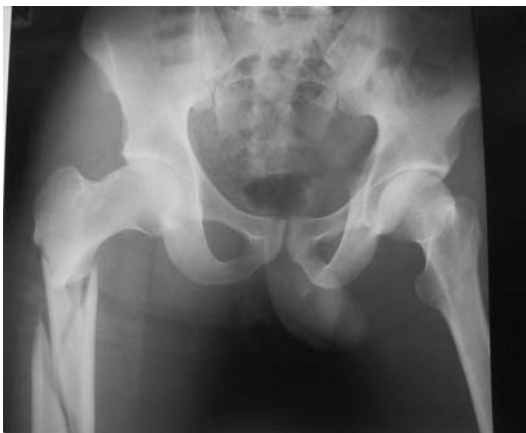

ب

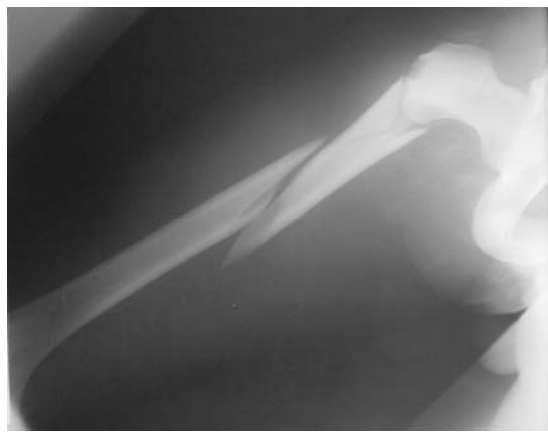


الف

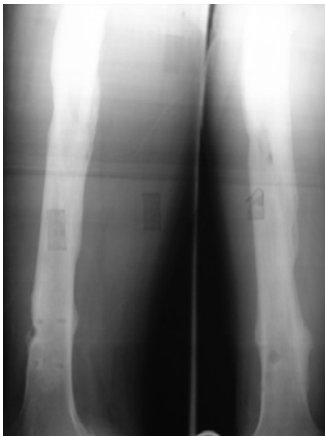شکل ۱. خانم ۴۵ ساله با شکستگی باز نوع II ران و شکستگی ساعد، بازو و مچ پا به دنبال تصادف، الف) پرتونگاری رخ شکستگی ران، ب) کال فراوان محل شکستگی ۳ ماه پس از جراحی که علیرغم تأخیر در راه رفتن، به علت شکستگی همزمان اندام فوقانی مشاهده می گردد.



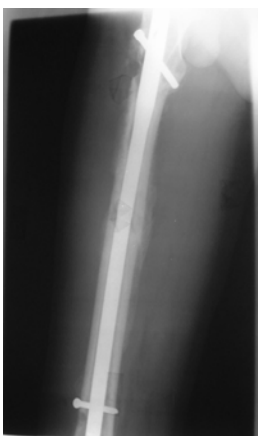ب



الف



ج



د

شکل ۲. مرد ۲۳ ساله با شکستگی باز نوع IIIA ران و شکستگی ساق و بازو، الف و ب) پرتونگاری رخ و نیم رخ با شکستگی چندقطعه ای ران، ج) یک ماه بعد با کال فراوان محل شکستگی و عفونت تأخیری و کنترل با آنتی بیوتیک، د) خارج شدن میله ۱/۵ سال بعد.

## References

1. **Hey-Groves EW.** Ununited fractures with special reference to gunshot injuries and the use of bone grafting. *Br J Surg.* 1918;6:203.
2. **Brumback RJ, Ellison Jr PS, Poka A, Lakatos R, Bathon GH, Burgess AR.** Intramedullary nailing of open fractures of the femoral shaft. *J Bone Joint Surg Am.* 1989;71:1324-31.
3. **O'Brien PJ, Meek RN, Powell JN, Blachut PA.** Primary intramedullary nailing of open femoral shaft fractures. *J Trauma.* 1991;31(1):113-6.
4. **Williams MM, Askins V, Hinkes EW, Zych GA.** Primary reamed intramedullary nailing of open femoral shaft fractures. *Clin Orthop Relat Res.* 1995;(318):182-90.
5. **Chapman MW.** The role of intramedullary fixation in open fractures. *Clin Orthop Relat Res.* 1986;(212):26-34.
6. **Kessler SB, Hallfeldt KK, Perren SM, Schweiberer L.** The effects of reaming and intramedullary nailing on fracture healing. *Clin Orthop Relat Res.* 1986;(212):18-25.
7. **Nowotarski PJ, Turen CH, Brumback RJ, Scarboro JM.** Conversion of external fixation to intramedullary nailing for fractures of the shaft of the femur in multiply injured patients. *J Bone Joint Surg Am.* 2000;82(6):781-8.
8. **Krettek C, Rudolf J, Schandelmaier P, Guy P, Könemann B, Tscherne H.** Unreamed intramedullary nailing of femoral shaft fractures: operative technique and early clinical experience with the standard locking option. *Injury.* 1996;27(4):233-54.
9. **Brumback RJ, Ellison TS, Molligan H, Molligan DJ, Mahaffey S, Schmidhauser C.** Pudendal nerve palsy complicating intramedullary nailing of the femur. *J Bone Joint Surg Am.* 1992;74(10):1450-5.
10. **Noumi T, Yokoyama K, Ohtsuka H, Nakamura K, Itoman M.** Intramedullary nailing for open fractures of the femoral shaft: evaluation of contributing factors on deep infection and nonunion using multivariate analysis. *Injury.* 2005;36(9):1085-93.
11. **Dabezies EJ, D'Ambrosia R, Shoji H, Norris R, Murphy G.** Fractures of the femoral shaft treated by external fixation with the Wagner device. *J Bone Joint Surg Am.* 1984;66:360-4.
12. **Magerl F, Wyss A, Brunner C, Binder W.** Plate osteosynthesis of femoral shaft fractures in adults. A follow-up study. *Clin Orthop Relat Res.* 1979;138:62-73.
13. **Pankovich AM, Goldflies ML, Pearson RL.** Closed Ender nailing of femoral-shaft fractures. *J Bone Joint Surg Am.* 1979;61(2):222-32.
14. **Lhowe DW, Hansen ST.** Immediate nailing of open fractures of the femoral shaft. *J Bone Joint Surg Am.* 1988;70:812-20.
15. **Nowotarski PJ, Turen CH, Brumback RJ, Scarboro JM.** Conversion of external fixation to intramedullary nailing for fractures of the shaft of the femur in multiply injured patients. *J Bone Joint Surg Am.* 2000;82(6):781-8.
16. **Yokoyama K, Tsukamoto T, Aoki S, Wakita R, Uchino M, Noumi T, Fukushima N, Itoman M.** Evaluation of functional outcome of the floating knee injury using multivariate analysis. *Arch Orthop Trauma Surg.* 2002;122(8):432-5.
17. **Paderni S, Trentani P, Grippo G, Bianchi G, Squarzina PB, Tigani D.** Intramedullary osteosynthesis after external fixation. *Chir Organi Mov.* 2001;86 (3): 183-90.
18. **Melcher GA, Hauke C, Metzdorf A, Perren SM, Printzen G, Schlegel U, Ziegler WJ.** Infection after intramedullary nailing: an experimental investigation on rabbits. *Injury.* 1996;27 Suppl 3:SC23-6.