

تأثیر شکستگی استیلوئید اولنا همراه با شکستگی‌های خارج مفصلی دیستال رادیوس

دکتر علیرضا سعید^(۱)، دکتر داود جعفری^(۲)، دکتر حمید طاهری^(۳)، دکتر هومن شریعت‌زاده^(۴)

The Effect of Ulnar Styloid Fracture with Extra-articular Fracture of Distal Radius on Rotation of Wrist

Alireza Saeed, MD; Davod Ja'afari, MD; Hamid Taheri, MD; Hooman Shariatzadeh, MD
«Iran University of Medical Sciences»

خلاصه

پیش‌زمینه: از آنجا که شکستگی‌های دیستال رادیوس شایع‌ترین شکستگی‌های ارتوپدی می‌باشند و یکی از عوارض شایع آنها محدودیت حرکتی در چرخش مچ و ساعد است، تعیین عوامل همراه با این محدودیت حرکتی اهمیت دارد. هدف از این مطالعه یافتن عوامل مؤثر بر کاهش حرکت چرخشی مچ دست و ساعد در مواردی است که شکستگی خارج مفصلی دیستال رادیوس همراه با شکستگی استیلوئید اولنا باشد.

مواد و روش‌ها: در یک بررسی آینده‌نگر مورد - شاهدهی، ۴۷ بیمار (۲۰ مرد و ۲۷ زن) با شکستگی خارج مفصلی دیستال رادیوس از اسفند ۸۴ تا دی ۸۵ مورد بررسی قرار گرفتند. میانگین سنی بیماران $54 \pm 7/32$ سال (۶۹-۴۴ سال) و مدت زمان پیگیری ۶ ماه بود. بیماران در فواصل مشخص پس از درمان معاینه و در پایان دوره پیگیری، حرکات چرخشی مچ و ساعد آنان اندازه‌گیری شد. نتایج قبل و بعد از عمل مقایسه شدند.

یافته‌ها: ۲۳ بیمار در گروه ۱ (استیلوئید اولنا سالم) و ۲۴ نفر در گروه ۲ (استیلوئید اولنا شکسته) دوره پیگیری را به پایان رساندند. در این زمان میانگین محدودیت سوپیناسیون مچ و ساعد در گروه ۲ (۲۵/۴۴) به‌طور معنی‌داری بیشتر از گروه ۱ (۸/۹۱) بود ($p < 0/05$).
نتیجه‌گیری: به نظر می‌رسد همراهی شکستگی خارج مفصلی دیستال رادیوس با شکستگی استیلوئید اولنا حداقل در کوتاه مدت باعث محدودیت حرکت سوپیناسیون در مچ و ساعد می‌شود، اگرچه به‌سادگی نمی‌توان در مورد مکانیسم این پدیده و اهمیت بالینی آن توضیح داد.
واژه‌های کلیدی: شکستگی اولنا، سوپیناسیون، پروناسیون، شکستگی کالیس

Abstract

Background: Distal radius fracture is a common fracture encountered in fracture clinics. One of the common complications of this fracture is restriction of rotational movements of the wrist and forearm. Identification of factors affecting this loss of motion is of importance. This study was designed to identify the factors that may be responsible for loss of rotational motion of wrist and forearm in those extra articular distal radius fractures that are associated with ulnar styloid fracture.

Methods: 47 patients with extra-articular distal radius fracture were enrolled in a prospective case control study from March 2005 to December 2006. pre and post operation. These were all stable extra-articular distal radius fracture that were treated by closed reduction under general anesthesia and long-arm casting. 24 patients had associated ulnar styloid fracture without extension into the joint and 23 others had no ulnar fracture. The patients had their final clinical follow-up after 6 months. The rotational movements of wrist and forearm were assessed for both groups by an independent observer. The pre and post operation findings were compared.

Results: Ultimately the 23 patients with intact ulnar styloid had an average of 8.9 degrees less supination (compared with their non-broken side), and the ones with ulnar styloid fracture had 25.44 degrees average loss of supination ($p < 0.05$).

Conclusions: It seems that the association of an extra-articular distal radius fracture with the fracture of ulnar styloid, at least in short-term, causes restriction of supination of the forearm, though the mechanism and clinical significance of this finding can not be easily explained.

Keywords: Ulna fracture; Supination; Pronation; Colles' fracture

دریافت مقاله: ۶ ماه قبل از چاپ | مراحل اصلاح و بازنگری: ۲ بار | پذیرش مقاله: ۲۰ روز قبل از چاپ

مقدمه

شکستگی دیستال رادیوس شایع‌ترین شکستگی استخوان بزرگسالان می‌باشد، به‌طوریکه به تنهایی یک ششم موارد شکستگی ارجاعی به اورژانس را دربرمی‌گیرند^(۱). شکستگی خارج مفصلی متافیز دیستال رادیوس با جابه‌جایی به سمت جلو که شکستگی کالیس نام دارد، از انواع شایع این شکستگی‌ها می‌باشد که برای آن درمان‌های مختلفی، از جاناندازی بسته و گچ‌گیری تا پین‌گذاری از راه پوست و دستگاه ثابت کننده خارجی، به‌کار گرفته شده است^(۲). عوارض این شکستگی بسیار زیاد است نظیر پارگی تاندون اکستانسور شست، سندروم درد پیچیده موضعی و به‌خصوص محدودیت حرکات مچ و ساعد در چرخش^(۳). عواملی که روی کاهش دامنه حرکات چرخشی مچ و ساعد تأثیر می‌گذارند مورد مطالعه قرار گرفته‌اند^(۴،۵) و بسیاری از این مطالعات به شکستگی‌های دیستال رادیوس نیز پرداخته‌اند^(۵-۱۰). اگرچه «فرایکمن»^۱ در تقسیم‌بندی خود^(۱۱) به شکستگی استیلویید اولنا اهمیت داده (شکل ۱) و همراهی شکستگی این زائیده با داخل مفصلی بودن شکستگی به‌عنوان «پیش‌بینی کننده بدترین پیش‌آگهی» عنوان شده^(۱۲)، ولی در بررسی پیشینه تحقیق درباره ارتباط بین شکستگی استیلویید اولنا و حرکات چرخشی مچ و ساعد پس از شکستگی‌های خارج مفصلی دیستال رادیوس تاکنون مطالعه‌ای انجام نگرفته است.

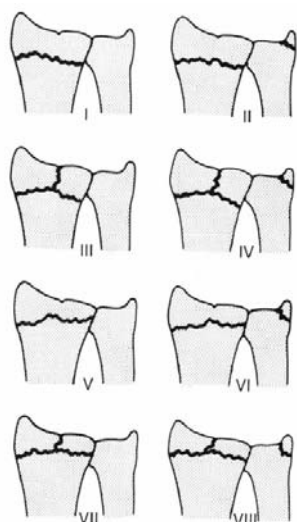
مواد و روش‌ها

این مطالعه مورد شاهدهی به‌صورت آینده‌نگر از اسفند ۱۳۸۴ لغایت دی ۱۳۸۵ بر روی ۷۰ بیمار با شکستگی خارج مفصلی دیستال رادیوس انجام شد. شرایط ورود به مطالعه عبارت بودند از: ۱) شکستگی یک طرفه خارج مفصلی دیستال رادیوس از نوع بائبات (عدم وجود خردشدگی در کورتکس پشتی، کوتاهی رادیوس کمتر از ۱۰ میلی‌متر و زاویه کمتر از ۲۵ درجه بین قطعه دیستال و بدنه رادیوس) که شرط یکسان‌سازی ترومای وارده پیشنهاد شد و جنبه قراردادی داشت؛ ۲) وجود حداکثر فاصله زمانی ۴۸ ساعت بین شکستگی و درمان؛ ۳) عدم وجود

بیماری زمینه‌ای با تأثیر روی حرکت مفاصل مثل آرتروز روماتویید؛ ۴) عدم وجود آرتروز در مفصل دیستال رادیو اولنار؛ ۵) عدم وجود شکستگی در اندام بالایی وارد شده در مطالعه؛ ۶) عدم وجود سابقه شکستگی در اندام‌های بالایی؛ ۷) عدم وجود آسیب (وارد شدن خط شکستگی) به مفصل دیستال رادیو اولنار؛ ۸) در صورت شکستگی استیلویید اولنا، عدم وجود شکستگی به‌درون سر و جابه‌جایی کمتر از ۳ میلی‌متر؛ ۹) ثبات مفصل دیستال رادیو اولنار پس از جاناندازی (که در صورت مثبت بودن علامت کلید پینانو^۲ بیمار از مطالعه خارج می‌گردید)؛ و ۱۰) عدم نیاز به مانیپولاسیون مجدد در طول دوره درمان.

با رعایت موارد ۷، ۸ و ۹ بیمار با کوچک‌ترین احتمال بی‌ثباتی در مفصل دیستال رادیو اولنار از مطالعه خارج می‌شد تا محدودیت حرکتی احتمالی بعدی را نتوان به آن نسبت داد.

باتوجه به معیارهای ورود به تحقیق، ۴۷ بیمار (۲۰ مرد و ۲۷ زن) وارد مطالعه و در دو گروه «استیلویید اولنا سالم» (گروه ۱ با ۹ مرد و ۱۴ زن) و «شکستگی استیلویید اولنا» (گروه ۲ با ۱۱ مرد و ۱۳ زن) قرار گرفتند. (نوع ۱ و ۲ «فرایکمن»).



شکل ۱. تقسیم بندی «فرایکمن» از شکستگی های دیستال رادیوس

میانگین سنی بیماران $54 \pm 7/32$ سال (۶۹-۴۴ سال) بود و تا ۶ ماه پیشگیری شدند.

یافته‌ها

نتایج نشان داد که میانگین سنی گروه اول $55/34 \pm 8/39$ و گروه دوم $56/41 \pm 9/85$ بود و از نظر آماری بین میانگین سن دو گروه تفاوت معنی‌داری وجود نداشت ($p \geq 0/05$). همچنین از نظر جنس (۹ مرد، ۱۴ زن در گروه ۱ و ۱۱ مرد، ۱۳ زن در گروه ۲) و سمت شکسته (غالب یا غیرغالب) که در گروه اول ۱۰ مورد و گروه دوم ۱۳ مورد بود، نیز تفاوت معنی‌دار بین دو گروه وجود نداشت ($p \geq 0/05$). در پیگیری شش ماهه در گروه ۱ (استیلوئید اولنا سالم) محدودیت سوپیناسیون نسبت به طرف سالم $8/91 \pm 6/24$ درجه و محدودیت پروناسیون $4/7 \pm 3$ درجه بود. در گروه دوم (شکستگی استیلوئید اولنا) میانگین حرکت سوپیناسیون $25/44 \pm 13/29$ درجه کمتر از سمت سالم و میانگین کاهش پروناسیون $5/2 \pm 3/19$ درجه بود. بین اختلاف میانگین کاهش سوپیناسیون در دو گروه اختلاف معنی‌دار وجود داشت ($p < 0/05$) ولی تفاوت میانگین محدودیت پروناسیون بین دو گروه معنی‌دار نبود ($p \geq 0/05$).

بین اختلاف میانگین دورسی فلکسیون، پالمار فلکسیون، انحراف رادیال و انحراف اولنار در دو گروه اختلاف معنی‌داری آماری وجود نداشت (جدول ۱).

جدول ۱. مقایسه میزان کاهش سایر حرکات در دو گروه			
نوع حرکت	گروه ۱	گروه ۲	p-value
دورسی فلکسیون	$9/04 \pm 5/03$	$6/16 \pm 3/15$	۰/۳۶۴
پالمار فلکسیون	$8/95 \pm 3/69$	$10/70 \pm 3/43$	۰/۰۹۹
انحراف رادیال	$2/86 \pm 1/51$	$3/37 \pm 1/43$	۰/۲۴۷
انحراف اولنار	$2/34 \pm 2/65$	$2/62 \pm 2/87$	۰/۷۳۳

هر چند کاهش فلکسیون پالمار در گروه ۲ (شکستگی استیلوئید اولنا) نسبت به سمت سالم کمتر بود ولی از لحاظ آماری معنی‌دار نبود (جدول ۲). مهم‌ترین شکایت بیماران در دو گروه درد مچ و دست بود، در حالی که فقط ۸ بیمار از گروه دو از کاهش حرکات چرخشی مچ و ساعد شکایت داشتند. به‌خصوص افراد در موقع گذاشتن کف دست روی زمین به منظور بلند شدن، احساس درد شدید داشتند و حتی

همه بیماران توسط یک جراح و تحت بیهوشی عمومی درمان شدند. پس از جاناندازی بسته و اثبات جاناندازی قابل قبول در همه بیماران، گچ بلند ساعد (وضعیت نوترال از نظر سوپیناسیون و پروناسیون) گرفته و پس از گذشت سه هفته به گچ کوتاه تبدیل گردید که پس از سه هفته باز و حرکات مچ و ساعد آغاز شد. همه بیماران پس از باز کردن گچ به مدت ۱۰ جلسه در بیمارستان فیزیوتراپی شدند. ۱۸ هفته پس از خاتمه درمان (شش ماه پس از شکستگی)، کلیه حرکات مچ دست (فلکسیون، دورسی فلکسیون، انحراف رادیال، انحراف اولنار، سوپیناسیون و پروناسیون) اندازه‌گیری شد. برای اندازه‌گیری سوپیناسیون و پروناسیون از بیمار خواسته شد مدادی را در هر دست نگه دارد و سپس در حالی که آرنج‌هایش ۹۰ درجه خم و کاملاً به بدن چسبیده بودند، دست خود را به‌خارج و داخل بچرخاند. زاویه بین مداد و خط عمود بر سطح میز به‌عنوان میزان سوپیناسیون و پروناسیون ثبت شد. برای اندازه‌گیری بقیه حرکات از بیمار خواسته شد در حالی که آرنج‌هایش ۹۰ درجه خم و کاملاً به بدن چسبیده بودند و مچ از نظر چرخشی در حالت نوترال و انگشتان در حالت آزاد قرار گرفته بودند، دست خود را در جهات مورد نظر حرکت دهد.

دامنه حرکات در کلیه بیماران توسط یک نفر بی‌اطلاع از هدف مطالعه و با یک دستگاه گونیومتر اندازه‌گیری شد. تفاوت بین اندام سالم و شکسته از نظر دامنه حرکات مبنای محاسبات بود. قبل از اندازه‌گیری از بیمار سوال شد که آیا از مچ و ساعد خود شکایت خاصی دارد یا خیر؟ در صورتی که بیمار از کاهش چرخش در مچ و ساعد شاکی بود، از او سوال شد که این کاهش چه مشکلی در کار روزانه او ایجاد کرده است؟

داده‌های جمع‌آوری شده با آزمون‌های غیرپارامتری خی-دو^۱ و پارامتری t برای گروه‌های مستقل^۲ و با استفاده از نرم‌افزار آماری SPSS تحلیل شدند. سطح معنی‌داری ۰/۰۵ در نظر گرفته شد.

1. Chi-square
2. Independent t-test

کرد^(۱۱). در یک مطالعه دیگر در یک سوم شکستگی‌های دیستال رادیوس، شکستگی استیلویید اولنا نیز پیدا شد^(۱۳). در مطالعه حاضر به رابطه بین دررفتگی مفصل دیستال رادیو اولنار و شکستگی استیلویید اولنا نیز توجه شد، به طوری که در تمام مواردی که مفصل دررفتگی داشت استیلویید هم شکسته بود. جالب این که عکس این مسئله صادق نبود، یعنی شکستگی استیلویید اولنا به تنهایی بر دررفتگی مفصل دلالت نداشت، بلکه جابه‌جایی «شدید» و کشیده شدن خط شکستگی به سر نشانه‌های بی‌ثباتی مفصل بودند. به این ترتیب بی‌ثباتی مفصل دیستال رادیو اولنار نیز دلیل کاهش دامنه حرکات در بیماران گروه دو نبود.

بی‌علامت بودن جوش نخوردگی در شکستگی استیلویید اولنا از نظر درد سمت اولنار مچ در بیماران گروه دو که در همه آنان دیده شد نیز جالب توجه و با یافته‌های بعضی محققان همسو می‌باشد^(۱۴). به این موضوع توجه شده که بسیاری موارد شکستگی‌های استیلویید اولنا (نه الزاماً در همراهی با شکستگی دیستال رادیوس) به جوش نخوردگی ختم می‌شوند و بیشتر آنها نیز بی‌علامت هستند^(۱۵)؛ ولی در مورد این موضوع اتفاق نظر وجود ندارد^(۱). در مطالعه ما در تمام بیماران با وجود جابجایی کم، شکستگی استیلویید به جوش نخوردگی ختم شد، و شاید علت آن کم بودن تعداد بیماران مورد مطالعه بود، به عبارت دیگر اگر بیماران بیشتری وارد مطالعه می‌شدند، احتمالاً در بعضی از آنان استیلویید جوش می‌خورد. دلیل احتمالی دیگر، شرایط سخت‌گیرانه معیارهای ورود به مطالعه بود بطوری که بیماران با شکستگی پایه استیلویید و شکستگی قسمت کانسلوس استخوان که شانس جوش خوردگی بالاتری داشتند، وارد مطالعه نشدند، اگرچه باید اذعان کرد که در واقع نمی‌توان توجیه خاصی برای این یافته ارائه داد. به همین ترتیب نمی‌توان به سادگی اظهار نظر کرد که محدودیت حرکت چرخشی مچ و ساعد در بیماران ما به جوش نخوردگی استیلویید ارتباط دارد.

شاید تنها مسئله‌ای که بتواند تا حدی توجیه‌کننده یافته مطالعه فعلی باشد، چسبندگی کپسول مفصلی است که پس از شکستگی‌های دیستال رادیوس می‌تواند محدودیت سوپیناسیون

مجله جراحی استخوان و مفاصل ایران/ دوره پنجم، شماره ۴ تابستان ۱۳۸۶

«نمی‌توانستند» این کار را انجام دهند. هیچ یک از افراد اشکال عملکردی که مستقیماً با کاهش چرخش مرتبط باشد را ذکر نکردند. اگرچه قدرت گرفتن بیماران اندازه‌گیری نشد ولی هیچ یک از آنان از کاهش آن شکایت نداشتند. از همه بیماران در این مرحله پرتونگاری به عمل آمد و در هیچ یک از بیماران گروه دو جوش خوردگی زایده استیلویید مشاهده نشد؛ اگرچه هیچ یک از آنان از درد سمت اولنار مچ و دیستال ساعد شکایت نداشتند.

جدول ۲. مقایسه میزان کاهش حرکات چرخشی در دو گروه در

پیگیری شش ماهه		
بیماران	سوپیناسیون	پروناسیون
گروه ۱ (استیلویید سالم)	۸۹/۶۰±۰/۸۹	۸۹/۸۲±۱/۰۷
گروه ۲ (استیلویید شکسته)	۸۰/۶۹±۶/۶۸	۸۵/۱۲±۲/۷۱
گروه ۱ (استیلویید سالم)	۸۹/۶۶±۰/۹۶	۸۹/۶۶±۰/۸۱
گروه ۲ (استیلویید شکسته)	۶۴/۲۲±۱۲/۹۱	۸۴/۴۵±۳/۱۴

بحث

در این مطالعه تأثیر شکستگی استیلویید اولنا برای به دست آوردن مجدد حرکات چرخشی مچ و ساعد به دنبال شکستگی خارج مفصلی دیستال رادیوس بررسی شد. معمولاً محدودیت سوپیناسیون و پروناسیون در شکستگی‌های دیستال رادیوس به انتشار خط شکستگی به مفصل دیستال رادیو اولنار نسبت داده می‌شود و در این موارد درمان‌های جدی‌تری مانند ثابت کردن داخلی و حتی جاناندازی باز توصیه شده است^(۸). اما در مواردی هم بدون انتشار خط شکستگی به مفصل دیستال رادیو اولنار حرکات چرخشی مچ و ساعد کاهش می‌یابد و می‌توان آن را به آسیب پیچیده فیروکارتیلاژ مثلثی نسبت داد. این که در این مطالعه محدودیت سوپیناسیون در بیماران گروه دو نشانه آسیب پیچیده است نیاز به تأمل دارد، زیرا عموماً جابه‌جایی بیش از ۳ میلی‌متر و یا انتشار خط شکستگی به سر اولنا را نشانه‌های این آسیب می‌دانند^(۵)؛ یعنی همان مواردی که در این مطالعه برای جلوگیری از سوگیری، ملاک خروج از مطالعه بود.

«فرایکمن» در مقاله خود میزان بروز شکستگی استیلویید اولنا را در شکستگی‌های دیستال رادیوس حدود ۶۰٪ ذکر

تأثیر شکستگی استیلوئید اولنا همراه با شکستگی‌های خارج مفصلی ...

ما فقط به نوع ۱ و ۲ تقسیم‌بندی «فرایکمن» پرداختیم و باید مطالعات بیشتری بر روی سایر انواع انجام دهیم. مهم‌ترین محدودیت مطالعه فعلی کوتاه بودن زمان پیگیری بود. اگرچه اعتقاد بر آن است که در این شکستگی‌ها سه ماه پس از خاتمه گچ‌گیری، بیمار بهبودی خود را بازمی‌یابد و می‌تواند به کار و حتی ورزش برگردد^(۱۳) و ما نیز به علت محدودیت‌های فردی و مهم‌تر از همه اینکه با گذشت زمان و در پیگیری‌های متوالی، مرتباً بیماران را از دست دادیم و زمان شش ماه پس از آغاز درمان را انتخاب کردیم، شاید بهتر باشد بیماران تحت پیگیری دراز مدت‌تر بررسی شوند.

نتیجه‌گیری

به نظر می‌رسد همراهی شکستگی خارج مفصلی دیستال رادیوس با شکستگی استیلوئید اولنا، حداقل در کوتاه‌مدت، باعث محدودیت حرکت سوپیناسیون در مچ و ساعد می‌شود. اگرچه به سادگی نمی‌توان مکانیسم این پدیده را توضیح داد و اهمیت بالینی آن نیز نامشخص است ولی محتمل‌ترین توضیح برای یافته‌های مطالعه حاضر چسبندگی کپسول مفصلی به دنبال ترومای وارده به سمت اولنار مچ دست می‌باشد.

1. Morrey

مجله جراحی استخوان و مفاصل ایران/ دوره پنجم، شماره ۴ تابستان ۱۳۸۶

ایجاد نماید^(۵). به هر حال شکستگی استیلوئید اولنا نشان‌دهنده آسیب هر چند ناچیز به سمت اولنار مچ است، ولی واکنش مفاصل به تروما مسئله‌ای است که همه ارتوپدها با آن آشنایی دارند.

دلیل آن که بیماران ما علیرغم وجود اشکال واضح در چرخش مچ و ساعدشان، از مشکل عملکردی خاص شکایت نداشتند می‌تواند به این علت باشد که بیشتر آنها کار سنگین یدی نداشتند و از این گذشته متوسط چرخش مچ و ساعد بیماران، علیرغم غیرطبیعی بودن، در دامنه عملکردی قرار داشت. لازم به ذکر است در مطالعه «موری»^۱ و همکاران دامنه عملکرد حرکات سوپیناسیون و پروناسیون برای هر بیمار ۵۰ درجه ثبت شد درحالی‌که این حرکات در هیچ یک از بیماران ما تا این حد کاهش نیافت^(۱۶).

شاید مهم‌ترین سؤال پژوهش حاضر اهمیت بالینی یافته‌های آن می‌باشد. بی‌علامت بودن جوش‌نخوردگی استیلوئید اولنا در تمام بیماران و عدم ایجاد مشکل عملکرد در آنان این سؤال را مطرح می‌کند که آیا اصولاً همراهی شکستگی استیلوئید اولنا با شکستگی دیستال رادیوس، به تنهایی یک درمان پیچیده‌تری را می‌طلبد یا توجه به آن الزامی نیست؟ و آیا اهمیت دادن به شکستگی استیلوئید اولنا در تقسیم‌بندی «فرایکمن»، اگر بدون جابه‌جایی باشد توجیهی دارد یا خیر؟ البته باید توجه داشت که

References

- 1. Ruch DS.** Fractures of the distal radius and ulna. In: Bucholz RW, Heckman JD, Court-Brown C, editors. Rockwood and Green's fractures in adults. 6th ed. Lippincot William's & Wilkins; 2006. p 909-65.
- 2. Crenshaw AH Jr.** Fractures of shoulder, arm and forearm. In: Canale ST, ed. Campbell's Operative Orthopedics. 10th ed. Philadelphia: Mosby; 2003. p 2985-3069.
- 3. Fernandez DL, Wolfe SW.** Distal radius fractures. In: Green DP, Hotchkiss RN, Pederson WC, Wolfe SW, editors. Green's Operative Hand Surgery. 5th ed. Churchill Livingstone; 2005. p 645-710.
- 4. Dumont CE, Thalmann R, Macy JC.** The effect of rotational malunion of the radius and the ulna on supination and pronation. *J Bone Joint Surg Br.* 2002;84(7):1070-4.
- 5. Tynan MC, Fornalski S, McMahon PJ, Utkan A, Green SA, Lee TQ.** The effects of ulnar axial malalignment on supination and pronation. *J Bone Joint Surg Am.* 2000;82-A(12):1726-31.
- 6. Bronstein AJ, Trumble TE, Tencer AF.** The effects of distal radius fracture malalignment on forearm rotation: a cadaveric study. *J Hand Surg Am.* 1997;22(2):258-62.
- 7. Geissler WB, Fernandez DL, Lamey DM.** Distal radioulnar joint injuries associated with fractures of the distal radius. *Clin Orthop Relat Res.* 1996;(327):135-46.
- 8. Ishikawa J, Iwasaki N, Minami A.** Influence of distal radioulnar joint subluxation on restricted forearm rotation after distal radius fracture. *J Hand Surg Am.* 2005;30(6): 1178-84.
- 9. Prommersberger KJ, Froehner SC, Schmitt RR, Lanz UB.** Rotational deformity in malunited fractures of the distal radius. *J Hand Surg Am.* 2004;29(1):110-5.

10. Yasutomi T, Nakatsuchi Y, Koike H, Uchiyama S. Mechanism of limitation of pronation/supination of the forearm in geometric models of deformities of the forearm bones. *Clin Biomech (Bristol, Avon)*. 2002; 17 (6):456-63.

11. Frykman G. Fracture of the distal radius including sequelae--shoulder-hand-finger syndrome, disturbance in the distal radio-ulnar joint and impairment of nerve function. A clinical and experimental study. *Acta Orthop Scand*. 1967;Suppl 108:3+.

12. Oskarsson GV, Aaser P, Hjal A. Do we underestimate the predictive value of the ulnar styloid affection in Colles fractures? *Arch Orthop Trauma Surg*. 1997;116(6-7):341-4.

13. May MM, Lawton JN, Blazar PE. Ulnar styloid fractures associated with distal radius fractures: incidence and implications for distal radioulnar joint instability. *J Hand Surg Am*. 2002;27(6):965-71.

14. Tsukazaki T, Iwasaki K. Ulnar wrist pain after Colles' fracture. 109 fractures followed for 4 years. *Acta Orthop Scand*. 1993;64(4):462-4.

15. Adams BD. Distal radioulnar joint injuries. In: Green DP, Hotchkiss RN, Pederson WC, Wolfe SW, editors. *Green's Operative Hand Surgery*. 5th ed. Churchill Livingstone; 2005. p. 605-44.

16. Morrey BF, Askew LJ, Chao EY. A biomechanical study of normal functional elbow motion. *J Bone Joint Surg Am*. 1981;63(6):872-7.