

استفاده از ثابت‌کننده خارجی هیبرید الیزاروف در شکستگی دیستال رادیوس

*دکتر محمد دهقانی

«دانشگاه علوم پزشکی اصفهان»

خلاصه

پیش‌زمینه: شکستگی دیستال رادیوس بسیار شایع است. در مورد درمان شکستگی‌های ناپایدار هنوز در بین جراحان ارتوپد بحث و جدل وجود دارد و اتفاق نظر دیده نمی‌شود. استفاده از تثبیت خارجی هیبرید (non-bridging hybrid fixation)، یکی از روش‌های درمانی است که در این مطالعه نتایج آن مورد بررسی قرار گرفت.

مواد و روش‌ها: در یک مطالعه توصیفی، در ۱۸ بیمار که با شکستگی ناپایدار دیستال رادیوس بین سال‌های ۱۳۸۶-۱۳۸۳ به یک مرکز درمانی اصفهان مراجعه کردند، از ثابت‌کننده خارجی هیبرید الیزاروف به مدت ۷ هفته استفاده شد. در محل شکستگی، ۳-۵ پین ظریف به یک نیم حلقه الیزاروف و در پروگزیمال به شانز پین متصل شده بود. پیگیری بیماران در روز اول، یک هفته، ۷ هفته و ۶ ماه بعد از جراحی انجام شد.

یافته‌ها: در تمام موارد جوش خوردگی مشاهده شد ولی در ۹۰٪ بیماران (۱۶ مورد) جاناندازی آناتومیک به دست آمد. دامنه حرکتی ۸۰٪ خم شدن مچ دست، ۸۵٪ باز شدن و ۹۰٪ سوپیناسیون و پروناسیون نسبت به سمت سالم گزارش شد. هیچ مورد آسیب تاندون اکستنسور، التهاب تاندون و شل شدن پین ملاحظه نشد. در ۵ مورد عفونت سطحی اطراف پین دیده شد که با تجویز آنتی‌بیوتیک خوراکی به مدت ۳ روز برطرف گردید.

نتیجه‌گیری: به نظر می‌رسد این روش در شکستگی‌های داخل مفصلی دیستال رادیوس روش بی‌خطر و مطمئن است که همزمان با تثبیت استخوان اجازه حرکت مفصل را می‌دهد و مانع خشکی مفصل می‌گردد.

واژه‌های کلیدی: تکنیک الیزاروف، شکستگی رادیوس، ثابت‌کننده خارجی

دریافت مقاله: ۵ ماه قبل از چاپ ؛ مراحل اصلاح و بازنگری: ۲ بار ؛ پذیرش مقاله: ۱ ماه قبل از چاپ

Hybrid Ilizarov External Fixator for Distal Radius Fractures

*Mohammad Dehghani

Abstract

Background: Fractures of distal radius are common injuries. Unstable distal radius fractures present a challenge to the treating orthopaedic surgeon. One of the therapeutic methods is Ilizarov hybrid external fixator. In this study short-term result of this method in a small group is reported.

Methods: 18 consecutive patients with unstable fracture of distal radius were treated with non-bridging hybrid Ilizarov external fixator for 7 weeks. Clinical and radiological evaluation was performed at one and 7 days, and at 6 weeks and 6 months after surgery.

Results: All fractures united but anatomic reduction was achieved in only 16 cases (90%). The achieved range of motion was: 80% flexion, 85% extension and 90% supination and pronation. Compared to the normal side, no extensor tendon injury and tendonitis of pin loosening occurred. Only 5 mild pin track infection was observed that resolved by findings of oral antibiotic therapy.

Conclusion: The technique of hybrid non bridging external fixator is safe and reliable option method for unstable intra and extra-articular distal radius fractures. It permits free wrist motion during treatment preventing joint stiffness.

Keywords: Ilizarov technique; Radius fractures; External fixator

Received: 5 months before printing ; Accepted: 1 months before printing

* Orthopaedic surgeon, Isfahan University of Medical Sciences, Isfahan, IRAN

مقدمه

در طی چند دهه اخیر درمان شکستگی‌های دیستال رادیوس تغییر نموده است. قبلاً درمان انتخابی، جاناندازی بسته و گچ‌گیری بود اما امروزه به دلیل جابه‌جا شدن شکستگی و نیز خشکی مفصلی ناشی از بی‌حرکتی طولانی، روش‌های درمانی دیگری جایگزین شده‌اند^(۱). اصول ثابت درمان شامل برقراری آناتومی سطح مفصلی، تثبیت محکم و شروع حرکت زودرس مفصل می‌باشند^(۲,۳). در این راستا روش‌های درمانی متعددی وجود دارد که هر کدام یک یا چند اصل درمانی را مدنظر قرار می‌دهند. جاناندازی باز و استفاده از پیچ و پلاک گرچه سبب به‌دست آوردن آناتومی سطح مفصلی می‌شود ولی به دلیل دستکاری نسج نرم می‌تواند با حرکت مفصل تداخل ایجاد کند. از طرفی در پوکی استخوان شدید و خردشدگی زیاد، سطح مفصلی قابل استفاده نمی‌باشد، بلکه نسج نرم را از قطعات کوچک جدا می‌کند^(۳). ثابت کننده خارجی استاتیک (ثابت) به تهایی به عنوان نگهدارنده عمل نموده و اجازه حرکت زودرس مفصل را نمی‌دهد؛ به‌علاوه جاناندازی کاملاً آناتومیک متصور نیست. استفاده از دینامیک ثابت کننده خارجی نمی‌تواند با محور حرکتی مفصل در یک راستا باشد و ضمناً قطعات ناپایدار مفصل را ثابت نمی‌کند؛ اگر چه اجازه حرکت زودرس مفصل را ممکن می‌سازد^(۴). در ثابت کننده خارجی دینامیک از لولا^۱ در مجاور مفصل، برای شروع حرکات مفصل استفاده می‌شود اما به دلیل بهره‌گیری از شانز پین امکان ثابت کردن قطعات کوچک وجود ندارد. به نظر می‌رسد با هر یک از روش‌های معمول درمان، امکان دستیابی به سه هدف فوق‌الذکر به‌طور کامل وجود ندارد، لذا استفاده از روشی که بتواند این مهم را برآورده سازد، ضروری می‌باشد.

به نظر می‌رسد استفاده از ثابت‌کننده خارجی هیبرید الیزاروف می‌تواند هم قطعات مفصلی را ثابت نماید و هم اجازه حرکات زودرس مفصلی را بدهد^(۵,۶). در این مطالعه نتایج این روش جراحی بررسی شد.

مواد و روش‌ها

در یک مطالعه توصیفی طی سه سال (۱۳۸۳ تا ۱۳۸۶)، ۱۸ بیمار (۱۰ مرد و ۸ زن) که با شکستگی داخل مفصلی دیستال رادیوس به مرکز درمانی آیت الله کاشانی اصفهان مراجعه کرده بودند، وارد مطالعه شدند. میانگین سنی بیماران ۴۶ سال (۲۲-۶۷) بود (جدول ۱). معیار ورود به مطالعه شکستگی‌های ناپایدار داخل مفصلی دیستال رادیوس و معیار خروج موارد همراه با شکستگی انگشتان، متاکارپ، ساعد همان طرف بود. براساس طبقه‌بندی AO، ۶ مورد از شکستگی‌ها با خردشدگی متافیز (A2, A3) و ۹ مورد با خردشدگی سطح مفصلی (C1, C2, C3) همراه بودند. میانگین زمان بین تروما تا جراحی ۲۶ ساعت (۷۲-۸ ساعت) بود. جراحی تحت بیهوشی عمومی یا بلوک براکیال انجام شد. ابتدا دو عدد شانز پین ۲/۵ میلی‌متر در قسمت دیستال شفت رادیوس از طرف دورسورادیال تعبیه شد و پس از جاناندازی شکستگی بین ۳-۵ پین شماره ۱/۳-۱/۵ میلی‌متر در قطعه استیلوئید، قطعه دورسولنار و در صورت لزوم از دیستال اولنا به سمت دیستال رادیوس تحت کنترل فلوروسکوپی گذاشته شد. انتهای پین‌ها خم شد و به یک نیم‌حلقه کوچک الیزاروف متصل شدند. شانز پین‌ها با کمک ۲ عدد پین بلند طولی به نیم‌حلقه متصل گردید. فردای آن روز بیمار مرخص گردید و حرکات خم شدن و باز شدن مچ دست به صورت فعال شروع شد. معاینه‌های بعدی برای کنترل شل شدن پین، عفونت اطراف پین، دامنه حرکت مفصل؛ و پرتونگاری برای کنترل محل شکستگی در روز اول، هفته اول، سوم، ششم، هشتم انجام شد. بیماران تا ۶ ماه پس از جراحی پیگیری شدند. از هفته اول فیزیوتراپی به صورت «حرکات فعال با کمک و حرکات آرام غیرفعال» شروع گردید.

میانگین زمان پیگیری ۶ ماه (۸-۵ ماه) بود. بین ۸-۶ هفته ثابت کننده خارجی خارج شد. در هر بار معاینه، پرتونگاری در دو جهت رخ و نیم‌رخ مچ دست گرفته شد و از نظر طول رادیوس، فرورفتگی در استخوان، «زاویه خمیدگی دیستال رادیوس به کف دست»^۲، «زاویه خمیدگی رادیوس به سمت اولنا»^۳ و موزون بودن رادیو اولنار بررسی گردید. ضمناً دامنه حرکت «خم و راست شدن و

جدول ۱. مشخصات بیماران مورد مطالعه

ردیف	سن	جنس	نوع تروما	پوکی استخوان	تعداد پین	طبقه‌بندی AO	زمان جراحی بعد از حادثه (ساعت)	نوع بیهوشی	زمان پیگیری (ماه)	معیار MAYO
۱	۲۲	مرد	تصادف	-	۳	C2	۲۴	عمومی	۷	۹۰
۲	۲۸	مرد	سقوط	-	۳	C1	۸	براکیال	۵	۹۲
۳	۳۲	زن	تصادف	-	۳	A2	۴۸	عمومی	۸	۹۵
۴	۴۰	مرد	تصادف	-	۳	C2	۱۲	براکیال	۶	۹۵
۵	۳۶	زن	زمین خوردن	-	۵	C3	۷۲	عمومی	۶	۵۵
۶	۴۱	مرد	تصادف	-	۳	A3	۲۴	براکیال	۷	۸۰
۷	۴۸	مرد	سقوط	-	۴	C2	۱۲	براکیال	۵	۹۰
۸	۴۴	زن	تصادف	-	۳	A2	۲۴	عمومی	۵	۹۵
۹	۴۷	زن	تصادف	-	۵	C3	۴۸	عمومی	۶	۷۵
۱۰	۵۰	مرد	زمین خوردن	-	۴	C2	۱۰	عمومی	۷	۸۸
۱۱	۴۱	مرد	سقوط	-	۴	C2	۷۲	عمومی	۶	۹۲
۱۲	۴۵	زن	زمین خوردن	-	۳	A2	۲۴	براکیال	۶	۹۵
۱۳	۴۹	زن	زمین خوردن	-	۳	A3	۳۶	براکیال	۸	۸۵
۱۴	۵۳	مرد	تصادف	-	۴	C2	۴۸	عمومی	۵	۹۱
۱۵	۵۹	مرد	سقوط	+	۳	A3	۲۰	براکیال	۶	۹۶
۱۶	۵۷	زن	زمین خوردن	+	۳	C1	۴۸	عمومی	۵	۹۲
۱۷	۶۲	مرد	سقوط	-	۴	C2	۷۲	براکیال	۶	۹۰
۱۸	۶۷	زن	زمین خوردن	+	۴	C1	۲۴	براکیال	۷	۹۱

عصب مدیان در زمان حادثه بود. پنج مورد عفونت اطراف پین وجود داشت که با آنتی‌بیوتیک خوراکی برطرف گردید.

در پایان مطالعه، پس از ۶ ماه، نتایج با استفاده از «معیار میچ مایو»^۲ براساس میزان درد، دامنه حرکت نسبت به سمت سالم و قدرت گرفتن اشیا (اندازه‌گیری با دینامومتر و به‌کمک فیزیوتراپ) بررسی شد. نتایج در ۱۳ مورد عالی (۹۰-۱۰۰ نمره) (عالی)، ۲ مورد خوب (۹۰-۸۰ نمره)، ۱ مورد رضایت‌بخش (۷۵ نمره) و ۱ مورد امتیاز ضعیف (۵۵ نمره) بود. در ۱۱ مورد جاناندازی آناتومیک به‌دست آمد و تا موقع برداشتن ثابت‌کننده باقی ماند، اما در ۳ مورد دیگر فرورفتگی استخوان ۳ میلی‌متر و در ۴ مورد زاویه خمیدگی ولار به صفر تا ۳ درجه دورسال در انتهای مطالعه تغییر یافت. خوشبختانه در هیچ مورد step off سطح مفصلی دیده نشد.

چرخش ساعد^۱ با گونیومتر اندازه‌گیری و ثبت شد. در ۱۶ مورد جاناندازی بسته با مکانیسم لیگامنتوتاکسی انجام شد ولی در ۲ مورد به جاناندازی باز قطعه کوچک رادیوآولنار با شکاف کوچک دورسال نیاز داشت. میانگین زمان جراحی ۳۵ (۵۰-۲۰) دقیقه بود.

یافته‌ها

نتایج معاینه‌ها و پرتونگاری‌ها از نظر دامنه حرکت نشان داد در روز بعد از عمل خم شدن (۳۰-۴۰)، باز شدن (۲۰-۳۰) سوپیناسیون (۱۰-۲۵) و پروناسیون (۳۰-۵۵) داشتند. در پایان ۶ هفته دامنه حرکت حدود طبیعی به‌دست آمد که نسبت به سمت سالم خم شدن ۹۴٪، باز شدن ۹۰٪، پروناسیون ۹۷٪ و سوپیناسیون ۹۲٪ ثبت گردید. در ۱ مورد علی‌رغم شروع حرکات زودرس «رفلکس سمپاتیک دیستروفی»^۱ (آتروفی سودک) دیده شد که احتمالاً به دلیل آسیب

جدول ۲. دامنه حرکت مچ دست بعد از جراحی

شش ماه	شش هفته	هفته اول	روز اول	نوع شکستگی	دامنه حرکت مچ دست
۷۰	۵۰	۳۰	۶±۱۳	خارج مفصلی	باز شدن
۶۵	۴۶	۳۵	۷±۱۹	داخل مفصلی	
۷۲	۶۵	۵۰	۷±۳۲	خارج مفصلی	خم شدن
۶۸	۵۲	۴۰	۵±۳۰	داخل مفصلی	
۳۳	۳۰	۲۴	۲۰	خارج مفصلی	حرکت به سمت رادیال
۳۰	۲۸	۴۰	۱۷	داخل مفصلی	
۳۱	۱۶	۱۹	۱۳	خارج مفصلی	حرکت به سمت اولنار
۲۵	۲۲	۱۵	۱۱	داخل مفصلی	
۷۲	۴۲	۳۵	۳۰	خارج مفصلی	پروناسیون
۶۵	۳۸	۳۳	۲۸	داخل مفصلی	
۷۵	۳۵	۳۱	۲۵	خارج مفصلی	سوپیناسیون
۶۸	۳۳	۲۸	۳۳	داخل مفصلی	

بحث

در دو گروه سنی شکستگی‌های داخل مفصلی دیستال رادیوس بیشتر دیده می‌شوند: گروه اول در جوانان به دنبال ترومای عمده که در مردان شایع‌تر است، و گروه دوم در افراد مسن و عمدتاً زنان با پوکی استخوان که با ترومای مختصر همراه است (۵،۷،۸).

مطالعات متعدد نشان می‌دهند که بین نتایج نهایی و جانندازی آناتومیکی ارتباط مستقیم وجود دارد (۹،۱۰). عدم جانندازی آناتومیکی منجر به ایجاد مچ دست بدشکل، ضعیف، کم حرکت و دردناک می‌گردد (۳،۴،۱۱،۱۲). جانندازی بسته و گچ‌گیری گرچه ممکن است جانندازی به ظاهر مناسب اولیه بدهد ولی در ۱-۲ هفته موارد ناپایدار جانندازی از دست می‌رود (۱۳،۱۴). از طرفی جانندازی باز و تثبیت داخلی در گروه سنی جوان با کیفیت استخوانی خوب امکان‌پذیر است ولی در افراد مسن و دچار پوکی استخوان با کیفیت بد استخوانی و چندقطعه‌ای بودن زیاد، این هدف به راحتی میسر نیست. از سوی دیگر جانندازی باز با باز شدن وسیع نسج نرم همراه است که خود منجر به تأخیر شروع حرکت تا بهبود زخم خواهد شد (۴،۱۵). استفاده از ثابت کننده خارجی که به صورت پلی از مفصل مچ عبور کند گرچه ممکن است جانندازی قابل قبول و محکم و مطمئنی ایجاد کند ولی به دلیل شروع دیررس حرکت

به خشکی مفصل می‌انجامد (۴،۱۶). از طرفی ثابت شده است که حرکت مفصل بر ترمیم ضایعات غضروف مفصل اثر دارد (۱۷).

چند مطالعه دیگر نشان دادند حرکت اولیه سبب کاهش درد، تورم و بهبود قدرت گرفتن اجسام با دست می‌گردد (۱۸،۱۹). استفاده از هیبرید الیزاروف هم سبب حفظ جانندازی آناتومیکی می‌گردد و هم اجازه حرکت اولیه مفصل مچ را می‌دهد و از طرفی طول رادیوس، خمیدگی ولار و «زاویه خمیدگی رادیوس به سمت اولنا» را حفظ می‌کند. در مطالعه حاضر، این روش توضیح داده شد.

«مک‌کوین»^۱ و همکاران در ۲۵ بیمار از روش non-bridging استفاده کردند؛ گرچه ۳-۴ پین دیستال به اکسترنال معمولی متصل شد، ولی دامنه حرکتی در نوع داخل مفصلی ۵۵ درجه و در شکستگی‌های خارج مفصلی ۶۴ درجه به دست آمد (۲۰).

«گرا»^۲ و همکارش در ۱۴ بیمار از ثابت کننده خارجی هیبرید استفاده نمودند و در یافته‌ها سه مورد دیستروپی گزارش کردند (۲۱). «کلارک»^۳ و همکارش نیز در یک تجربه حیوانی بر روی ۳ سگ نتایج خوبی از ثابت کننده هیبرید گزارش نمودند (۲۲).

«دایننگ»^۴ و همکاران در مطالعه‌ای بر روی جسد، ثبات شکستگی با الیزاروف و پلاک را مقایسه کردند و دریافتند که

1. McQueen
2. Grala
3. Clarke
4. Dunning

با کمک چند پین ظریف در چند جهت امکان تثبیت تمام قطعات وجود دارد.

حرکت مفصلی در طی ۶ هفته بدست آمد که در مقایسه با روش‌های دیگر^(۱۰-۱۲) افزایش داشت. همچنین زمان جراحی در مقایسه با روش‌های «مک‌کوین» و «فیشر» کاهش قابل ملاحظه یافت؛ ضمن آن که عوارض نیز کمتر بود.

نتیجه‌گیری

استفاده از ثابت‌کننده خارجی الیزاروف بدون ایجاد بی‌حرکتی در مچ دست در شکستگی‌های کاليس، روش مطمئن و کم‌خطر است.

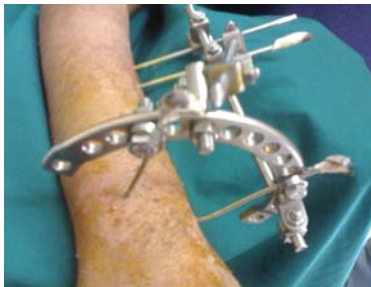گرچه پلاک در جلوگیری از جابه‌جایی رادیوآونار استحکام بیشتری دارد، ولی در چرخش ساعد، پایداری الیزاروف نسبت به پلاک بیشتر است^(۲۳).

در فراتحلیل انجام شده در سال ۲۰۰۸ توسط «هاندول»^۱ و همکاران، نتایج روش‌های درمانی بررسی و مشخص گردید در مطالعاتی که برای تثبیت قطعات از پین‌های بیشتری استفاده شده، نتایج بهتر از ثابت‌کننده یک جهتی و با استفاده از شانز پین حاصل شد^(۲۴).

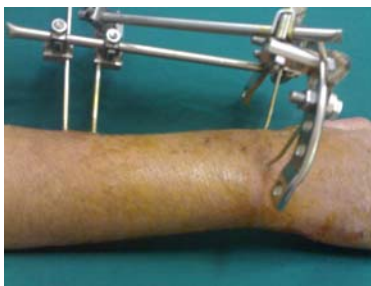«مک‌کوین»^(۵)، «فیشر»^(۱۰)، «گوسپل»^(۱۳) و همکارانشان از آنان non-bridging استفاده کردند. به‌طوری که در روش ایشان قطعات کوچک قابل تثبیت نیست (قطعات کوچک استخوانی را با شانز پین نمی‌توان ثابت نمود) ولی در این مطالعه

1. Handoll
2. Fischer
3. Gausepohl

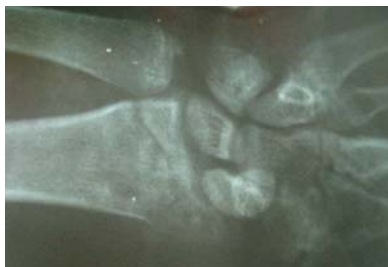شکل ۲. قرارگیری
ثابت‌کننده.
الف) نمای رخ
ب) نمای نیم‌رخ



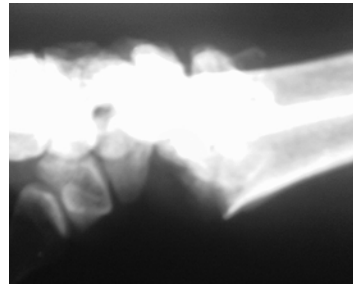
الف-۲



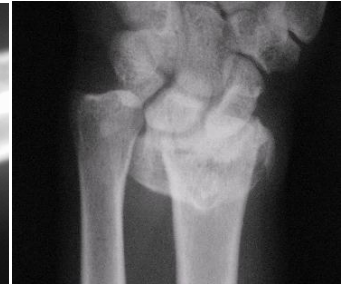ب-۲



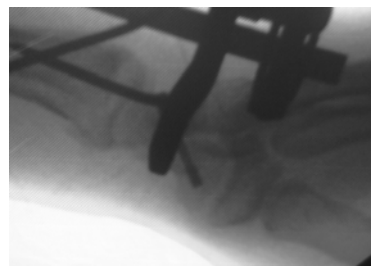شکل ۳.
پرتونگاری پس
از خروج ثابت
کننده خارجی



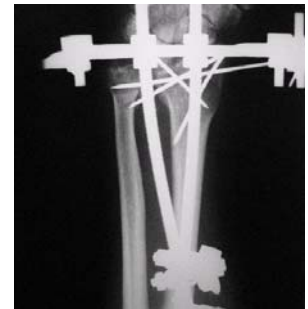ب-۱



الف-۱



د-۱



ج-۱

شکل ۱. پرتونگاری شکستگی مچ دست. الف) نمای رخ قبل از عمل،
ب) نمای نیم‌رخ قبل از عمل، ج) نمای رخ بعد از عمل، د) نمای نیم‌رخ
بعد از عمل

References

1. Hanel DP, Jones MD, Trumble TE. Wrist fractures. *Orthop Clin North Am.* 2002;33(1):35-57, vii.
2. Rogachefsky RA, Lipson SR, Applegate B, Ouellette EA, Savenor AM, McAuliffe JA. Treatment of severely comminuted intra-articular fractures of the distal end of the radius by open reduction and combined internal and external fixation. *J Bone Joint Surg Am.* 2001;83-A(4):509-19.
3. Cooney WP. Distal radius fractures: external fixation proves best. *J Hand Surg Am.* 1998;23(6):1119-21.
4. Rikli DA, Küpfer K, Bodoky A. Long-term results of the external fixation of distal radius fractures. *J Trauma.* 1998;44(6):970-6.
5. McQueen MM, Michie M, Court-Brown CM. Hand and wrist function after external fixation of unstable distal radial fractures. *Clin Orthop Relat Res.* 1992;(285):200-4.
6. Kapoor H, Agarwal A, Dhaon BK. Displaced intra-articular fractures of distal radius: a comparative evaluation of results following closed reduction, external fixation and open reduction with internal fixation. *Injury.* 2000;31(2):75-9.
7. Kawaguchi S, Sawada K, Nabeta Y, Hayakawa M, Aoki M. Recurrent dorsal angulation of the distal radius fracture during dynamic external fixation. *J Hand Surg Am.* 1998;23(5):920-5.
8. McQueen MM. Redisplaced unstable fractures of the distal radius. A randomised, prospective study of bridging versus non-bridging external fixation. *J Bone Joint Surg Br.* 1998;80(4):665-9.
9. McQueen MM, Simpson D, Court-Brown CM. Use of the Hoffman 2 compact external fixator in the treatment of redisplaced unstable distal radial fractures. *J Orthop Trauma.* 1999;13(7):501-5.
10. Fischer T, Koch P, Saager C, Kohut GN. The radio-radial external fixator in the treatment of fractures of the distal radius. *J Hand Surg Br.* 1999;24(5):604-9.
11. Franck WM, Dahlen C, Amlang M, Friese F, Zwipp H. Distal radius fracture--is non-bridging articular external fixator a therapeutic alternative? A prospective randomized study *Unfallchirurg.* 2000;103(10):826-33.
12. Krishnan J, Wigg AE, Walker RW, Slavotinek J. Intra-articular fractures of the distal radius: a prospective randomised controlled trial comparing static bridging and dynamic non-bridging external fixation. *J Hand Surg Br.* 2003;28(5):417-21.
13. Gausepohl T, Worner S, Pennig D, Koebke J. Extraarticular external fixation in distal radius fractures pinplacement in osteoporotic bone. *Injury.* 2001;32 Suppl 4:SD79-85.
14. Müller ME, Nazarian S, Koch P, Schatzker J. The Comprehensive Classification of Fractures of Long Bones. 1st ed. Berlin: Springer; 1994. p 242-8.
15. Damsin JP. The Ilizarov technique: a method criticised but valued. *J Bone Joint Surg Br.* 1995;77(5):674-6.
16. Kreder HJ, Hanel DP, McKee M, Jupiter J, McGillivray G, Swiontkowski MF. X-ray film measurements for healed distal radius fractures. *J Hand Surg Am.* 1996;21(1):31-9.
17. Jupiter JB. Complex Articular Fractures of the Distal Radius: Classification and Management. *J Am Acad Orthop Surg.* 1997;5(3):119-129.
18. Gartland JJ Jr, Werley CW. Evaluation of healed Colles' fractures. *J Bone Joint Surg Am.* 1951;33-A(4):895-907.
19. Jupiter JB, Lipton H. The operative treatment of intraarticular fractures of the distal radius. *Clin Orthop Relat Res.* 1993;(292):48-61.
20. Gradl G, Jupiter JB, Gierer P, Mittlmeier T. Fractures of the distal radius treated with a nonbridging external fixation technique using multiplanar k-wires. *J Hand Surg Am.* 2005;30(5):960-8.
21. Grala P, Zieliński W. Hybrid external fixation for neglected fractures of the distal radius: results after one year. *J Orthop Traumatol.* 2008;9(4):195-200.
22. Clarke SP, Carmichael S. Treatment of distal diaphyseal fractures using hybrid external skeletal fixation in three dogs. *J Small Anim Pract.* 2006;47(2):98-103.
23. Dunning CE, Lindsay CS, Bicknell RT, Johnson JA, King GJ, Patterson SD. Ilizarov hybrid external fixation for fractures of the distal radius: Part II. Internal fixation versus Ilizarov hybrid external fixation: Stability as assessed by cadaveric simulated motion testing. *J Hand Surg Am.* 2001;26(2):218-27.
24. Handoll HH, Huntley JS, Madhok R. Different methods of external fixation for treating distal radial fractures in adults. *Cochrane Database Syst Rev.* 2008;(1):CD006522.