

فقدان مادرزادی مفصل زانو

(گزارش یک مورد)

* دکتر فیروز مددی، ** دکتر محمدرضا عباسیان، * دکتر فریور عبدالله‌زاده لاهیجی، ** دکتر رضا زندی

«دانشگاه علوم پزشکی شهید بهشتی»

خلاصه

فقدان یا جوش خوردگی مادرزادی استخوانی مفصل زانو به صورت ایزوله یا همراه با سایر اختلالات، بیماری بسیار نادر می‌باشد هدف از این مقاله معرفی یک مورد فیوژن استخوانی مفصل زانو است که هیچ صفحه رشدی در اطراف محل مورد انتظار در زانو رویت نشد و بیمار با اصلاح ناهنجاری و بلند کردن اندام در دو مرحله درمان شد.
واژگان کلیدی: مفصل زانو، مادرزادی

دریافت مقاله: ۱۰ ماه قبل از چاپ؛ مراحل اصلاح و بازنگری: ۳ بار؛ پذیرش مقاله: ۱ ماه قبل از چاپ

Congenital Knee Joint Absence

(Report of one Case)

*Firooz Madadi, MD; ** Mohammad Reza Abbasian, MD; *Farivar Abdollahzadeh Lahiji, MD; ** Reza Zandi, MD

«Shahid Beheshti University of Medical Sciences»

Abstract

Congenital Knee fusion - whether as an isolated lesion or in association with other anomalies - is a relatively rare condition. This is a report of such a case without growth plate around the fused knee, who underwent leg equalization procedure.

Keywords: Joint, knee; Congenital

Received: 10 months before printing ; Accepted: 1 month before printing

غیرجراحی (استراحت بدون مصرف دارو) پاسخ داده بود. در اوایل سه ماهه دوم حاملگی به علت عفونت دستگاه ادراری تحتانی تحت درمان با سفالکسین قرار گرفته بود. کودک با نمایش سفالیک و بدون مشکل با وزن ۳۲۵۰ تولد طبیعی داشت.

در سونوگرافی دوران نوزادی فقدان استخوان فیبولا و زانوی راست نشان داده شده بود. ناهنجاری در مفصل لگن یا ارگان‌های شکمی و لگنی مشهود نبود.

بیمار پسر بچه ۳ ساله‌ای است، با زانوی خم غیرقابل انعطاف در سمت راست که فرزند دوم خانواده بوده و پدر و مادر بیمار با هم نسبت فامیلی ندارند. بیمار حاصل زایمان طبیعی است و سابقه‌ای از بیماری‌های عضلانی - اسکلتی یا عصب‌شناسی در هیچ یک از افراد خانواده‌اش وجود ندارد. او برادری ۱۳ ساله دارد که سالم است.

در سونوگرافی قبل از تولد بیمار، مشکلی مشاهده نشده بود. مادر در سه ماهه اول حاملگی سابقه خونریزی واژینال دو روزه به علت پایین قرار گرفتن جفت داشته که به درمان‌های

*Orthopaedic Surgeon, Orthopaedic Department, Shahid Beheshti University of Medical Sciences, Tehran, IRAN.

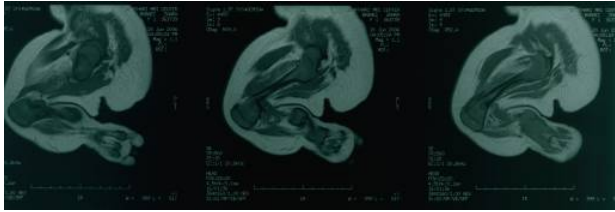
**Resident of Orthopaedic Surgery, Orthopaedic Department, Shahid Beheshti University of Medical Sciences, Tehran, IRAN.

Corresponding author: Mohammad Reza Abbasian, MD

Akhtar Hospital, Poleroomi, Shariati Street, Tehran, Iran

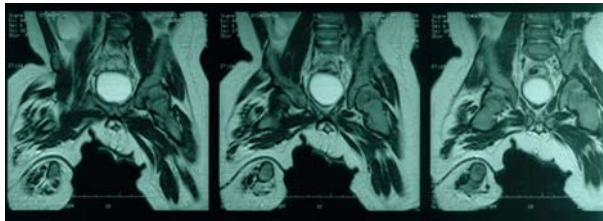
E-mail: mohammadreza.abbasian@gmail.com

فقدان اپی‌فیز پروگزیمال تیبیا و دیستال فمور در پرتونگاری ساده به اثبات رسید (شکل ۴).



شکل ۴. ام‌آرآی زانوی راست که جوش خوردگی استخوانی انتهای ران و ابتدای ساق را در زانو نشان می‌دهد.

ام‌آرآی در سن ۴ ماهگی فقدان فیولای راست و دژنراسیون چربی در عضلات ران راست را نشان داد (شکل ۵).



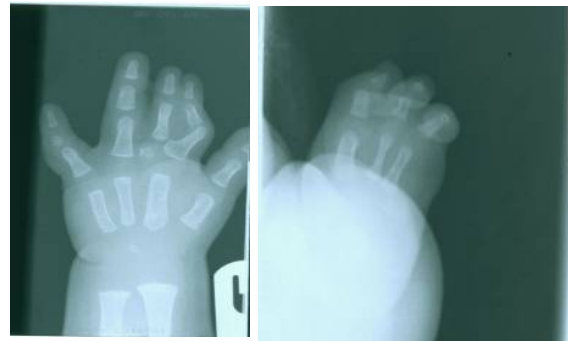شکل ۵. ام‌آرآی زانوی راست که تغییرات جزئی در عضله ران سمت راست را نشان می‌دهد.

بررسی‌های اولتراسونوگرافیک در سن ۴ ماهگی، کاهش عمق استابولوم و زاویه آلفای هیپ سمت راست را که مطرح‌کننده دیسپلازی تکاملی هیپ (DDH)، (کلاس ۲a براساس طبقه‌بندی گراف) (۷-۵) هستند، نشان داد و بیمار بدون اقدام درمانی خاص تحت نظر گرفته شد. در پیگیری بعدی در سن ۱ سالگی، پرتونگاری نشان داد که مفصل هیپ طبیعی و زانو دچار جوش خوردگی استخوانی به همراه وجود پاتلا بود.

درمان با سین‌داکتیلی دست شروع شد. اولین اقدام جراحی برای زانو در سن ۱۸ ماهگی بود.

استئوتومی ساده با اپروچ آنتریور انجام شد. در حین جراحی اندازه و شکل کشکک طبیعی بود. مفصل پاتلوفمورال به صورت

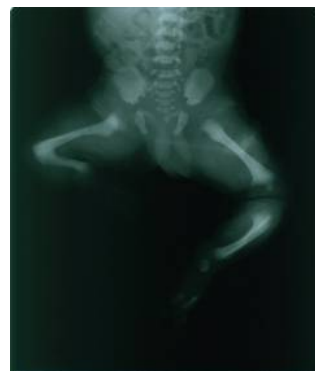معاینات اولیه پس از تولد ناهنجاری‌هایی شامل زانوی غیرقابل انعطاف سمت راست، فقدان استخوان‌های متاتارس و انگشتان پای راست (شکل ۱) و سین‌داکتیلی متعدد انگشتان دوم تا چهارم دست راست (سین‌داکتیلی ساده کامل ۳ به ۴ و کامل مرکب ۲ به ۳) همراه با انگشتان غیرطبیعی همین دست (شکل ۲) مشخص نمودند.



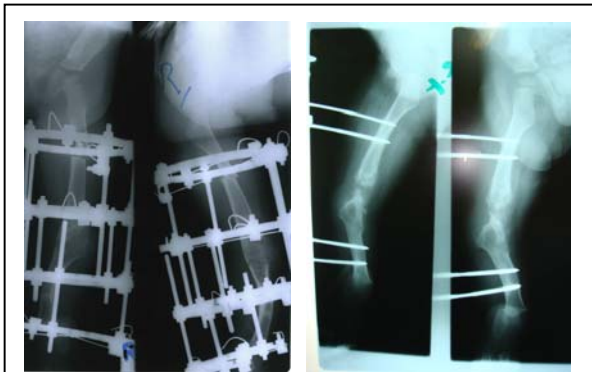
شکل ۲. پرتونگاری رخ دست راست که سین‌داکتیلی انگشتان ۲ تا ۴ را نشان می‌دهد.

شکل ۱. پرتونگاری رخ پای راست که فقدان دو اشعه خارجی ۴ و ۵ را نشان می‌دهد.

در میچ پا، دورسی فلکشن و پلانٹار فلکشن فعال وجود داشت و قبل از بلندسازی اندام و اصلاح ناهنجاری کودک میچ پا را در هنگام راه رفتن تا 15° در اکواینوس نگه می‌داشت. در پرتونگاری اندام تحتانی راست بیمار، ارتباط استخوانی بین انتهای ران و ابتدای ساق وجود داشت و مفصل پاتلوفمورال به صورت طبیعی مشاهده شد (شکل ۳).



شکل ۳. پرتونگاری رخ لگن و نیم‌رخ هر دو زانو در ابتدای تولد که جوش خوردگی استخوانی مفصل زانو در سمت راست، فقدان صفحه رشد انتهای فمور و ابتدای ساق سمت راست و فقدان استخوان فیولای سمت راست را نشان می‌دهد.



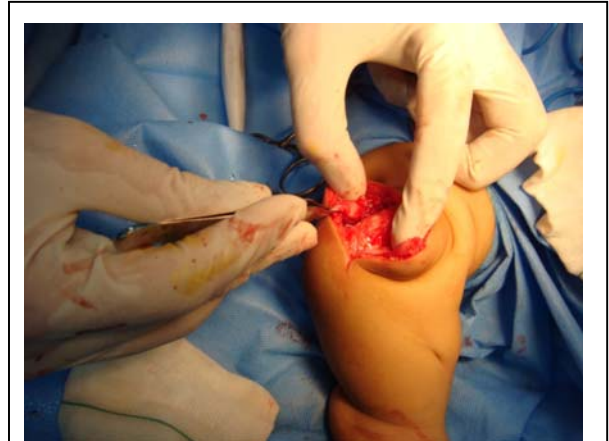شکل ۸. پرتونگاری رخ و
شکل ۷. پرتونگاری اندام
تحتانی سمت راست بعد از ۶
نیمرخ اندام تحتانی سمت
سایمتری متر افزایش طول استخوان
راست در حین بلند کردن با
با استفاده از فیکساتور واگنر.
الیزاروف در سن ۳ سالگی.

بحث

آپلازی اولیه مفصل در مراحل ابتدایی مزانشیمال جنینی باعث ایجاد سینوستوز مادرزادی می‌شود. این ناهنجاری معمولاً هنگام تولد زمانی که عدم امکان خم کردن زانو اختلالاتی در روند زایمان بوجود می‌آورد، کشف می‌شود. تا به حال چهار مورد از این بیماری گزارش شده است. تمام موارد مذکور صفحه رشد داشتند ولی در هیچ‌کدام مفصل زانو مشاهده نشده است (۴-۱).

در سن ۷ هفتگی جنین، تمام قسمت‌های اندام بالایی و زیرین تشکیل شده است (۹-۸). حفره زانو در مرحله ۲۲ و با شروع از مفصل پاتلوفمورال شکل می‌گیرد (۸). مفصل تیبیو فمورال پروگزیمال در مرحله ۱۰ و ۱۱ تکامل جنینی به فضای منیسکوتیبیال راه پیدا می‌کند و بعد از هفته ۱۳ جدا می‌شود. قسمت اعظم اختلالات اندام‌ها در مراحل ابتدایی مورفوزن، زمانی که سلول‌ها و بافت‌ها با سرعت در حال تکثیر و تمایز هستند، انجام می‌شود. اوج حساسیت شکل‌گیری اندام‌ها در هفته ۵ و ۶ پس از باروری است (۱۰). بنابراین ناهنجاری‌های اصلی (مانند فقدان یک استخوان بلند) در هفته ۷ بارز می‌شوند. عوامل سبب‌شناسی مختلفی نظیر اختلالات ارثی، عفونت‌های ویرال، تشعشع، ایسکمی فوکل، ضربه و مسمومیت شیمیایی می‌توانند در این اختلالات دخیل باشند (۴).

طبیعی دیده شد (شکل ۶). به روش وج بسته استئوتومی بدون ایجاد فاصله بین دو قطعه و بدون کوتاه کردن استخوان ران و با کنترل نبض‌های دیستال و capillary filling ساق به حالت ۲۰° خمیدگی درآمد.



شکل ۶. وجود پاتلا و تاندون پاتلا در زانوی سمت راست در حین جراحی

پس از پانسمان و بستن زخم، گچ بلند پا در ۲۰° خمیدگی زانو گرفته شد. یک هفته بعد با بی‌حسی caudal block گچ تعویض شد و زانو (محل استئوتومی) در حالت باز شده کامل بی‌حرکت شد. پس از ۶ هفته گچ باز شد. شواهد بالینی و پرتونگاری جوش خوردگی قطعی شد. در اقدام بعدی بلند کردن طول اندام به میزان ۶ سانتی‌متر با واگنر کوچک شروع و پس از ۴ ماه به اتمام رسید (شکل ۷).

برای جبران کوتاهی مجدد ۸۳ میلی‌متری اندام تحتانی راست، الیزاروف با استئوتومی همزمان در دو نقطه در ۳ سالگی انجام شد (شکل ۸). در حال حاضر اندام مبتلا حدود ۲ سانتی‌متر بلندتر از سمت سالم است.

با توجه به این که والدین کودک به هیچ‌وجه رضایت به قطع عضو ندارند در نظر است، هر دو سال یک‌بار بلندسازی اندام و گاه‌ا بلندسازی بیش از مقدار محاسبه شده انجام شود.

در حال حاضر کودک توانایی ایستادن و راه رفتن بر روی هر دو پا با کمک کفش مناسب و ارتوز را دارد.

مادرزادی زانو گزارش شده‌اند که در هر سه مورد مکانیسم اکستانسور بیمار یا آتروفیک بود یا وجود نداشت^(۱-۴). سبب‌شناسی این نوع از ناهنجاری شناخته شده نیست. مطالعات قبلی نقصان جنینی موضعی را به علت درگیری ایزوله استخوانی مطرح کرده‌اند.

«کری»^۳ و «ووترز»^۴ در سال ۱۹۷۱ یک بیمار با آنکیلوز زانوی راست و بدون پاتلا را گزارش کردند. آنها آنکیلوز استخوانی را که در سن ۱۵ سالگی اتفاق افتاده بود، شرح دادند ولی برای این فیوژن هیچ مدرک رادیولوژیکی ارائه نکردند^(۳).

«رایان»^۵ و همکاران در سال ۱۹۷۸ دو بیمار با درگیری ۳ زانو را گزارش کردند که دچار فیوژن اپی‌فیزیال کامل دیستال فمور و پروگزیمال تیبیا شده بودند، به طوری که یک وج سه ضلعی بدون فضای مفصلی و پاتلا تشکیل شده بود^(۱).

«یانیو»^۶ و همکاران در سال ۲۰۰۴ یک نوزاد با فقدان مادرزادی زانو گزارش کردند^(۲). در این بیمار یک «خم‌ماندگی» مادرزادی وجود داشت به طوری که مراکز استخوان‌سازی ثانویه پروگزیمال تی‌بیا و دیستال فمور به هم وصل بودند.

در هر سه گزارش، یک توده غضروفی واحد وجود داشت در صورتی که در مورد بیمار ما هیچ توده غضروفی وجود نداشت و فیوژن استخوانی واقعی بین مراکز استخوان‌سازی پروگزیمال تیبیا و دیستال فمور مشاهده شد.

از آنجا که در بیمار مورد بحث ناهنجاری‌های دیگر استخوانی نیز وجود دارد، بنابراین احتمالاً تنها یک اختلال مجزا قابل طرح نمی‌باشد.

1. Achterman
2. Kalamchi
3. Kery
4. Wouters
5. Ryan
6. Yaniv

ناهنجاری‌های عمده اندام بالایی در روز ۲۸، اندام زیرین در روز ۳۱، دیستال اندام بالایی در روز ۳۵ و دیستال اندام زیرین در روز ۳۷ اتفاق می‌افتند^(۱۱). بسته به این که آسیب در چه زمانی و با چه شدتی ایجاد شود، ناهنجاری در یک الگوی قابل پیش‌بینی مشاهده می‌شود^(۱۲). ژن‌های مختلفی در ناهنجاری‌های اندام انسان دخالت دارند، مانند ژن‌هایی که فاکتورهای bone morphogenetic protein، Tbx transcription و cartilage-derived morphogenetic transcription factor را تعریف می‌کنند^(۱۳). برخی مطالعات نشان داده‌اند که پروتئین‌ها در تشکیل مفصل نقش دارند^(۱۴).

تکثیر و آپوپتوزیس (مرگ برنامه‌ریزی شده سلولی) دو مکانیسم اساسی تکامل اندام‌ها و به‌ویژه مفاصل هستند که اختلال در تعادل و عملکرد آنها نیز می‌تواند باعث فقدان حفره مفصلی و فیوژن استخوانی قسمت‌های انتخابی اندام شود^(۱۴).

تکامل مفصل به‌طور مرسوم به ۳ مرحله تقسیم می‌شود. در مرحله اول blastemal condensation در المان‌های استخوانی رخ می‌دهد. در حالی که ایجاد حفره مفصل در مرحله دوم انجام می‌شود. سینوویوم و ساختمان‌های داخل مفصلی در جریان مرحله سوم شکل می‌گیرند. مکانیسم اصلی که باعث ایجاد حفره مفصلی می‌شود به‌طور دقیق مشخص نمی‌باشد. به نظر می‌رسد که حرکت اندام، پایه مهمی برای پیشرفت رشد طبیعی یک مفصل باشد^(۱۵).

ناهنجاری‌های اندام می‌تواند به‌طور ایزوله یا در همراهی با اختلالات تکاملی دیگر اتفاق بیفتد که به بیان ژنی که درگیر است بستگی دارد. طبقه‌بندی «آکرمن»^۱ و «کالامچی»^۲^(۱۶) برای فیولا همی میلیا نوع ۲ و درجاتی از فقدان اشعه در پای راست بیمار نشان‌دهنده دخالت عواملی بیش از یک اختلال در شکل‌گیری حفره مفصلی است؛ ضمناً سینوستوزیس بیشتر در مفاصل کوچک شیوع دارد تا مفاصل بزرگ. مادر این بیمار برای درمان عفونت دستگاه ادراری، دارو مصرف کرده بود، ولی بین داروی مصرف شده و بیماری مورد بحث ارتباط مشخصی پیدا نشد. در بررسی مطالعات قبلی، سه مورد آنکیلوز

References

1. Ryan JR, Perrin JC, Morawa LG. Congenital synostosis of the knee. *Clin Orthop Relat Res*. 1978;(135):34-5.

2. Yaniv M, Ezra E, Wientroub S, Segev E. Congenital absence (ankylosis) of the knee. *J Bone Joint Surg Br*. 2004; 86(4):590-2.

3. Kéry L, Wouters HW. Congenital ankylosis of joints. *Arch Chir Neerl*. 1971;23(2):173-84.

4. Roy KK, Mittal S. Prenatal diagnosis and management of a new autosomal recessive skeletal dysplasia. *Int J Gynaecol Obstet*. 1995;49(1):47-50.

- 5. Graf R.** The diagnosis of congenital hip-joint dislocation by the ultrasonic Compound treatment. *Arch Orthop Trauma Surg.* 1980;97(2):117-33.
- 6. Graf R.** Classification of hip joint dysplasia by means of sonography. *Arch Orthop Trauma Surg.* 1984;102(4):248-55.
- 7. Graf R.** Fundamentals of sonographic diagnosis of infant hip dysplasia. *J Pediatr Orthop.* 1984;4(6):735-40.
- 8. Gardner E, O'Rahilly R.** The early development of the knee joint in staged human embryos. *J Anat.* 1968;102 (Pt 2):289-99.
- 9. Mérida-Velasco JA, Sánchez-Montesinos I, Espín-Ferra J, Rodríguez-Vázquez JF, Mérida-Velasco JR, Jiménez-Collado J.** Development of the human knee joint. *Anat Rec.* 1997;248(2):269-78.
- 10. Sadler TW.** Embryology and gene regulation of limb development. In: Herring JA, Birch JG, eds. *The child with a limb deficiency.* IL: Amer Acad of Orthopaedic Surgeons; 1998. p 5.
- 11. Fuller DJ, Duthie RB.** The timed appearance of some congenital malformations and orthopaedic abnormalities. *AAOS Instruct Course Lect.* 1974: 23:53-61.
- 12. Henkel L, Willert HG.** Dysmelia. A classification and a pattern of malformation in a group of congenital defects of the limbs. *J Bone Joint Surg Br.* 1969;51(3):399-414.
- 13. Manouvrier-Hanu S, Holder-Espinasse M, Lyonnet S.** Genetics of limb anomalies in humans. *Trends Genet.* 1999;15(10):409-17.
- 14. Tavela S, Biticchi R, Morello R, Castagnola P, Musante V, Costa D, Cancedda R, Garofalo S.** Forced chondrocyte expression of sonic hedgehog impairs joint formation affecting proliferation and apoptosis. *Matrix Biol.* 2006;25(7):389-97.
- 15. Drachman DB, Sokoloff L.** The role of movement in embryonic joint development. *Develop Biol.* 1966;14:401-20.
- 16. Herring JA, Cummings DR.** The limb-deficient child. In: Morrissy RT, Weinstein SL, eds. *Lovell and Winter's Pediatric Orthopaedics.* 4th ed. Philadelphia: Lippincott Williams & Wilkins; 1996; p 1151.