

## ترمیم آرتروسکوپی پارگی‌های وسیع و بزرگ روتاتور کاف

دکتر حمیدرضا اصلانی، \*\* دکتر مهدی ابویی مهریزی، \*\* دکتر امین کریمی، \*\*\* دکتر زهره زعفرانی

«دانشگاه علوم پزشکی شهید بهشتی»

### خلاصه

**پیش‌زمینه:** عضلات روتاتورکاف به عنوان جزء اصلی عملکرد شانه محسوب می‌شود و پارگی آنها اختلال شایع در عملکرد شانه و علت شایع درد شانه می‌باشد. هدف این تحقیق ارزیابی نتایج ترمیم آرتروسکوپی پارگی‌های بزرگ و وسیع روتاتورکاف در پیگیری کوتاه‌مدت بود.  
**مواد و روش‌ها:** در این مطالعه ۵۱ بیمار (۴۱ مرد و ۱۰ زن) با میانگین سنی ۴۹ سال (۶۲-۳۸ سال) که طی سه سال در دو بیمارستان شهر تهران پارگی بزرگ یا وسیع روتاتورکاف داشتند و با روش آرتروسکوپی قابل ترمیم بودند، انتخاب شدند. ۱۰ بیمار تحقیق را ترک کردند و از بررسی حذف شدند و ۴۱ بیمار مورد ارزیابی قرار گرفتند.

**یافته‌ها:** بیست و هشت بیمار پارگی بزرگ و ۱۳ بیمار پارگی وسیع داشتند. میانگین زمان پیگیری پس از عمل ۲۵ ماه (۴۸-۱۲ ماه) بود. براساس درجه‌بندی شانه دانشگاه کالیفرنیا - لوس آنجلس (University of California at Los Angeles Shoulder Scale-UCLA)، ۸۸٪ بیماران نتیجه نهایی خوب یا عالی داشتند. اگرچه ۵ بیمار براساس درجه‌بندی UCLA شکست درمان داشتند، ۹۸٪ بیماران از نتیجه عمل راضی بودند. فقط یک بیمار تحت عمل جراحی مجدد ترمیم روتاتورکاف قرار گرفت. مقایسه نتیجه نهایی پارگی وسیع با کل گروه، تفاوت قابل ملاحظه‌ای را نشان نداد؛ اگرچه تمام نمرات UCLA در بیماران با پارگی وسیع نسبت به پارگی بزرگ قبل از عمل کمتر بود.

**نتیجه‌گیری:** ترمیم آرتروسکوپی پارگی‌های وسیع و بزرگ روتاتورکاف نتایج خوب یا عالی قابل مقایسه با نتایج حاصل از ترمیم این پارگی‌ها به روش باز ایجاد می‌کند.

**واژه‌های کلیدی:** روتاتور کاف، آرتروسکوپی، شانه

دریافت مقاله: ۵ ماه قبل از چاپ؛ مراحل اصلاح و بازنگری: ۳ بار؛ پذیرش مقاله: ۲ ماه قبل از چاپ

## Arthroscopic Repair of Large and Massive Rotator Cuff Tears

\*Hamid Reza Aslani, MD; \*\* Mehdi Abooei Mehrizi, MD; \*\* Amin Karimi, MD; \*\*\* Zohreh Zaferani, MD

### Abstract

**Background:** Rotator cuff muscles are the milestone of shoulder function. Tear of the rotator cuff could result in shoulder pain and deterioration of the function. The purpose of this study was to evaluate the outcome of arthroscopically repaired large and massive rotator cuff tears in short term.

**Methods:** Fifty one consecutive patients (41 males, 10 females) with average age of 49 years old (38-62 y/o) who had arthroscopically repairable large or massive tears during a 3 year period in two hospitals in Tehran were included in the study. Ten of these patients were lost to follow-up and were excluded from the study. The remaining 41 were the focus of this study.

**Results:** 28 patients had large tears and 13 had massive tears. Follow-up averaged 25 months (range, 12 to 48 months). Based on the University of California Los Angeles shoulder rating (UCLA), 88% of patients had good or excellent outcomes. Although 5 patients were considered failures based on the UCLA score, 98% of patients were satisfied with the result. Only 1 of these failures underwent a second operation for revision repair. There was no significant difference in final scores when comparing the massive tears with the entire group. The preoperative scores however for massive tears were lower than the large tears.

**Conclusion:** Arthroscopic management of large and massive of rotator cuff tears results in good or excellent outcomes comparable to reported outcomes following open repair.

**Keywords:** Rotator cuff; Arthroscopy; Shoulder

Received: 5 months before printing ; Accepted: 2 months before printing

\*Orthopaedic Surgeon, Orthopaedic Department, Shahid Beheshti University of Medical Sciences, Tehran, IRAN.

\*\*Resident of Orthopaedic Surgery, Orthopaedic Department, Shahid Beheshti University of Medical Sciences, Tehran, IRAN.

\*\*\*General Practitioner, Researcher, Shahid Beheshti University of Medical Sciences, Tehran, IRAN.

**Corresponding author:** Hamid Reza Aslani, MD  
Taleghani Hospital, Orthopaedic unit, Tehran, Iran  
E-mail: hraslani@yahoo.com

## مقدمه

عضلات روتاتورکاف به عنوان یکی از اجزای اصلی عملکرد شانه شناخته می شود و پارگی آنها یک اختلال شایع در عملکرد شانه و علت شایع درد شانه می باشد. «کادمن»<sup>۱</sup> برای اولین بار در سال ۱۹۱۱ پارگی عضلات روتاتورکاف با ضخامت کامل را ترمیم نمود. نقطه نظرهای مختلفی درباره درمان جراحی یا غیرجراحی این ضایعه به ویژه در مورد درمان مناسب پارگی های بزرگ و وسیع روتاتورکاف وجود دارد.

برخی از جراحان بر این باورند که آرتروسکوپی در پارگی های بزرگ روتاتورکاف کتراندیکاسیون دارد و روش جراحی باز را ترجیح می دهند<sup>(۱)</sup>. عواملی مانند دشوار بودن شناسایی نوع پارگی و به دست آوردن متحرک سازی<sup>۲</sup> کافی باعث این تفکر شده است. افراد دیگر دریافتند که مزمن و متحرک بودن پارگی عوامل مهمی هستند و برای ترمیم می توان از روش آرتروسکوپیک استفاده نمود. هرچند برخی دریدمان و دکمپرسیون ساده را برای درمان پارگی های بزرگ و وسیع ترجیح می دهند<sup>(۲)</sup>.

هدف این مطالعه، بررسی نتایج ترمیم پارگی های بزرگ و وسیع روتاتورکاف به روش آرتروسکوپیک بود.

## مواد و روش ها

در این مطالعه گذشته نگر ۵۱ بیمار (۴۱ مرد و ۱۰ زن) با میانگین سنی ۴۹ سال (۳۸-۶۲ سال) که تحت ترمیم آرتروسکوپیک پارگی های بزرگ و وسیع روتاتورکاف قرار گرفته بودند به صورت متوالی شناسایی شدند.

پارگی های روتاتورکاف ۳ تا ۵ سانتی متر در دو جهت (حداقل ۳ سانتی متر طول و پهنا) با جمع شدگی<sup>۳</sup>، حداقل تا سطح گلنویید دچار عارضه، به عنوان پارگی های بزرگ؛ و پارگی های بیش از ۵ سانتی متر در دو جهت به عنوان پارگی های وسیع تعریف شدند.

بیمارانی با پارگی بزرگ یا وسیع روتاتورکاف که تماماً به روش آرتروسکوپیک ترمیم شده و حداقل ۱۲ ماه از عمل جراحی آنها می گذشت، وارد مطالعه شدند. ده بیمار که قبل از یک سال، پیگیری پس از عمل جراحی را قطع کرده بودند، از بررسی کنار گذاشته شدند. ۴۱ بیمار دیگر در این تحقیق مورد بررسی قرار گرفتند.

ترمیم پذیری آرتروسکوپیک با توانایی در متحرک سازی مناسب عضلات کاف تا توپروزیته هموروس و کفایت بافت برای کنار هم قرارگرفتن با بخیه تعیین می گردد. در این مطالعه برای تمام بیماران، دیستال کلاویکل به صورت روتین برداشته شد تا منبع احتمالی ثانویه درد از بین برود. درمان غیرجراحی شامل حداقل یک ماه فیزیوتراپی (عمدتاً ۳ تا ۶ ماه)، تزریق ساباکرومیکال استروئید، داروهای ضدالتهابی و تلاش برای کنترل علائم با تغییر فعالیت ها انجام شده بود.

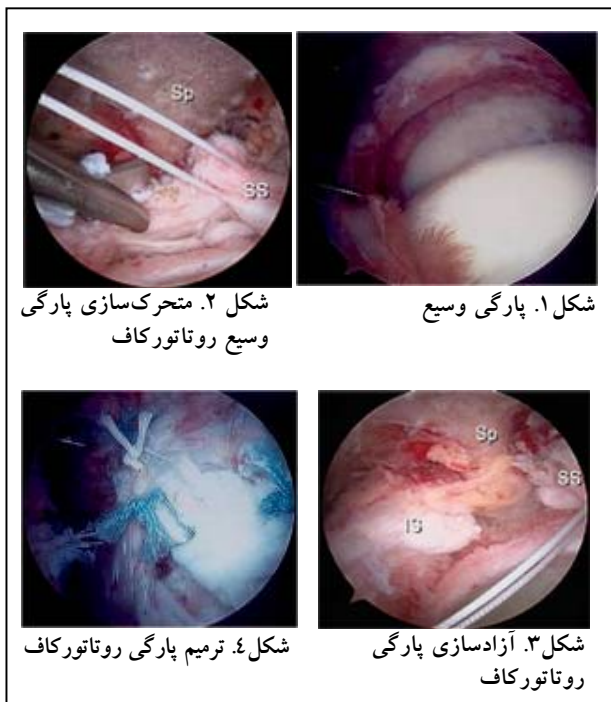
اندیکاسیون های جراحی شامل شکست درمان غیرجراحی، ادامه درد و اختلال در عملکرد در نظر گرفته شد. از درجه بندی تغییر یافته شانه دانشگاه کالیفرنیا - لوس آنجلس (UCLA)<sup>۴</sup> جهت بررسی درد، عملکرد، دامنه حرکت و قدرت قبل و بعد از عمل استفاده شد. حداکثر امتیاز در این درجه بندی ۳۵ می باشد و میزان رضایت بیماران در چهار گروه عالی (۳۵-۳۴)، خوب (۳۳-۲۸)، نسبتاً خوب (۲۷-۲۱) و بد (۲۰-۰) در نظر گرفته می شود. دو گروه خوب و عالی نشان دهنده رضایت و عمل جراحی موفق می باشد. رضایت مندی بیماران به طور جداگانه با پرسیدن رضایت یا عدم رضایت آنان از عمل جراحی نیز بررسی شد. اطلاعات جمع آوری شده، با استفاده از آزمون پارامتری t برای گروه های همتا<sup>۵</sup> بررسی شدند. تجزیه و تحلیل آماری با نرم افزار آماری SPSS انجام شد. در این بررسی سطح اطمینان ۰/۰۵ در نظر گرفته شد.

در ۳۱ بیمار اندام غالب درگیری داشت. متوسط دوره زمانی وجود علائم قبل از جراحی ۱۰ ماه (بین ۱ تا ۶۰ ماه) بود؛ ۳ بیمار در طی یک ماه اول پس از شروع علائم عمل شدند که دارای پارگی مزمن بودند.

1. Codman
2. Mobilization
3. Retraction

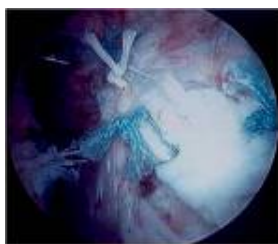4. Modified-University of California at Los Angeles (UCLA) Shoulder Scale  
5. Paired t-test

بهترین روش ترمیم از نظر ما ترکیب پوشش حاشیه‌ای با بخیه یا قلاب و بخیه‌های بهم رساننده می‌باشد. ابتدا یک یا تعداد بیشتری بخیه همگرا در لبه آزاد شده پارگی می‌زنیم و پس از آن یک یا تعداد بیشتری بخیه با قلاب خارج به شیار استخوانی ایجاد شده زده می‌شود تا عضلات کاف به داخل استخوان بخیه و ترمیم گردند. اگر آزادسازی کافی تاندون انجام و نوع پارگی شناسایی شود، توانایی ترمیم آناتومیک در اغلب موارد وجود دارد (شکل ۴).

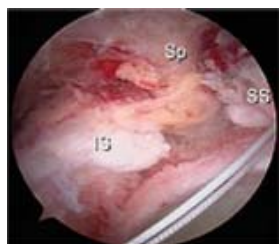


شکل ۲. متحرک‌سازی پارگی وسیع روتاتورکاف

شکل ۱. پارگی وسیع



شکل ۴. ترمیم پارگی روتاتورکاف



شکل ۳. آزادسازی پارگی روتاتورکاف

### یافته‌ها

در پیگیری بعد از عمل با میانگین زمانی ۲۵ ماه (۱۲ تا ۴۸ ماه)، ۳۶ بیمار (۸۸٪) براساس درجه‌بندی UCLA تغییر یافتند نتایج خوب یا عالی داشتند.

میانگین امتیاز UCLA قبل از عمل ۱۵/۳ (۵-۲۴) بود که به ۳۲/۴ پس از عمل رسید. نمره درد از ۴/۱۸ به ۸/۶ (به مفهوم درد مختصر یا اتفاقی در بیشتر بیماران)، عملکرد از ۵/۲۲ به ۹/۲۴، حرکت «بلند کردن دست به طرف جلو»<sup>۱</sup> از ۲/۸ به ۴/۷۶ (۸۱ درجه متوسط افزایش)، قدرت بلند کردن از جلو از ۲/۸۴ به

تمام بیماران در این مطالعه پارگی بزرگ یا وسیع روتاتورکاف داشتند که به روش آرتروسکوپی ترمیم شدند. روش مناسب ترمیم پارگی حین عمل جراحی مشخص شد. ۳۷ پارگی، به عقب رفتگی به سمت مدیال و جابه‌جایی به سمت جلو و پشت تاندون‌های روتاتورکاف داشتند که با ترکیبی از بخیه با قلاب در توپروزیته بزرگ و بخیه‌های بهم رساننده درمان شدند. سه بیمار پارگی به صورت شکاف در سطح کرونال با جابه‌جایی به سمت پشت تاندون‌ها داشتند که با روش بخیه‌های بهم رساننده و با نزدیک کردن قسمت جلویی و پشتی عضلات کاف به یکدیگر و به توپروزیته، ترمیم شدند. پس از عمل، برای بیماران ۸ هفته دست آویز داده شد و بعد از هفته دوم به منظور پیشگیری از خشکی مفصل، بیماران روزانه ۲۰ بار حرکات غیرفعال را در منزل انجام دادند.

### تکنیک جراحی

تکنیک جراحی شامل آرتروسکوپی تشخیصی داخل مفصل گلفوهرمال برای تشخیص و درمان اختلالات همزمان داخل مفصلی می‌باشد که پس از آن آرتروسکوپ وارد فضای ساب‌اکرومیال شده و با اضافه کردن ورودی خارجی، فضای ساب‌اکرومیال برای به‌وجود آوردن دید کافی و مشاهده پارگی عضلات کاف و آناتومی اکرومیال دو برابر می‌گردد (شکل ۱). پارگی عضلات از پشت به وسیله ورودی خارجی مشاهده می‌گردد. ابتدا بر روی متحرک‌سازی عضلات برای ایجاد امکان ترمیم پارگی کار می‌شود (شکل ۲). با استفاده از دستگاه تراش، عضلات کاف در سطح کپسولی آزاد می‌شوند. در عین حال مراقبت از ساختمان‌های بین تاندون بای‌سپس و لبروم برای عدم آسیب‌زدن به آنها لازم است. در این مرحله چسبندگی به خار اسکاپولار نیز آزاد می‌شود. در مرحله بعد عضلات کاف را در سطح بورس‌ال آزاد می‌کنیم که شامل آزادسازی رباط کورااکرومیال می‌شود (شکل ۳). یک شیار استخوانی در توپروزیته بزرگ، درست در خارج غضروف مفصلی ایجاد می‌کنیم. در مرحله بعد دکمپرسیون ساب‌اکرومیال و پس از آن خارج‌سازی انتهای خارجی ترقوه انجام می‌شود. عمده پارگی‌های بزرگ و وسیع شبیه به هلال بودند که جدا شدگی، به عقب رفتگی و نیز شکاف در سطح کرونال در عضلات روتاتورکاف داشتند.

دشواری در بستن نقص‌های ساختمانی بزرگ باعث شده که برخی از جراحان این پارگی‌ها را با دبریدمان و دکمپرن ساده بدون ترمیم درمان کنند<sup>(۷)</sup>. بررسی‌های اولیه بیش از ۸۰٪ موفقیت را با این روش درمانی (دبریدمان و دکمپرن) گزارش نمودند و بیماران پیشرفت قابل ملاحظه‌ای در عملکرد و بهبود درد داشتند. با این وجود محققین این درمان را در بیماران انتخابی توصیه نمودند و براین باورند که ترمیم باز پارگی‌های معمول روتاتورکاف نباید نادیده گرفته شود. آنها تلاش برای متحرک‌سازی و آزادسازی و سپس ترمیم روتاتورکاف را توصیه نمودند و این درمان را تنها در پارگی‌هایی که واقعاً قابل ترمیم نمی‌باشد پیشنهاد کردند<sup>(۸)</sup>.

«مونت گومری»<sup>۱</sup> و همکاران در یک بررسی گذشته‌نگر نتایج ترمیم پارگی‌های وسیع با دبریدمان را با درمان ترمیم شده مقایسه کردند<sup>(۹)</sup> و نتایج بسیار بهتری در گروه ترمیم شده مشاهده نمودند. این یافته‌ها در پیگیری درازمدت (۹-۶ سال) نیز تایید شد که ۸۶٪ بیماران ترمیم شده در مقابل ۸٪ بیماران دبرید شده نتایج رضایت‌بخش داشتند و ۲۳ بیمار از ۲۵ نفر در گروه دبریدمان نیاز به عمل جراحی مجدد پیدا کردند<sup>(۱۰)</sup>. این یافته‌ها نشان می‌دهند که با گذشت زمان نتایج خوب ابتدایی دبریدمان در مقایسه با پارگی‌های ترمیم شده، کمتر خواهد بود.

«بورکارت»<sup>۲</sup> و همکاران علل بیومکانیک نتایج خوب دبریدمان در برخی از بیماران را در مقایسه با نتایج بد در سایرین بررسی نمودند. همچنین نتایج روش نوین ترمیم نسبی پارگی‌های وسیع را بررسی نمودند و اهمیت حفظ هم‌محوری قدرت ماهیچه‌ها<sup>۳</sup> و سیستم «پل معلق شانه»<sup>۴</sup> در انتقال نیرو در شانه را توضیح دادند. هدف از ترمیم نسبی به‌وجود آوردن روتاتورکاف با پارگی فانکشنال با ایجاد مکانیک طبیعی شانه است و پوشانیدن کامل سر هومروس برای رسیدن به این هدف الزامی نمی‌باشد. نتایج این نوع ترمیم در ۱۴ بیمار آنان بسیار عالی بود. علی‌رغم وجود نقص پس از عمل در عضلات روتاتورکاف به میزان میانگین ۱/۳ سانتی‌متر، بالا آوردن

۴/۸۶ (قدرت تقریباً طبیعی) افزایش یافت. این تغییرات همگی از لحاظ آماری معنی‌دار بودند ( $p < 0.05$ ). بین بیماران با پارگی وسیع و پارگی بزرگ از لحاظ نتایج بعد از عمل تفاوت معنی‌دار وجود نداشت.

براساس درجه‌بندی UCLA، ۵ بیمار (۱۲٪) دچار شکست درمان شدند که شامل ۳ پارگی بزرگ و ۲ پارگی وسیع بود. چهل بیمار (۹۸٪) از نتیجه عمل جراحی رضایت داشتند. یک بیمار نیاز به عمل جراحی مجدد پیدا نمود. این بیمار ۲ ماه پس از عمل جراحی زمین خورده و دچار پارگی مجدد روتاتورکاف شده بود. پس از ترمیم مجدد آرتروسکوپی در پیگیری انجام شده، با بازگشت عملکرد به‌صورت کامل و وجود درد تنها در هنگام انجام فعالیت‌های سنگین، نتیجه خوب داشت.

## بحث

ترمیم پارگی‌های بزرگ و وسیع روتاتورکاف از دیر باز کار دشواری بوده است. تاندون‌ها دچار عقب‌کشیدگی می‌شوند و عضله تغییرات شبیه به بافت چربی می‌یابد. علی‌رغم تلاش‌های فراوان برخی از جراحان قادر به بستن نقص ساختمانی ایجاد شده در عضلات نمی‌باشند. برداشت معمول این است که نقص ساختمانی باقی‌مانده به‌طور مستقیم با نتایج ناموفق همراه است و برهمین اساس روش‌های مختلفی برای بستن آن ابداع گردید که شامل انتقال تاندون سالم عضله سباب اسکاپولاریس برای پوشاندن نقص فوقانی تاندون‌ها<sup>(۴)</sup>، استفاده از بافت فاشیا به صورت آلوگرفت یا اتوگرفت<sup>(۵)</sup>، ترمیم در محلی داخل‌تر از محل اتصال طبیعی تاندون‌ها<sup>(۶)</sup>، انتقال تاندون عضله لاتیسموس دورسی<sup>(۷)</sup> انتقال تاندون آزاد<sup>(۸)</sup> و یا دبریدمان و دکمپرن ساده روتاتورکاف<sup>(۹)</sup> می‌باشد. با این وجود بسیاری از محققین دریافتند که بستن کامل و غیرقابل نفوذ نقص ساختمانی موجود در عضلات جزء ضروری برای نتایج موفق حاصل از جراحی نمی‌باشد<sup>(۹-۱۱)</sup> و علی‌رغم نتایج خوب پس از جراحی، بررسی‌های تصویربرداری وجود نقص در عضلات روتاتورکاف را نشان دادند.

1. Montgomery

2. Burkhart

3. Forcecouples

4. Suspension bridge

با پیشرفت ابزار و روش آرتروسکوپی، تمایل زیادی برای ترمیم پارگی‌های وسیع با آرتروسکوپی به وجود آمد. در بسیاری از گزارش‌ها اندازه پارگی به‌عنوان اندیکاسیون ترمیم باز مطرح شده و اعتقاد بر آن است که پارگی‌های بزرگ و وسیع با روش آرتروسکوپی قابل درمان نمی‌باشند و برای ترمیم آنها باید از روش باز استفاده گردد. با این وجود با افزایش تجربه جراحان در ترمیم آرتروسکوپی و شناسایی مناسب نوع و طرح پارگی توسط آرتروسکوپ، تمایل برای ترمیم آرتروسکوپی این پارگی‌ها افزایش یافته است. عوامل اصلی محدود کننده ترمیم پارگی از طریق آرتروسکوپی، مقدار عقب‌کشیدگی باقی‌مانده علی‌رغم حداکثر آزادسازی تاندون است. توانایی برای آزادسازی پارگی تا توپروزیته یا برای برقراری هم‌محوری ماهیچه‌ها با ترمیم نسبی، تعیین‌کننده اصلی نتایج درمان است.

در بررسی حاضر، مثل بسیاری از مطالعات دیگر، ۸۸٪ بیماران نتایج خوب یا عالی داشتند. بدون توجه به اندازه پارگی، بیماران براساس نمره UCLA پیشرفت قابل ملاحظه‌ای در عملکرد، قدرت و بهبود درد پس از عمل جراحی، و به‌طور میانگین ۹۱٪ افزایش در میزان بلند کردن دست به جلو داشتند. در تحقیق حاضر، برای بررسی وضعیت عضله ترمیم شده، تصویربرداری پس از جراحی انجام ندادیم، لیکن نمی‌توانیم در این باره توصیه ارائه نماییم. تنها می‌توانیم بر این نکته اشاره کنیم که درصد قابل توجهی از بیماران سوراخ‌های باقی‌مانده در عضله دارند که در عملکرد شانه تأثیرگذار نمی‌باشد.

در حال حاضر نظرات درباره درمان مناسب پارگی‌های کوچک و متوسط روتاتورکاف بسیار اندک است و بیشتر جراحان، در صورت شکست یک دوره درمان، با ترمیم غیرجراحی موافق هستند. اخیراً تمایل به ترمیم این نوع پارگی‌ها به‌وسیله آرتروسکوپی افزایش یافته و برخی نتایج بسیار موفقی با درمان ترکیبی آرتروسکوپ و برش کوچک به دست آورده‌اند. برخی دیگر نتایج موفق مشابه با استفاده از آرتروسکوپ به تنهایی به‌دست آورده‌اند که البته در بسیاری از این تحقیقات نتایج موفق مشابه برای درمان آرتروسکوپی در پارگی‌های وسیع و بزرگ گزارش نشده است.<sup>(۱۴)</sup>

دست به میزان ۹۰/۸ و قدرت به میزان ۲/۸ امتیاز در نمره‌دهی صفر تا ۵ افزایش یافت. امتیاز UCLA به‌طور میانگین از ۹/۸ قبل از عمل به ۲۷/۶ پس از عمل رسید. ۱۳ بیمار (۹۸٪) از نتیجه درمان رضایت داشتند. بنابراین آنان نتیجه گرفتند که وجود نقص ساختمانی باقی‌مانده در روتاتورکاف الزاماً دردناک نمی‌باشد و محل این نقص ساختمانی تعیین‌کننده عملکرد روتاتورکاف است. پس با انتقال عضله و یا تاندون برای پر کردن نقص ساختمانی مخالفت نمودند زیرا تغییرات نامناسبی در مکانیک شانه ایجاد می‌کرد.<sup>(۱۱)</sup>

از این یافته‌ها در بیماران ما با پارگی وسیع استفاده گردید. علی‌رغم توانایی ما برای ترمیم کامل این پارگی‌ها اصراری برای ترمیم با بستن کامل نقص نداشتیم. همانند گزارش بسیاری از محققین، بیشتر این بیماران با وجود نتیجه موفقیت‌آمیز، نقص باقی‌مانده در کاف دارند.<sup>(۹-۱۱)</sup>

تعداد اندکی تحقیق اختصاصاً نتایج ترمیم باز در پارگی‌های وسیع و بزرگ را گزارش کردند. عمده پارگی‌ها بدون توجه به اندازه آنها در صورت آزادسازی مناسب قابل ترمیم بودند. «بیگلیانی»<sup>۱</sup> و همکاران گزارش نتایج ترمیم باز پارگی وسیع روتاتورکاف ۶۱ بیمار را ارائه نمودند. در این بررسی ۵۲ بیمار (۸۵٪) نتایج رضایت‌بخش داشتند.<sup>(۱)</sup>

«راکیتو»<sup>۲</sup> و همکاران نتایج ترمیم باز ۱۷ پارگی بزرگ و ۱۳ پارگی وسیع را بررسی نمودند و دریافتند که ۲۳ بیمار (۷۷٪) نتایج خوب یا عالی داشتند.<sup>(۱۲)</sup> «ملیلو»<sup>۳</sup> و همکاران در ۸۷٪ بیماران با ترمیم باز پارگی بزرگ یا وسیع روتاتورکاف، نتایج خوب یا عالی گزارش نمودند.<sup>(۱)</sup>

«بورکارت» و همکاران نتایج ترمیم پارگی وسیع روتاتورکاف به روش آرتروسکوپی را در ۲۲ بیمار بررسی کردند و به‌طور میانگین ۵۳ درجه بهبود بلند کردن دست به جلو و ۱۷/۲ بهبود در امتیاز UCLA داشتند. بهبود بالینی در این بیماران ۸۸/۴٪ گزارش شد.<sup>(۱۳)</sup>

1. Bigliani
2. Rokito
3. Melillo

ترمیم آرتروسکوپی پارگی‌های وسیع و بزرگ .....

مجله جراحی استخوان و مفاصل ایران/ دوره هفتم، شماره ۳، تابستان ۱۳۸۸

### نتیجه‌گیری

این مطالعه نشان داد که پارگی‌های وسیع و بزرگ را می‌توان با آرتروسکوپی با موفقیت ترمیم نمود و به نتایج مشابه با روش ترمیم باز در این نوع پارگی‌ها دست یافت. همچنین دریافتیم که

نوع و روش درمان آرتروسکوپی در پارگی بزرگ (۳-۵ سانتی‌متر) و وسیع (بیش از ۵ سانتی‌متر) تفاوتی نداشت و نتایج در بیماران با پارگی وسیع روتاتورکاف مشابه با پارگی بزرگ بود.

### References

- 1. Bigliani LU, Cordasco FA, McIlveen SJ, Musso ES.** Operative treatment of failed repairs of the rotator cuff. *J Bone Joint Surg Am.* 1992;74(10):1505-15.
- 2. Montgomery T, Yerger B, Savoie III F.** Management of rotator cuff tears: A comparison of arthroscopic debridement and surgical repair. *J Shoulder Elbow Surg.* 1994;3(2):70-8.
- 3. Kirkley A, Griffin S, Dainty K.** Scoring systems for the functional assessment of the shoulder. *Arthroscopy.* 2003; 19 (10):1109-20.
- 4. Cofield RH.** Subscapular muscle transposition for repair of chronic rotator cuff tears. *Surg Gynecol Obstet.* 1982;154(5):667-72.
- 5. Neviasser JS, Neviasser RJ, Neviasser TJ.** The repair of chronic massive ruptures of the rotator cuff of the shoulder by use of a freeze-dried rotator cuff. *J Bone Joint Surg Am.* 1978;60(5):681-4.
- 6. Melillo AS, Savoie FH 3rd, Field LD.** Massive rotator cuff tears: debridement versus repair. *Orthop Clin North Am.* 1997;28(1):117-24.
- 7. Hawkins RJ, Misamore GW, Hobeika PE.** Surgery for full-thickness rotator-cuff tears. *J Bone Joint Surg Am.* 1985;67(9):1349-55.
- 8. Solonen KA, Vastamäki M.** Reconstruction of the rotator cuff. *Int Orthop.* 1983;7(1):49-53.
- 9. Calvert PT, Packer NP, Stoker DJ, Bayley JI, Kessel L.** Arthrography of the shoulder after operative repair of the torn rotator cuff. *J Bone Joint Surg Br.* 1986;68(1): 147-50.
- 10. Harryman DT 2nd, Mack LA, Wang KY, Jackins SE, Richardson ML, Matsen FA 3rd.** Repairs of the rotator cuff. Correlation of functional results with integrity of the cuff. *J Bone Joint Surg Am.* 1991; 73 (7): 982-9.
- 11. Burkhart SS, Nottage WM, Ogilvie-Harris DJ, Kohn HS, Pachelli A.** Partial repair of irreparable rotator cuff tears. *Arthroscopy.* 1994;10(4):363-70.
- 12. Rokito AS, Cuomo F, Gallagher MA, Zuckerman JD.** Long-term functional outcome of repair of large and massive chronic tears of the rotator cuff. *J Bone Joint Surg Am.* 1999;81(7):991-7.
- 13. Burkhart SS, Barth JR, Richards DP, Zlatkin MB, Larsen M.** Arthroscopic repair of massive rotator cuff tears with stage 3 and 4 fatty degeneration. *Arthroscopy.* 2007; 23(4):347-54.
- 14. Gartsman GM, Khan M, Hammerman SM.** Arthroscopic repair of full-thickness tears of the rotator cuff. *J Bone Joint Surg Am.* 1998;80(6):832-40.