

## نتایج درمان اسکولیوز پشتی-کمری یا کمری به روش فیوژن جلویی سگمان کوتاه با پیچ پدیکولار با بازوی بلند

\*دکتر محمدعلی عرفانی، \*دکتر هرمز نورایی، \*دکتر سید امیررضا مصباحی، \*دکتر فاطمه طوبایی

«دانشگاه علوم پزشکی شیراز»

### خلاصه

**پیش‌زمینه:** هدف از این مطالعه، بررسی بیماران با اسکولیوز کمری یا پشتی-کمری ناشناخته (ایدیوپاتییک) جوانان بود که به روش فیوژن جلویی سگمان کوتاه با پیچ پدیکولار با بازوی بلند درمان شدند.

**مواد و روش‌ها:** در یک مطالعه گذشته‌نگر طی ۴ سال، ۱۲ بیمار با اسکولیوز ناشناخته پشتی-کمری یا کمری که تحت عمل فیوژن جلویی سگمان کوتاه با پیچ پدیکولار قرار گرفته بودند، بررسی شدند. زاویه انحنای اصلی و ثانویه، زاویه مهره‌های بالایی و زیرین سگمان جراحی شده؛ چرخش دیسک در زیر مهره تحتانی و وسیله‌گذاری گردیده؛ انحراف از خط وسط و چرخش مهره اپیکال انحنای اصلی در محور سائیتال در پرتونگاری قبل از عمل، چهار روز بعد از عمل و در آخرین مراجعه اندازه‌گیری گردید. میزان رضایت‌مندی با پرسشنامه SRS-30 ارزیابی شد.

**یافته‌ها:** تصحیح زاویه انحنای اصلی ۶۶/۷٪ و انحنای پشتی فیوز نشده ۵۰/۲٪ بود که با تصحیح در حالت خمیده قبل از عمل همخوانی داشت. در انحنای اصلی پس از درمان، ۹۲٪ کاهش در چرخش مهره اپیکال، ۷۴٪ بهبود در انحراف مهره اپیکال از خط وسط، ۷۵٪ کاهش زاویه مهره بالایی انحنای وسیله‌گذاری شده، ۷۹٪ کاهش در زاویه مهره تحتانی انحنای اصلی به دست آمد، و زاویه دیسک در زیر آخرین مهره وسیله‌گذاری شده ۹۲٪ بهبود یافت. میزان کیفی و لوردوز پس از جراحی، تغییر قابل توجهی نکرد. میانگین SRS-30 در آخرین بررسی ۱۱۶ بود.

**نتیجه‌گیری:** فیوژن جلویی سگمان کوتاه در بیماران اسکولیوز پشتی-کمری یا کمری ناشناخته‌ای که انحنای پشتی آنان در عکس حالت خمیده قبل از عمل ۲۵ درجه کاهش می‌یابد، نتایج بالینی و رادیولوژیک قابل قبول خواهد داشت. **واژه‌های کلیدی:** اسکولیوز، فیوژن ستون فقرات، ستون فقرات، نوجوانان

دریافت مقاله: ۶ ماه قبل از چاپ؛ مراحل اصلاح و بازنگری: ۳ بار؛ پذیرش مقاله: ۴ ماه قبل از چاپ

## Treatment Outcome of Thoracolumbar/Lumbar Scoliosis with Short Segment Anterior Spinal Fusion

\*Mohammad Ali Erfani, MD; \*Hormoz Nouraei, MD; \*Seyed Amir Reza Mesbahi, MD; \*\*Fatemeh Toubaei, MD

### Abstract

**Background:** The aim of this study was an assessment of patients with adolescent idiopathic scoliosis (AIS) treated by short anterior fusion of the thoracolumbar/lumbar curve.

**Methods:** In a retrospective study, 12 consecutive patients with Lenke 5 type AIS treated by short segment anterior spinal fusion during 2002-2005, were evaluated. The Cobb angles of major and minor curves, upper and lower end instrumented vertebrae angulation, disc angulation below the lower end instrumented vertebrae, apical vertebral angulation and translation, sagittal Cobb angles were assessed preoperatively, 4 days post operatively and at the last follow-up. Patients' satisfaction was assessed by SRS-30 questionnaire.

**Results:** The correction of main curve Cobb angle was 66.7%. The unfused thoracic curve improved to 50.2% that was comparable with flexibility data. In the major curve, there were an improvement of 92% in the apical vertebral rotation, 74% apical vertebral translation, 75% upper end instrumented vertebra angulation, 79% lower end instrumented vertebra angulation, and 92% correction of disc angulation below the lower instrumented vertebra. There were no significant changes in thoracic kyphosis or lumbar lordosis. The average SRS-30 at the last follow-up was 116 points.

**Conclusion:** We conclude that short segment anterior selective fusion with anterior instrumentation of the thoraco lumbar/ lumbar curve in Lenke 5 scoliosis with a thoracic curve bending to 25° or less, results in a satisfactory correction and a well balanced spine.

**Keywords:** Scoliosis; Spinal fusion; Spine; Adolescent

Received: 6 months before printing ; Accepted: 4 months before printing

\*Orthopaedic Surgeon, Orthopaedic Department, Shiraz University of Medical Sciences, Shiraz, IRAN.

\*\*General Practitioner, Researcher, Shiraz University of Medical Sciences, Shiraz, IRAN.

## مقدمه

اسکولیوز یکی از شایع‌ترین اختلالات ستون فقرات است. «اسکولیوز» از کلمه یونانی به معنای خمیده و کج گرفته شده است که از قدیم شناخته شده و در نوشته‌های بقراط برای توضیح انحنای طبیعی و غیرطبیعی ستون فقرات استفاده شده است<sup>(۱)</sup>.

هم‌اکنون اسکولیوز به‌عنوان انحنای جانبی بیش از ۱۰ درجه از خط عمودی ستون فقرات در عکس‌های رادیولوژی تعریف می‌شود.

اسکولیوز ناشناخته (ایدیوپاتیکی)<sup>۱</sup>، شایع‌ترین نوع اسکولیوز می‌باشد. در این میان اسکولیوز ناشناخته جوانان بیشترین موارد را به خود اختصاص داده است<sup>(۱)</sup>.

اسکولیوز ناشناخته برای اولین بار به وسیله «پونسل» و «فردمن»<sup>۲</sup> در ۵ گروه طبقه‌بندی شد. نظام طبقه‌بندی «کینگ»<sup>۳</sup> و همکاران برای حدود ۲۰ سال استاندارد طلایی برای تشریح انحنای جانبی ستون فقرات بود و سپس قابلیت اعتماد آن به‌وسیله جراحان اسکولیوز زیر سؤال رفت. سرانجام نظام «لنکه»<sup>۴</sup> و همکاران به‌عنوان روش جدیدتر و قابل اعتمادتر جایگزین گردید. این نظام طبقه‌بندی اسکولیوز دارای سه بخش

نوع انحنای (با شماره‌های ۱ تا ۶)، اصلاحات مهره‌های کمری<sup>۵</sup> (A، B، C) و اصلاحات مهره‌های پشتی در صفحه ساژیتال<sup>۶</sup> (+، -، N) می‌باشد (جدول ۱).

بیشتر موارد اسکولیوز ناشناخته جوانان به‌دلیل احتمال پایین پیشرفت آنها نیاز به درمان ندارند و درمان فقط در مواردی انجام می‌شود که انحنای شدیدی داشته یا احتمال پیشرفت آن زیاد باشد<sup>(۱،۲)</sup>. به‌طور کلی بدون توجه به میزان بلوغ بیمار، در انحنای کمتر از ۲۵ درجه نیاز به درمان احساس نمی‌شود<sup>(۳)</sup> ولی بیماران نابالغ با انحنای درحال پیشرفت و بیش از ۳۰ درجه نیاز به درمان دارند. در طی سال‌ها برخی روش‌های درمان غیرجراحی تجربه شده مفید (مانند بریس) و برخی غیرمفید (مانند تحریک الکتریکی، ورزش و بیوفیزیک) ارزیابی شده‌اند<sup>(۱،۲)</sup>. بیماران با انحنای با زاویه بیش از ۴۵ درجه نیازمند جراحی هستند. هدف اصلی از درمان جراحی اسکولیوز در این بیماران جلوگیری از

1. Adolescents Idiopathic Scoliosis (AIS)
2. Friedman
3. King
4. Lenke
5. Lumbar spine modifier
6. Sagittal thoracic modifier

## جدول ۱. طبقه‌بندی «لنکه»

نوع انحنای	توراسیک بالایی	توراسیک اصلی	توراکولومبار/ لومبار	توضیح
۱	غیرساختاری	ساختاری	غیرساختاری	توراسیک اصلی
۲	ساختاری	ساختاری	غیرساختاری	توراسیک مضاعف
۳	غیرساختاری	ساختاری	ساختاری	مضاعف اصلی
۴	ساختاری	ساختاری	-	توراسیک سه‌گانه
۵	غیرساختاری	غیرساختاری	ساختاری	توراکولومبار/ لومبار
۶	غیرساختاری	ساختاری	ساختاری	توراکولومبار/ لومبار
<b>اصلاحات مهره‌های کمری</b>				
A	CSVL پدیکل‌های مهره‌های کمری تا مهره‌های پایدار قرار می‌گیرد			
B	CSVL در سطح بالایی انحنای کمری است.			
C	CSVL به‌طور واضح در سمت داخل و خارج از خط وسط سطح بالایی انحنای کمری است			
<b>اصلاحات مهره‌های پشتی در صفحه ساژیتال (براساس محور ساژیتال T<sub>۵</sub>-T<sub>۱۲</sub>)</b>				
-	هیپوکیفوز T <sub>۵</sub> -T <sub>۱۲</sub> زاویه کاب کمتر از ۱۰°			
N	T <sub>۵</sub> -T <sub>۱۲</sub> طبیعی زاویه کاب بین ۱۰° تا ۴۰°			
+	هیپرکیفوز T <sub>۵</sub> -T <sub>۱۲</sub> زاویه کاب بیش از ۴۰°			

اگرچه عوامل مختلفی در تصمیم‌گیری جراحی اسکولیوز تاثیر دارند، اما هنوز میزان انحنا اصلی‌ترین عامل می‌باشد. مواردی که قبل از عمل باید مورد توجه قرار گیرند عبارت از نوع انحنا، تعادل ستون فقرات، میزان انعطاف‌پذیری انحنا قبل از عمل، بدشکلی‌های دنده‌ها، وضعیت عصب‌شناسی بیمار، بلوغ جسمانی و میزان رشد بالقوه بیمار می‌باشند<sup>(۱)</sup>.

وسيله انتخاب شده توسط جراح بستگی به تجربیات شخصی، دسترسی به وسیله و روش وسیله‌گذاری (جلویی یا پشتی) دارد<sup>(۱،۵)</sup>.

در اسکولیوز نوع ۵ لنکه (انحنای پشتی - کمری یا کمری) انحنای ساختاری اصلی در ناحیه پشتی - کمری یا کمری است درحالی‌که انحنای ثانویه در ناحیه پشتی می‌باشد. در این نوع اسکولیوز، هم از وسیله‌گذاری جلویی و هم پشتی همراه با فیوژن انحنای اصلی (پشتی - کمری یا کمری) استفاده می‌شود.

در وسیله‌گذاری جلویی بسیاری از نویسندگان از وسیله‌گذاری و فیوژن از ابتدا تا انتهای مهره‌های دارای انحنا برای فیوز کردن همه دیسک‌های محدب استفاده می‌کنند<sup>(۱،۶-۷)</sup>. بسیاری از محققان امروزه پس استفاده از تک‌شیاری و سپس تک‌میله‌ای به استفاده از میله سخت دوگانه<sup>۱</sup> روی آورده‌اند<sup>(۶،۷)</sup>.

طبیعتاً مهره‌های پایینی وسیله‌گذاری شده همان مهره‌های پایینی اسکولیوز هستند. گاهی می‌توان از فیوژن ۲ تا ۳ منطقه حرکتی کوتاه برای کاهش قسمت‌های فیوز شده استفاده کرد. این روش برای انحنای پشتی - کمری یا کمری کوچک و انعطاف‌پذیر نتیجه بهتری را ایجاد می‌کند<sup>(۱،۸)</sup>.

علیرغم فواید ذکر شده در روش وسیله‌گذاری جلویی، بسیاری از جراحان همچنان از روش وسیله‌گذاری پشتی برای این نوع اسکولیوز استفاده می‌کنند. علل این گرایش عدم آشنایی با روش جلویی و مشکلات موجود در روش‌های قدیمی وسیله‌گذاری جلویی می‌باشد (مانند کیفوز، شکستگی میله و پارگی کابل و آرتروز کاذب)<sup>(۸،۹)</sup>.

در تحقیق حاضر پرتونگاری و نتایج بالینی بیماران با اسکولیوز ناشناخته جوانان انحنای پشتی - کمری یا کمری که به روش فیوژن جلویی و با استفاده از سازه سخت تک‌میله‌ای<sup>۲</sup> (پیچ پدیکولار) جراحی شده بودند، مورد بررسی قرار گرفت.

### مواد و روش‌ها

در این مطالعه گذشته‌نگر، ۱۷ بیمار مبتلا به اسکولیوز ناشناخته جوانان با انحنای پشتی - کمری یا کمری که بین سال‌های ۱۳۸۵-۱۳۸۲ توسط دو متخصص جراحی ارتوپدی در بیمارستان شهید چمران شیراز تحت عمل جراحی قرار گرفته بودند، بررسی شدند.

کمترین زمان پیگیری ۲۴ ماه در نظر گرفته شده بود که ۵ بیمار به دلیل پیگیری کمتر از این مدت، از مطالعه خارج شدند. در نهایت ۱۲ بیمار که همگی دختر بودند، وارد مطالعه شدند. میانگین سن بیماران در زمان جراحی ۱۶/۹ سال (۲۱-۱۳ سال) و میانگین زمان پیگیری ۳۰ ماه (۴۴-۲۴ ماه) بود.

برای رد هرگونه مشکل عضلانی - اسکلتی و عصبی از تمام بیماران تاریخچه بیماری گرفته شد و معاینه جسمانی و عصبی کامل انجام گردید. پرتونگاری‌های پشتی - جلویی و جانبی ایستاده از ستون فقرات در کلیشه‌های بزرگ گرفته شد. انحنای اصلی و جبرانی با استفاده از زاویه کاب<sup>۳</sup> توصیف شد و بیماران که انحنای پشتی - کمری یا کمری آنها ساختاری و انحنای پشتی آنها جبرانی بود، در مطالعه شرکت داده شدند.

ده بیمار قبلاً به‌طور میانگین حدود ۸/۴ ماه (۱۷-۶ ماه) از بريس استفاده کرده بودند. اندیکاسیون جراحی، زاویه بیش از ۴۵ درجه و اطمینان از افزایش میزان انحنا در طول زمان، غیر مؤثر بودن بريس و پابرجا بودن درد بیماران پس از درمان حمایتی در نظر گرفته شد.

شرط لازم وسیله‌گذاری و فیوژن جلویی ستون فقرات عبارت بود از انحنای پشتی - کمری یا کمری با علت ناشناخته (انتهای بالایی زیر T<sub>11</sub>) و انحنای پشتی جبرانی قابل انعطاف که منجر به تصحیح حداقل ۲۵ درجه در پرتونگاری حالت خمیده قبل از عمل شده باشد.

2. Single solid rod construct  
3. Cobb angle

1. Dual solid-rod

انحراف در مقایسه با خط موازی که دو لبه ایلیاک را در پرتونگاری به هم وصل می‌کند؛ و زاویه دیسک در زیر آخرین مهره وسیله‌گذاری شده.

عوارض احتمالی بعد از عمل از قبیل شکستن میله، از جا در رفتن پیچ و از بین رفتن تصحیح انجام شده نیز در برگه‌ها ثبت گردید.

به‌علاوه در پرتونگاری آخرین مراجعه، شواهد آرتروز کاذب بررسی شد. مشخصه اتصال استخوانی، وجود پل استخوانی پیوسته از بالای صفحه انتهایی سطح بالایی تا پایین صفحه انتهایی سطح تحتانی هر فضای دیسک قسمت وسیله‌گذاری شده است. از آنجا که همیشه امکان مشاهده تراکولاهای استخوانی پل زنده در هر سطح فیوژن در همه بیماران وجود ندارد، لذا پیوندهای شکسته شده ۱۰ درجه کاهش در اصلاح اولیه بدست آمده در پرتونگاری آخر، دلیلی بر آرتروز کاذب در نظر گرفته شد.

برای سنجش میزان بهبودی، بیماران در آخرین مراجعه پرسشنامه جامعه تحقیقات اسکولیوز (SRS-30) ترجمه شده به فارسی را تکمیل نمودند. در آخرین تصحیح، این پرسشنامه شامل مجموعه‌ای از نسخه ۲۲ و ۲۴ است که اعتبار و قابلیت اعتماد آن به وسیله نویسندگان ارزیابی گردید<sup>(۱۲،۱۳)</sup>.

داده‌ها با استفاده از آزمون‌های غیرپارامتری و با نرم افزار آماری SPSS تحلیل شدند. سطح معنی داری ۰/۰۵ در نظر گرفته شد.

- 1- Central Sacral Vertical Line (CSVL)
- 2- End plate
- 3- Scoliosis Research Society (SRS-30)

میانگین زمانی بین تشخیص و جراحی حدود ۱۳ ماه (۲۷-۴ ماه) و میانگین زمانی بین اولین قاعدگی و زمان جراحی ۲۷ ماه (۸۴-۷ ماه) بود. از همه بیماران قبل از عمل ام‌آر‌آی انجام شد که در تمام موارد به‌جز شواهد اسکولیوز، طبیعی گزارش شده بود. در ۴ بیمار انحنای اصلی به سمت راست و در ۸ بیمار به سمت چپ بود. در معاینه فیزیکی هیچ‌یک از بیماران اختلاف طول اندام تحتانی نداشتند. چهار روز بعد از عمل جراحی پرتونگاری ایستاده در حالت پشتی-جلویی و جانبی انجام شد و هر ۳-۴ ماه این پرتونگاری‌ها تا پایان پیگیری‌ها تکرار گردید. تمام بیماران به مدت ۳ تا ۶ ماه بعد از عمل از بريس استفاده کردند. اطلاعات لازم براساس پرونده و برگه عمل و بیهوشی بیماران جمع‌آوری شد، تاریخچه بیماری، معاینه جسمی و عصبی انجام گردید و تمام نکات مثبت و مهم در برگه‌ها ثبت گردید.

پرتونگاری‌های قبل از عمل، چهار روز بعد از عمل و آخرین مراجعه بیمار به وسیله دستیاران ارتوپدی به دقت بررسی شد؛ اندازه‌گیری‌های لازم انجام و در برگه‌ها ثبت گردید. این اندازه‌گیری‌ها شامل موارد زیر بود:

زاویه کاب انحنای اصلی و جبرانی در صفحه کرونال، زاویه کاب انحنای در صفحه سائیتال ( $T_5 - T_{12}$ ،  $T_5$ ،  $T_{12}$  تا انتهای بالایی مهره‌های وسیله‌گذاری شده و  $T_{12}$  تا انتهای تحتانی مهره‌های وسیله‌گذاری شده و  $T_{12}$  تا  $S_1$ ، سطح‌های وسیله‌گذاری شده و قسمت‌های دارای اسکولیوز)؛ انحراف از خط عمودی مرکزی ساکروم، چرخش مهره اپیکال؛ میزان زاویه مهره بالا و پایین

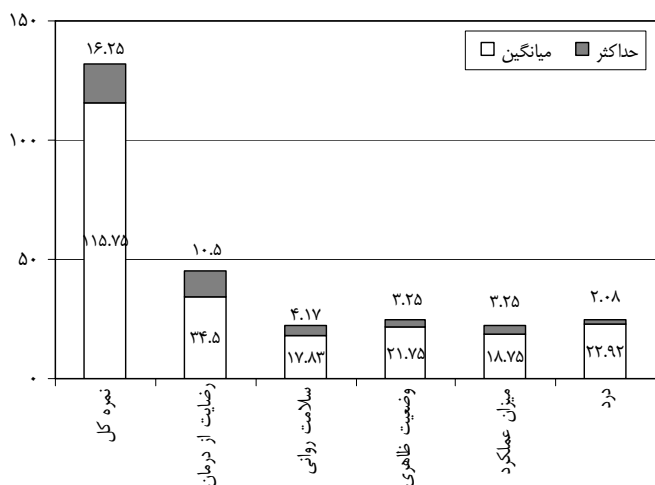
جدول ۲. یافته‌های پرتونگاری‌های پشتی - جلویی (کرونال)

میانگین	حد اکثر		حد اقل		میانگین
	قبل از عمل	بعد از عمل	قبل از عمل	بعد از عمل	
گرید «نش و مو» (Nash & Moe)	۲/۵	۰/۲	۰/۲	۰	۲
انحنای اصلی	۴۹/۴	۱۶/۲۵	۱۸/۵۸	۵	۳۳
انحنای پشتی (ثانویه)	۲۹/۳	۱۴/۶	۱۴/۵	۳	۱۶
انحراف از خط وسط مهره اپیکال	۸۵/۵	۱۲/۶۷	۱۲/۵۸	۳	۳۳
زاویه انتهایی مهره وسیله‌گذاری شده					
بالایی	۲۱/۱۷	۵/۴	۵/۸	۲	۱۴
زیرین	۲۰/۲	۴/۲	۴/۴	۰	۸
زاویه دیسک زیر آخرین مهره وسیله‌گذاری شده	۸/۵۸	۰/۸	۰/۹	۰	۵

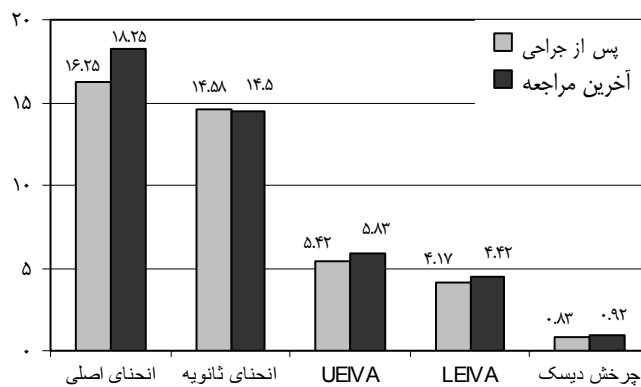
**یافته‌ها**

میانگین مهره‌های وسیله‌گذاری شده بین ۳ تا ۴ مهره بود. میانگین طول مدت جراحی  $216 \pm 45$  دقیقه (۲۷۰-۱۳۵) و میانگین خون از دست‌رفته حین عمل  $470$  سی‌سی سی (۹۰۰-۲۰۰) بود. براین اساس نتایج پرتونگاری‌های صفحه کرونال و ساژیتال (جدول ۲ و ۳) انحنا اصلی حدود  $66.7\%$  یعنی از  $49$  درجه (۳۳-۶۵) به  $16$  درجه (۵-۲۹) بعد از جراحی؛ و انحنا پشتی فیوز نشده حدود  $50.2\%$  یعنی از  $29$  درجه (۱۶-۴۴) قبل از جراحی به  $14$  (۳-۲۶) بعد از جراحی کاهش یافت ( $p=0.002$ ). این اعداد در آخرین مراجعه بیمار تغییر قابل توجهی نداشت (شکل ۱). میزان چرخش مهره اپیکال انحنا اصلی از میانگین  $2/5$  (۲-۳) به  $0/2$  (۰-۱) درجه پس از جراحی رسید که حدود  $92\%$  اصلاح چرخش را نشان داد ( $p=0.002$ ) و این میزان نیز با داده‌های مربوط به آخرین مراجعه بیمار تفاوت عمده‌ای نداشت (شکل ۱).

میزان تصحیح زاویه مهره انتهایی وسیله‌گذاری شده نسبت به خط افقی برابر با  $75\%$  برای مهره بالایی وسیله‌گذاری شده و  $79\%$  برای مهره تحتانی وسیله‌گذاری شده بود ( $p=0.002$ ). میانگین تصحیح زاویه دیسک در زیر آخرین مهره وسیله‌گذاری شده  $92\%$  در آخرین مراجعه پس از جراحی ( $p=0.002$ )؛ و میانگین زاویه باقی‌مانده دیسک در زیر آخرین مهره وسیله‌گذاری شده حدود  $9/9$  درجه بود. میانگین کاهش میزان تصحیح انحنا اصلی در صفحه فرونتال (کرونال) حدود  $2$  درجه ( $5\%$ ) و میانگین کاهش تصحیح انحنا جبرانی پشتی در صفحه فرونتال  $1/1$  درجه ( $1\%$ ) بود و تفاوت لحاظ آماری معنی‌دار نبود ( $p \geq 0.05$ ). میانگین نمره بیماران  $115/75$  (۸۱-۱۳۲) براساس پرسشنامه SRS-30 بود که  $77/2\%$  از  $150$  نمره کل را دربرگرفت. ریز نمرات در شکل ۲ آورده شده است.



شکل ۲. نمرات بیماران از پرسشنامه SRS-30

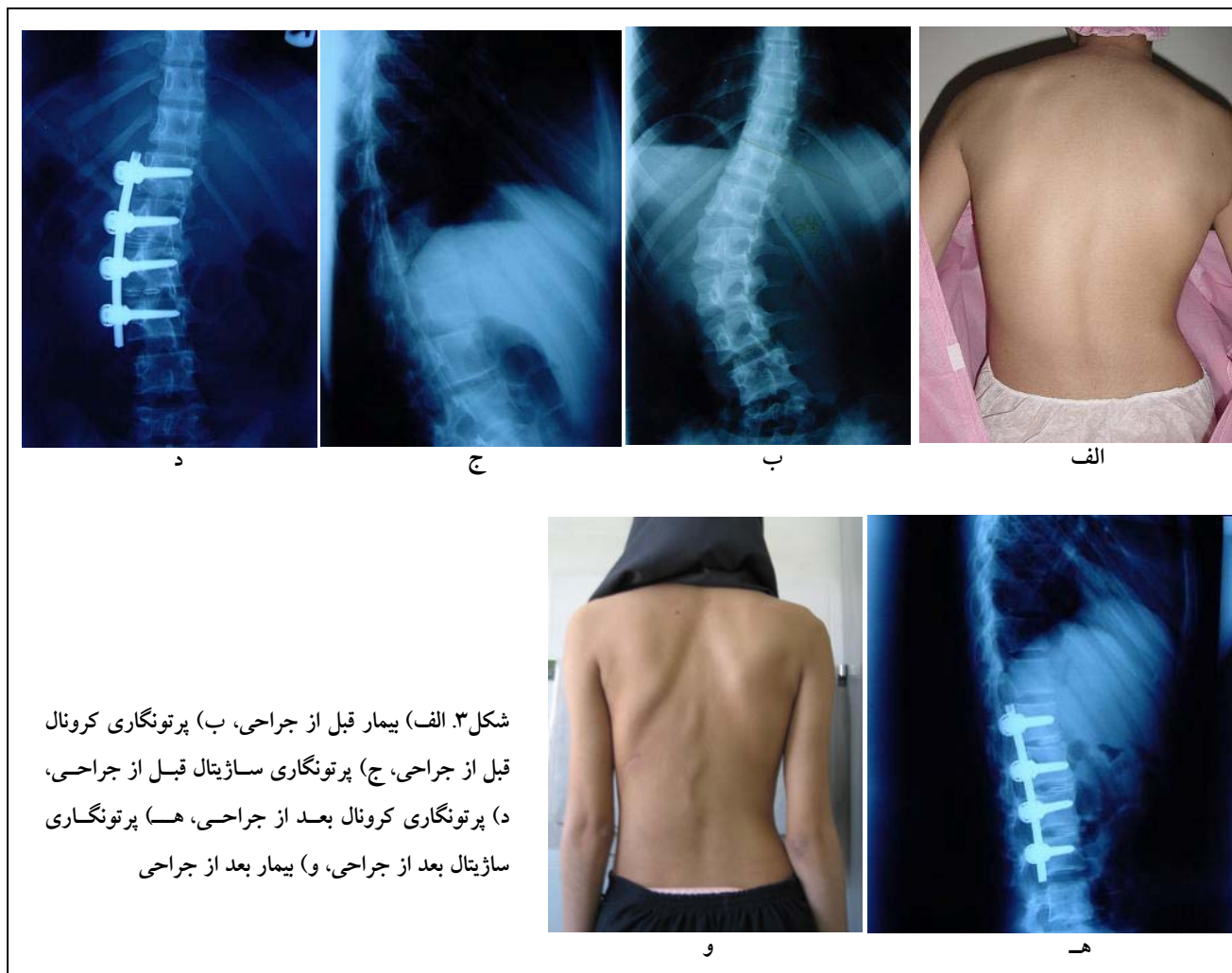


شکل ۱. مقایسه پرتونگاری‌های کرونال پس از جراحی و آخرین مراجعه

جدول ۳. یافته‌های پرتونگاری‌های جانبی (ساژیتال)

میانگین	میانگین		حداقل		حداکثر	
	قبل از عمل	بعد از عمل	قبل از عمل	بعد از عمل	قبل از عمل	بعد از عمل
زاویه $T_5 - T_{12}$	28/17	29/1	28/2	28/2	17	17
زاویه $T_5 - UEIV$	28	28/83	30	30	17	17
زاویه $T_{12} - LEIV$	0/17	-0/67	2/83	2/83	-11	-11
زاویه $T_{12} - S_1$	-36/42	-36/92	-31/67	-31/67	-47	-47
سطوح وسیله‌گذاری شده	0	-0/75	-0/42	-0/42	-12	-12
سطوح دارای اسکولیوز	-2/25	-2/08	2/25	2/25	-29	-29

• Upper end instrumented vertebra • Lower end instrumented vertebra



شکل ۳. الف) بیمار قبل از جراحی، ب) پرتونگاری کرونال قبل از جراحی، ج) پرتونگاری ساژیتال قبل از جراحی، د) پرتونگاری کرونال بعد از جراحی، ه) پرتونگاری ساژیتال بعد از جراحی، و) بیمار بعد از جراحی

موجب فیوژن در منطقه کوتاه‌تر و باقی ماندن سگمان‌های متحرک بیشتر می‌شود. فایده دیگر آن عدم برجستگی وسیله است و از نظر تئوری خطر آسیب‌های نخاعی با کوتاه کردن قسمت محدب خیلی کمتر می‌باشد<sup>(۸)</sup>.

بیشتر عوارض دسترسی جلویی به انحای پشتی و پشتی-کمری و وسیله‌گذاری جلویی مربوط به انتخاب ناصحیح بیمار و اشتباه در تعیین سطوح جهت وسیله‌گذاری و همچنین اشکالات تکنیکی می‌باشد. به‌طور مثال یکی از مشکلات تکنیکی عدم موفقیت در گذاشتن پیچ‌های بالایی می‌باشد که با نظارت دقیق بر این پیچ در هنگام انجام مانور، تصحیح چرخش قابل پیشگیری است. از دیگر عوارض آن عدم کفایت تنفسی با نیاز به رسپیراتور، پنومونی، پنوموتوراکس و هموتوراکس، آتلکتازی

هیچ‌گونه عوارض ریوی و عصبی و عفونت زودرس یا دیررس در بیماران دیده نشد. فیوژن استخوانی در تمام بیماران بدون هرگونه شکست وسیله‌گذاری<sup>۱</sup>، شکستن میله و یا از جا دررفتن پیچ ایجاد شد (شکل ۳).

### بحث

بحث و اختلاف‌نظر بین ارجحیت روش جلویی و پشتی تصحیح اسکولیوز پشتی-کمری یا کمری همچنان ادامه دارد<sup>(۷-۹)</sup>. یکی از فواید روش جلویی اعمال مستقیم نیرو به قله انحنا و اسکولیوز و برداشتن دیسک است که منجر به انعطاف‌پذیری بیشتر شده است. بنابراین برداشتن و تصحیح جلویی دیسک

نتایج درمان اسکولیوز پستی - کمری یا کمری به روش .....<sup>(۷)</sup>

غیرساختاری در نظر گرفته و فیوژن انتخابی انحنای اصلی پستی-کمری یا کمری را پیشنهاد کردند، حمایت می‌کند. ما به‌طور میانگین ۲/۵ سگمان کمتر از طول انحنا را فیوز کردیم و طول میانگین فیوژن‌ها ۲/۲ سگمان بود.

دستیابی به میزان تصحیح ۶۶/۷٪ از انحنای اصلی در صفحه کروئال با خمیدگی جانبی قبل از جراحی (۶۴٪) در یک سطح، و انحنای باقی‌مانده از انحنای اصلی به‌طور میانگین ۱۶ درجه بود.

بهبود خودبه‌خودی انحنای پستی فیوز نشده در بیماران ما حدود ۵۰/۲٪ بود که این میزان نسبت به نتایج «مین» و همکاران<sup>(۱۱)</sup> بالاتر و با نتایج حاصل از فیوژن سرتاسری انحنای پستی-کمری یا کمری در سایر مطالعات قابل مقایسه است<sup>(۷-۸،۱۷)</sup>.

انحراف از خط وسط مهره محوری از انحنای اصلی به‌طور میانگین ۷۴٪ تصحیح داشت که این تغییر قابل توجه و قابل مقایسه با بقیه مطالعات می‌باشد<sup>(۱۸)</sup>.

نتایج قابل توجه تصحیح زاویه مهره انتهایی وسیله‌گذاری شده نسبت به خط افقی برای مهره‌های بالایی و زیرین با نتایج مطالعات «لویی»<sup>۵</sup> و همکاران و «سویت»<sup>۶</sup> و همکاران قابل مقایسه است<sup>(۷،۱۸)</sup>.

تصحیح قابل توجه زاویه دیسک در زیر آخرین مهره وسیله‌گذاری شده در آخرین مراجعه پس از جراحی و میزان زاویه باقی‌مانده دیسک در زیر آخرین مهره وسیله‌گذاری شده با مطالعه «سویت» و همکاران قابل مقایسه می‌باشد<sup>(۷)</sup>.

یک مشکل متداول در روش فیوژن و وسیله‌گذاری جلویی در تصحیح اسکولیوزهای پستی-کمری یا کمری ایجاد کیفوز در طول مهره‌های وسیله‌گذاری شده است<sup>(۸،۱۴،۱۸)</sup>. مطالعات نشان می‌دهند که این مسئله در بیماران با افزایش لوردوز در قسمت تحتانی کیفوز جبران می‌شود. این حالت ممکن است منجر به فشار بیشتر به قسمت تحتانی و در نتیجه دژنره شدن و درد مزمن آن ناحیه شود<sup>(۱۸)</sup>.

مجله جراحی استخوان و مفاصل ایران/ دوره هفتم، شماره ۳، تابستان ۱۳۸۸

ایلئوس طول کشیده، آسیب به طحال و حالب، فیروز پشت صفاقی یا قطع و آسیب عروق بزرگ و اعصاب سمپاتیک می‌باشد<sup>(۲۰)</sup>.

در اواسط دهه ۱۹۸۰ وسیله‌ای توسط «کوترل-دبوست»<sup>۱</sup> طراحی و به‌عنوان استاندارد جدید وسیله‌گذاری پستی ستون فقرات شناخته شد<sup>(۱۹)</sup>.

فلسفه روش «کوترل-دبوست» بر این پایه استوار است که چرخش میله باعث تبدیل خمیدگی جانبی به یک انحنا در صفحه ساژیتال (لوردوز) می‌شود.

در اسکولیوز پستی-کمری، قسمتی از انحنا پستی و قسمتی در ناحیه کمری می‌باشد که این خمیدگی‌ها در صفحه ساژیتال در سمت مخالف هم قرار می‌گیرند<sup>(۸،۹)</sup> و میله را می‌توان به یکی از این دو سمت چرخاند. این مشکل به‌خصوص در انحنای سخت‌تر واضح‌تر است.

«هال»<sup>۲</sup> و همکاران روش وسیله‌گذاری سگمان کوتاه جلویی به وسیله یک میله سخت را توضیح دادند. این روش فواید هر دو روش «زیلکی»<sup>۳</sup> و «کوترل-دبوست» را در خود جای داده است<sup>(۱۴)</sup>.

در این مطالعه سیستم پیچ پدیلولار (نوعی «کوترل-دبوست» اصلاح شده) به‌عنوان میله منفرد سخت سگمان جلویی کوتاه استفاده شده و در عین حال معیارهای «هال» نیز برای انتخاب بیماران به‌کار گرفته شد<sup>(۱۴،۱۵)</sup>.

برخی نویسندگان تنها زمانی تصحیح انتخابی انحنای پستی-کمری نوع ۱ «کینگ» را پیشنهاد می‌کنند که میزان انحنای پستی (انحنای ثانویه) کمتر از ۲۰ درجه باشد<sup>(۱۷)</sup>.

در این مطالعه، در ۴ بیمار زاویه انحنای پستی ۲۵-۲۰ درجه بود و نتایج پس از عمل این بیماران با سایر بیماران با انحنای پستی کمتر از ۲۰ درجه مشابه بود. اطلاعات حاصل از این مطالعه، مطالعات «لنکه» و همکاران<sup>(۱۶)</sup> و «مین»<sup>۴</sup> و همکاران<sup>(۱۱)</sup> را که انحنای پستی تا ۲۵ درجه را در نوع ۵ اسکولیوز،

1. Cotrol- Dubousset

2. Jahn Hall

3. Zielke

4. Min

5. Lowe

6. Sweet

به طور میانگین بیماران ۷۷٪ نمره کل را در پرسشنامه SRS-30 کسب کردند که نشان دهنده رضایت بیماران از جراحی می باشد. در پیشینه تحقیق فقط در دو مطالعه بررسی مقایسه ای با گروه کنترل با استفاده از پرسشنامه SRS-24 انجام شده، اما با پرسشنامه SRS-30 چنین مطالعه ای انجام نشده است<sup>(۱۲،۱۳)</sup>. نتایج ما در مقایسه با گروه کنترل بررسی های مذکور امیدوار کننده می باشد. در هیچ یک از بیماران عوارض حین و بعد از جراحی، آرتروز کاذب، شکستگی میله یا از جا در رفتگی پیچ ها مشاهده نگردید.

### نتیجه گیری

بیماران دارای اسکولیوز ناشناخته جوانان نوع ۵ در طبقه بندی «لنکه» که با روش فیوژن سگمان کوتاه جلویی انحنای پشتی-کمری یا کمری درمان شدند، پس از دو سال پیگیری دارای ستون فقرات موزون بودند و اندازه گیری های انجام شده در پرتونگاری های کرونال بهبودی را نشان داد. در مقایسه با فیوژن های سراسری انحنای اسکولیوز با روش پشتی به طور میانگین تحرک ۲/۵ سگمان بیشتر حفظ شد و افزایش انحنای پشتی فیوز نشده نیز مشاهده نگردید. توازن ستون فقرات در صفحه ساژیتال حفظ شد و تغییرات آن قابل توجه نبود و در صورت استفاده از اتوگرافت بدون استفاده از کیج کیفیت سطوح وسیله گذاری شده قابل چشم پوشی بود. در نهایت بیماران از نتایج عمل رضایت داشتند.

1. Barney
2. Kaneda
3. Sanders

یکی از بحث های موجود در این زمینه لزوم ایجاد و حمایت ساختمان های بین بدنه و مهره ها در بیماران جوان همزمان با استفاده از ساختار جلویی میله منفرد سخت می باشد. «سویت» و همکاران نشان دادند که لوردوز کمری هنگامی ایجاد می شود که حمایت ساختمان ها همراه با میله گذاری جلویی منفرد سخت استفاده شود<sup>(۷)</sup>.

«بارنی»<sup>۱</sup> و همکاران در بررسی خود ۱۱ بیمار را با روش فیوژن وسیله گذاری شده جلویی «کندا»<sup>۲</sup> و پیوندهای ساختاری که در ۷ سطح انجام شده بود، درمان کردند. در این مطالعه تراز ساژیتال ستون مهره ها در سطوح وسیله گذاری شده تغییر مهمی نداشت<sup>(۲۰)</sup>.

اما «ساندرز»<sup>۳</sup> و همکاران کاهش لوردوز کمری ثانویه به افزایش کیفیت پشتی را در قسمت های وسیله گذاری شده با وجود استفاده از پیوند استخوانی ساختاری بین مهره ها گزارش کردند<sup>(۱۷)</sup>.

«لوئی» و همکاران از مقایسه دو نوع پیوند استخوانی (ساختاری با کیج و غیرساختاری) دریافتند که در میزان های مربوط به صفحه ساژیتال این دو نوع تفاوت معنی داری وجود نداشت. این نویسندگان بر استفاده از اتوگرافت استخوانی و قرار دادن پیچ ها در بدنه مهره به جای ساختمان های حمایتی بین بدنه مهره ها تأکید دارند<sup>(۱۸)</sup>.

داده های مربوط به پرتونگاری های صفحه ساژیتال مطالعه حاضر نیز تغییر آماری قابل توجهی در اندازه های مربوطه نشان داد و از این لحاظ با مطالعات «لوئی»<sup>(۱۸)</sup> و «مین»<sup>(۱۱)</sup> در استفاده از اتوگرافت به تنهایی مشابهت دارد.

### References

1. Lenke LG. Idiopathic Scoliosis. In: Frymoyer JW, Wiesel SW, An HS, Boden SD (eds). The adult and pediatric spine. 3<sup>rd</sup> ed. Lippincott Williams & Wilkins, 2004. p 337-60.
2. Lonstein JE, Carlson JM. The prediction of curve progression in untreated idiopathic scoliosis during growth. *J Bone Joint Surg Am.* 1984;66(7):1061-71.
3. Lenke LG, Betz RR, Harms J, Bridwell KH, Clements DH, Lowe TG, Blanke K. Adolescent idiopathic scoliosis: a new classification to determine extent of spinal arthrodesis. *J Bone Joint Surg Am.* 2001;83-A(8):1169-81.
4. Weinstein SL, Ponseti IV. Curve progression in idiopathic scoliosis. *J Bone Joint Surg Am.* 1983;65(4):447-55.
5. King HA, Moe JH, Bradford DS, Winter RB. The selection of fusion levels in thoracic idiopathic scoliosis. *J Bone Joint Surg Am.* 1983;65(9):1302-13.
6. Sweet FA, Lenke LG, Bridwell KH, Blanke KM, Whorton J. Prospective radiographic and clinical outcomes and complications of single solid rod instrumented anterior spinal fusion in adolescent idiopathic scoliosis. *Spine (Phila Pa 1976).* 2001;26(18):1956-65.



- 7. Sweet FA, Lenke LG, Bridwell KH, Blanke KM.** Maintaining lumbar lordosis with anterior single solid-rod instrumentation in thoracolumbar and lumbar adolescent idiopathic scoliosis. *Spine* (Phila Pa 1976). 1999;24(16):1655-62.
- 8. Bitan FD, Neuwirth MG, Kuflik PL, Casden A, Bloom N, Siddiqui S.** The use of short and rigid anterior instrumentation in the treatment of idiopathic thoracolumbar scoliosis: a retrospective review of 24 cases. *Spine* (Phila Pa 1976). 2002;27(14):1553-7.
- 9. Betz RR, Harms J, Clements DH 3rd, Lenke LG, Lowe TG, Shuffelbarger HL, Jeszenszky D, Beele B.** Comparison of anterior and posterior instrumentation for correction of adolescent thoracic idiopathic scoliosis. *Spine* (Phila Pa 1976). 1999;24(3):225-39.
- 10. Majd ME, Castro FP Jr, Holt RT.** Anterior fusion for idiopathic scoliosis. *Spine* (Phila Pa 1976). 2000;25(6):696-702.
- 11. Min K, Hahn F, Ziebarth K.** Short anterior correction of the thoracolumbar/lumbar curve in King I idiopathic scoliosis: the behaviour of the instrumented and non-instrumented curves and the trunk balance. *Eur Spine J.* 2007;16(1):65-72.
- 12. Haher TR, Gorup JM, Shin TM, Homel P, Merola AA, Grogan DP, Pugh L, Lowe TG, Murray M.** Results of the Scoliosis Research Society instrument for evaluation of surgical outcome in adolescent idiopathic scoliosis. A multicenter study of 244 patients. *Spine* (Phila Pa 1976). 1999;24(14):1435-40.
- 13. Asher M, Min Lai S, Burton D, Manna B.** The reliability and concurrent validity of the scoliosis research society-22 patient questionnaire for idiopathic scoliosis. *Spine* (Phila Pa 1976). 2003;28(1):63-9.
- 14. Hall JE, Millis MB, Syder BD.** Short segment anterior instrumentation for thoracolumbar scoliosis. In: Bridwell KH, DeWald RL, Hammerberg KW, Lenke LG. The textbook of spinal surgery. 2<sup>nd</sup> ed. Lippincott Williams and Wilkins; 1997. p 665-74.
- 15. Bernstein RM, Hall JE.** Solid rod short segment anterior fusion in thoracolumbar scoliosis. *J Pediatr Orthop B.* 1998;7(2):124-31.
- 16. Lenke LG.** Lenke classification system of adolescent idiopathic scoliosis: treatment recommendations. *Instr Course Lect.* 2005;54:537-42.
- 17. Sanders AE, Baumann R, Brown H, Johnston CE 2nd, Lenke LG, Sink E.** Selective anterior fusion of thoracolumbar/lumbar curves in adolescents: when can the associated thoracic curve be left unfused? *Spine* (Phila Pa 1976). 2003;28(7):706-13.
- 18. Lowe TG, Alongi PR, Smith DA, O'Brien MF, Mitchell SL, Pinteric RJ.** Anterior single rod instrumentation for thoracolumbar adolescent idiopathic scoliosis with and without the use of structural interbody support. *Spine* (Phila Pa 1976). 2003;28(19):2232-41.
- 19. Tachdjian MO.** Spine. In: Tachdjian MO, editor. Pediatric orthopedics. 2<sup>nd</sup> ed. Philadelphia: Saunders Co; 1990. p 2319-21.
- 20. Barney L, Freeman III.** Scoliosis and kyphosis. In: Canale ST, Beaty JH, editors. Campbell's Operative Orthopaedics. 11<sup>th</sup> ed. Philadelphia: Mosbey, 2008. p 1992-93.