

استئوتومی «گانز» در دیسپلازی هیپ

*دکتر سید مرتضی کاظمی، *دکتر حمیدرضا سیدحسین‌زاده، **دکتر محمدرضا بیگدلی، **دکتر محمدعلی جلیلی، **دکتر رضا زندی، **دکتر مهدی رحیمی،
***دکتر علیرضا اعجازی، ***دکتر لاله دفتری بشلی
«دانشگاه علوم پزشکی شهید بهشتی»

خلاصه

پیش‌زمینه: به دلیل شیوع دیسپلازی هیپ و کم بودن تجربه درمان با استئوتومی «گانز» در کشور ما، یک گزارش کوچک از تجربیات خود با این نوع استئوتومی را ارائه می‌دهیم.

مواد و روش‌ها: در یک تحقیق توصیفی، در ۹ بیمار با ۱۰ هیپ مبتلا به دیسپلازی که تحت عمل استئوتومی «گانز» قرار گرفته بودند، زوایای «لبه به مرکز» (center edge angle) و همچنین میزان «مورب بودن سقف استابولوم» (acetabular roof obliquity) قبل و بعد از عمل اندازه‌گیری شد. در میانگین زمان پیگیری ۱۸ ماه (۴ تا ۴۸ ماه)، بیماران از نظر نتیجه و عوارض عمل و اصلاح بدست آمده در زوایای فوق بررسی شدند.

یافته‌ها: زاویه «مورب بودن سقف استابولوم» از میانگین ۲۰/۸ درجه (۳۰-۱۳ درجه) قبل از عمل به ۹/۲ درجه (۱۹-۳ درجه) یعنی ۵۵٪ کاهش؛ و زاویه «لبه به مرکز» از ۱۵/۱ درجه (۲۰-۹ درجه) پیش از استئوتومی به ۲۹/۹ درجه (۴۲-۲۵ درجه) پس از عمل یعنی ۹۸٪ افزایش یافت. هیچ عارضه عمده بالینی مشاهده نشد.

نتیجه‌گیری: بنابراین یافته‌ها، استئوتومی «گانز» طبق میزان «مورب بودن سقف استابولوم» و «زاویه لبه به مرکز»، یک روش موثر برای درمان دیسپلازی هیپ و پیشگیری از بروز استئوآرتریت هیپ می‌باشد. برای بررسی موفقیت بالینی در درازمدت، به حجم نمونه بیشتر و پیگیری‌های طولانی مدت نیاز است.
واژه‌های کلیدی: استئوتومی، لگن، دیسپلازی مادرزادی هیپ

دریافت مقاله: ۸ ماه قبل از چاپ؛ مراحل اصلاح و بازنگری: ۳ بار؛ پذیرش مقاله: ۱ ماه قبل از چاپ

Ganz Periacetabular Osteotomy in Acetabular Dysplasia

*Seyyed Morteza Kazemi, MD; *Hamid Reza Seyyed Hosseinzadeh, MD; ** Mohammad Reza Bigdeli, MD; ** Mohammad Ali Jalili, MD;
Reza Zandi, MD; ** Mehdi Rahimi, MD; * Alireza Ejazi, MD; *** Laleh Daftari Besheli, MD

Abstract

Background: Acetabular dysplasia is common in our country. The experience with periacetabular “Ganz” osteotomy is relatively low. We would like to report our short-term experience in a small group of patients who received such a surgery.

Methods: In a descriptive study, 9 patients with dysplastic acetabulae who had undergone “Ganz” pelvic osteotomy were evaluated for their clinical and radiographic results. The pre-operative “acetabular roof obliquity” and “center-edge angle” measurements were compared with the post-operative values. With an average follow-up of 18 months (4 to 48 months), the cases were also evaluated for any possible side-effects of the surgery.

Results: The pre-operative “acetabular roof obliquity” of 20.8 (13-30) degrees dropped to 9.2 (3-19) degrees -a 55% decrease. The pre-operative “center-edge angle” of 15.1 (9-20) degrees changed to 29.9 (25-42) degrees -a 98% increase. No untoward effects were observed in these 9 patients.

Conclusion: “Ganz” periacetabular osteotomy is an effective procedure in improving the radiographic parameters of “acetabular roof obliquity” and “center-edge angle”. In order to report the clinical outcomes, larger number of cases and longer follow-ups are necessary.

Keywords: Osteotomy; Pelvis; Congenital hip dysplasia

Received: 8 months before printing ; Accepted: 1 month before printing

*Orthopaedic Surgeon, **Resident of Orthopaedic Surgery, ***General Physician
Akhtar Orthopaedic Hospital Research Center, Shahid Beheshti University of Medical Sciences, Tehran, IRAN.

Corresponding author: Mohammad Ali Jalili, MD
Akhtar Orthopaedic Hospital Research Center, Shariati Avenue, Poleroomi Street, Tehran, Iran
E-mail: majalili@gmail.com

مقدمه

دیسپلازی هیپ به معنای کاهش پوشش استابولوم بر روی سر استخوان فمور به دلیل عدم تکامل استابولوم می باشد^(۱). میزان شیوع دیسپلازی هیپ را حدود ۱ در ۱۰۰۰ گزارش کرده اند^(۲). دیسپلازی هیپ اگر درمان نشود، در نیمی از بیمارانی که به سن ۵۰ سالگی می رسند سبب بروز استئوآرتریت ثانویه می شود^(۳،۴،۵).

اندیکاسیون جراحی دیسپلازی هیپ در موارد علامت دار، کاهش درد بیمار، پیشگیری از بروز استئوآرتریت ثانویه و در نتیجه پیشگیری از نیاز به جراحی تعویض مفصل، که یک جراحی عمده ارتوپدی همراه با عوارض و هزینه بسیار بالا است، می باشد. اما در موارد بدون علامت، اندیکاسیون جراحی صرفاً پیشگیری از بروز استئوآرتریت ثانویه هیپ است.

در سال ۱۹۸۳ «گانز»^۱ و همکاران یک استئوتومی اطراف استابولوم را برای درمان دیسپلازی اولیه هیپ ابداع کردند^(۶). در برخی مطالعات تاثیر استئوتومی «گانز» بر روی زوایای «لبه به مرکز»^۲ و «مورب بودن سقف استابولوم»^۳ بررسی شده است^(۷-۱۳). در این مقاله، گزارشی از تجربیات با این نوع استئوتومی در ایران ارائه شده است.

مواد و روش ها

تحقیق به روش توصیفی انجام شد. همه بیماران، مبتلا به دیسپلازی هیپ بودند و طبق طبقه بندی «سورین»^۴ در طبقه II و بالاتر قرار داشتند.

تحقیق روی ۹ بیمار (۲ مرد و ۷ زن) با ۱۰ دیسپلازی هیپ انجام شد. یکی از بیماران دختر ۱۳ ساله ای بود که دیسپلازی هیپ دوطرفه داشت و در ۲ مرحله جراحی شد. میانگین سن بیماران ۲۶/۳ سال (۴۶-۱۳ سال) بود.

همه بیماران هیپ دردناک داشتند و قبل از تصمیم به جراحی تحت درمان محافظه کارانه قرار گرفته بودند و البته نتیجه مطلوبی نداشتند. هیچ یک از بیماران سابقه مشکل دیگری

در لگن در زمان کودکی نداشتند و ضمناً علایم پرتونگاری استئوآرتریت ثانویه در آنها ایجاد نشده بود.

میزان زوایای «لبه به مرکز» و «مورب بودن سقف استابولوم» قبل از عمل اندازه گیری و مقادیر به عنوان سطح پایه ثبت گردید.

زاویه «لبه به مرکز» از تقاطع خطی که عمود بر سطح افق کشیده می شود با خطی که از مرکز سرفمور تا بالای- خارجی ترین نقطه استابولوم کشیده می شود به دست می آید و میزان طبیعی آن ۲۵° است^(۳). «مورب بودن سقف استابولوم» زاویه بین خط وصل کننده لبه خارجی سقف استابولوم و لبه پایینی استابولوم با خط موازی tear drop است و میزان طبیعی آن در زنان ۵/۹ ± ۸ و در مردان ۴/۸ ± ۵/۲ می باشد^(۱۳).

روش انجام استئوتومی گانز بدین صورت است که ابتدا باید با اپروچ ایلواینگوئینال و به صورت زاویه دار وارد فضای بین تاندون عضله پسواس و کپسول شد تا بدین ترتیب بتوان ایسکیوم را در فضای اینفراکوتیلویید استئوتومی کرد. سپس استئوتومی پوبیس در مجاورت استابولوم انجام می شود. در این هنگام شانهز باید وارد استخوان سوپرااستابولوم شود و بدین ترتیب قطعه بریده شده به سمت خارج جابه جا می گردد. سپس با فاصله ۴ سانتی متر از لبه لگن و زاویه ۵۰ درجه بین تیغه chee-zel و سطح کوادری لاترال، استئوتومی در پشت استابولوم انجام می شود. در انتها قطعه بریده شده با دو عدد پیچ کورتیکال ثابت می گردد. اگر در سطح تحمل وزن سر فمور تخریب مفصلی دیده شود، می توان از استئوتومی پروگزیمال فمور نیز استفاده کرد^(۶).

برای تعیین میزان چرخش در حین عمل، آرتروتومی هیپ انجام شد. براساس محل ضایعه و محل کمبود استخوان، تصمیم گرفته شد که اصلاح فقط در سمت لاترال با چرخش، یا هم در سمت کناری و هم جلویی انجام شود.

پس از عمل، همه بیماران تا ۶ هفته نوک پا را به زمین گذاشته و به تدریج تا سه ماه به گذاشتن وزن کامل رسیدند. بیماران حدود ۵ روز پس از عمل جراحی در بیمارستان بستری بودند. میانگین زمان پیگیری پس از عمل ۱۸ ماه (۴ تا ۴ سال) بود. زوایای «لبه به مرکز» و «مورب بودن سقف استابولوم»

1. Ganz
2. Center edge angle
3. Acetabular roof obliquity
4. Severin

بعد از عمل، توسط یک دستیار ارتوپدی که از مقادیر آنها قبل از عمل اطلاعی نداشت اندازه‌گیری و نتایج ثبت شد.

یافته‌ها

میانگین میزان «مورب بودن سقف استابولوم» از $20/8$ (۳۰-۱۳) قبل از عمل به $9/2$ (۱۹-۳) بعد از عمل یعنی به 55% کاهش؛ و میانگین اندازه زاویه «لبه به مرکز» از $15/1$ (۲۰-۹) قبل از عمل به $29/9$ (۴۲-۲۵) بعد از عمل یعنی 98% افزایش یافت.

هیچ‌یک از بیماران ترمبوآمبولی، عفونت، تأخیر در جوش خوردن استخوان و آسیب نوروواسکولار نداشتند. از آنجا که این مطالعه در یک مقطع زمانی ۴ ساله انجام شد، بنابراین بررسی عوارض بلند مدت، به ویژه استئوآرتروز ثانویه هیپ، که پیگیری طولانی‌تری نیاز دارد، امکان‌پذیر نبود. البته لازم به ذکر است که از زمان انجام مطالعه تاکنون، در هیچ‌یک از بیماران علائم بروز استئوآرتروز ثانویه، چه به صورت بالینی و چه پرتونگاری، ظاهر نشده است.

بحث

استئوتومی «گانز»، یکی از انواع استئوتومی‌های اطراف استابولوم است که با تغییر در راستای استابولوم و بدون تغییر در انحناى استابولوم باعث افزایش پوشش استابولوم بر روی سرفمور می‌گردد. این استئوتومی که در سال ۱۹۸۳ توسط پروفیسور «گانز» و همکاران ارائه شد، در بیماران بالغی که استابولوم دیسپلاستیک دارند و هنوز دچار استئوآرتروز نشده‌اند اندیکاسیون دارد تا به این ترتیب بتوان از بروز یا پیشرفت استئوآرتروز در استابولوم جلوگیری کرد.

«کلوهیسی»^۱ و همکاران در مطالعه‌ای بر روی ۱۶ هیپ دیسپلازی دریافتند که میانگین زاویه «لبه به مرکز» ۵۱ درجه (۷۳-۲۷) درجه) افزایش یافت. یک بیمار تثبیت جراحی ناموفق داشت و یک بیمار هم دچار جوش نخوردگی شد^(۱۰).

«استپاچر»^۲ و همکاران در یک بررسی گذشته‌نگر در سوئیس، ۶۳ بیمار (۷۵ هیپ) با میانگین سنی ۲۹ سال در زمان انجام استئوتومی گانز با میانگین زمان پیگیری ۲۰ سال مورد بررسی قرار دادند. میزان زاویه «لبه به مرکز» قبل از عمل 9 ± 6 درجه و پس از عمل $3 \pm 12/3$ درجه بود^(۱۱).

در یک مطالعه دیگر در ۲۰۰۷ در دانمارک، «مکلنبرگ»^۳ و همکاران نتایج استئوتومی اطراف استابولوم «گانز» را در ۲۷ زن (۳۲ دیسپلازی هیپ) با میانگین سنی ۳۹ سال به مدت حداکثر ۶ ماه پیگیری کردند. میزان زاویه «لبه به مرکز» قبل از عمل ۱۳ درجه و پس از عمل ۳۲ درجه بود^(۳).

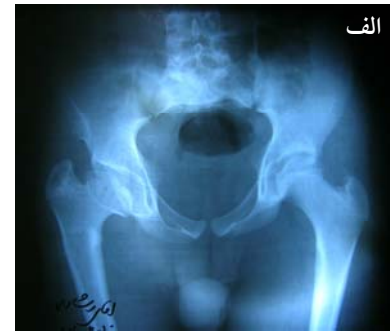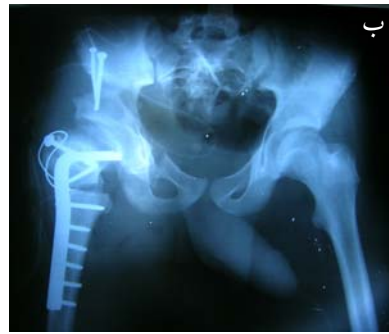تحقیق حاضر دارای نقاط ضعفی بود که از جمله می‌توان به تعداد کم نمونه‌ها اشاره کرد. در این تحقیق فقط ۱۰ هیپ مورد بررسی قرار گرفت در حالی که تعداد نمونه‌ها در سایر تحقیقات بیشتر بود. میانگین زمان پیگیری در این تحقیق ۱۸ ماه بود و ممکن بود نتایج استئوتومی در پیگیری‌های طولانی‌مدت تغییر یابد. همچنین ما گروه شاهد نداشتیم تا بتوانیم اثر خالص را بررسی نماییم.

سوالی که مطرح می‌شود آن است که استئوتومی «گانز» چگونه سبب کاهش درد بیمار و پیشگیری از بروز استئوآرتروز ثانویه می‌شود؟

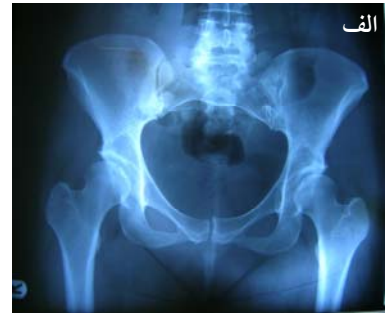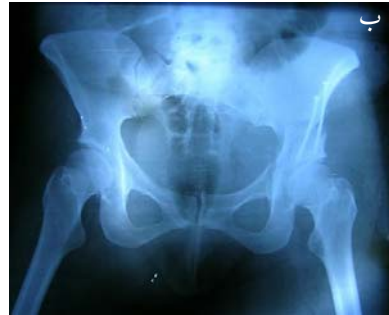در پاسخ به این سوال می‌توان گفت که مهم‌ترین علت بروز استئوآرتروز ثانویه در هر مفصل، افزایش فشار و درد بر واحد سطح غضروف مفصلی آن است و به هر روشی که بتوان این فشار را کاهش داد، سرعت بروز استئوآرتروز در آن مفصل کاهش می‌یابد. در حقیقت استئوتومی اطراف استابولوم با کاهش اندکس استابولوم و افزایش زاویه «لبه به مرکز» سبب کاهش فشار وارده بر مفصل از طریق افزایش پوشش استابولوم می‌شود^(۱۲). به نظر می‌رسد همین عامل توجیه‌کننده کاهش بروز استئوآرتروز ثانویه به دنبال استئوتومی «گانز» در هیپ دیسپلاستیک می‌باشد. البته لازم است مطالعه با تعداد نمونه‌های بیشتر و زمان پیگیری طولانی‌تر انجام شود تا احتمال اثر مثبت این استئوتومی افزایش یابد.

شکل ۱. پرتونگاری ساده سه بیمار مورد بررسی قبل و پس از عمل جراحی. پس از انجام استئوتومی میزان زاویه «لبه به مرکز»، افزایش و میزان مورب بودن سقف استابولوم کاهش یافته است.

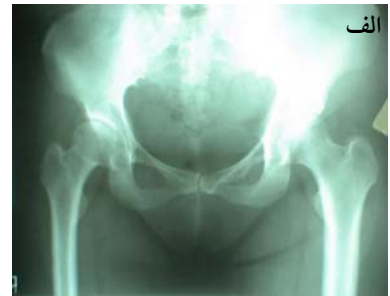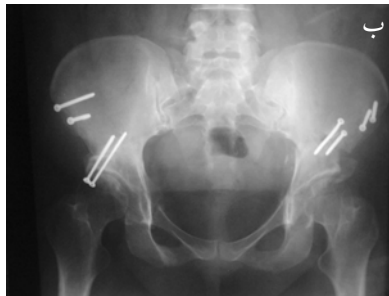
بیمار اول. الف) قبل از عمل، ب) بعد از عمل



بیمار دوم. الف) قبل از عمل، ب) بعد از عمل



بیمار سوم. استئوتومی «گانز» دو طرفه
الف) قبل از عمل، ب) بعد از عمل



References

- Herring JA.** Tachdjian's Pediatric Orthopedics. 4th ed. Philadelphia: Saunders; 2008. p 1037,1770.
- Beaty JH.** Congenital and developmental anomalies of the hip and pelvis. In: Terry Canale ST, Beaty JH. Campbell's Operative Orthopaedics, 11th ed. Philadelphia: Mosby Elsevier; 2008. p 1180-1230.
- Mechlenburg I, Kold S, Rømer L, Søballe K.** Safe fixation with two acetabular screws after Ganz periacetabular osteotomy. *Acta Orthop.* 2007;78(3):344-9.
- Oniankitan O, Kakpovi K, Fianyo E, Tagbor KC, Houzou P, Koffi-Tessio V, Mijiyawa M.** Risk factors of hip osteoarthritis in Lomé, Togo. *Med Trop.* 2009;69(1):59-60.
- Harkess JW, Crockarell Jr J R.** Arthroplasty of the hip. In: Canale ST, Beaty JH. Campbell's Operative Orthopaedics, 11th ed. Philadelphia: Mosby Elsevier; 2008. p 312-482.
- Dobov GD.** Miscellaneous non-traumatic disorders. In: Canale ST, Beaty JH. Campbell's Operative Orthopaedics, 11th ed. Philadelphia: Mosby Elsevier; 2008. p 312-482.
- Armand M, Lepistö J, Tallroth K, Elias J, Chao E.** joint contact pressure calculation using standing AP radiographs, 12 patients followed for average 2 years. *Acta Orthop.* 2005;76(3):303-13.
- Sucato DJ.** Treatment of late dysplasia with Ganz osteotomy. *Orthop Clin North Am.* 2006;37(2):161-71.
- Flecher X, Casiraghi A, Aubaniac JM, Argenson JN.** survival in adult acetabular dysplasia. *Rev Chir Orthop Reparatrice Appar Mot.* 2008;94(4):336-45.
- Clohisy JC, Barrett SE, Gordon JE, Delgado ED, Schoenecker PL.** Periacetabular osteotomy in the treatment of severe acetabular dysplasia. Surgical technique. *J Bone Joint Surg Am.* 2006;88 Suppl 1 Pt 1:65-83.
- Steppacher SD, Tannast M, Ganz R, Siebenrock KA.** Mean 20-year followup of Bernese periacetabular osteotomy. *Clin Orthop Relat Res.* 2008;466(7):1633-44.
- Armiger RS, Armand M, Tallroth K, Lepistö J, Mears SC.** Three-dimensional mechanical evaluation of joint contact pressure in 12 periacetabular osteotomy patients with 10-year follow-up. *Acta Orthop.* 2009;80(2):155-61.
- Han CD, Yoo JH, Lee WS, Choe WS.** Radiographic parameters of acetabulum for dysplasia in Korean adults. *Yonsei Med J.* 1998;39(5):404-8.