

## استئوفیت مرکزی استابولوم: الگوها و اهمیت آن در آرتروپلاستی هیپ

\* دکتر فیروز مددی، \*\* دکتر محمدعلی اخوت‌پور، \*\*\* دکتر امیر مهرورز سرکشه، \*\*\*\* فیروزه مددی، \*\*\* دکتر مجید بریری

«دانشگاه علوم پزشکی شهید بهشتی»

### خلاصه

**پیش‌زمینه:** علیرغم اهمیت زیاد وضعیت قرار گرفتن کاپ استابولوم در تعویض مفصل هیپ، مطالعات اندکی در مورد محل دقیق آن انجام شده است. یکی از مشکلات این جراحی‌ها، وجود استئوفیت مرکزی استابولوم است که می‌تواند مانع مشاهده علائم آناتومیک گردد. هدف از این تحقیق، بررسی شکل و محل استئوفیت‌ها در حفره استابولوم بود.

**مواد و روش‌ها:** این بررسی در دو مرحله انجام شد: ۲۷۶ بیمار با علائم بالینی و پرتونگاری ساییدگی مفصل هیپ و بدون سابقه شکستگی یا عمل جراحی خاص روی لگن، مورد مطالعه قرار گرفتند. از تمامی بیماران پرتونگاری و سی‌تی‌اسکن انجام شد و تغییرات سی‌تی‌اسکن استابولوم طبقه‌بندی شدند. در مرحله بعد، در ۵۷ بیمار که تحت عمل جراحی تعویض مفصل قرار گرفته بودند، وضعیت استئوفیت‌های مرکزی استابولوم با مشاهده عینی طبقه‌بندی شد و تقسیم‌بندی مرحله اول با یافته‌های پرتونگاری منطبق گردید.

**یافته‌ها:** براساس یافته‌های پرتونگاری، سی‌تی‌اسکن و تطابق با مشاهده عینی، استئوفیت‌های مرکزی استابولوم به چهار نوع تقسیم شدند: نوع I: نمای ظاهری استابولوم طبیعی و عمق لبه کف «فوویا» (fovea) ۵ میلی‌متر بود؛ در نوع IIa اسکروز اطراف «فوویا» دیده شد؛ در نوع IIb اسکروز بیشتر شد و مانند چتر روی «فوویا» را پوشاند؛ در نوع IIc سقف ایجاد شده روی «فوویا» توسط استئوفیت‌ها تقریباً به هم رسیدند؛ و در نوع III: استئوفیت‌ها سقف کاملی روی «فوویا» تشکیل دادند و آن را پوشاندند.

**نتیجه‌گیری:** مطالعه و طبقه‌بندی استئوفیت‌های کف استابولوم قبل از جراحی و با کمک سی‌تی‌اسکن می‌تواند در قراردادن صحیح‌تر کاپ استابولوم در تعویض مفصل هیپ موثر باشد.

**واژه‌های کلیدی:** استابولوم، استئوفیت، آرتروپلاستی

دریافت مقاله: ۶ ماه قبل از چاپ؛ مراحل اصلاح و بازنگری: ۳ بار؛ پذیرش مقاله: ۲ ماه قبل از چاپ

## Central Osteophytes in Acetabulum: Patterns and Importance in Hip Arthroplasty

\*Firooz Madadi, MD; \*\* Mohammad Ali Okhovatpour, MD; \*\*\* Amir Mehrvarz Serkesheh, MD;  
\*\*\*\* Firoozeh Madadi; \*\*\*\* Majid Borairi, MD

### Abstract

**Background:** The posterior of acetabular cup in total hip replacement can be affected by the central osteophytes in the acetabular fovea. We are proposing a classification of such osteophytes based on direct observation and CT scan of osteoarthritis hips.

**Methods:** This study was composed of two sections: first, 276 cases with all clinical and radiographic evidence of osteoarthritis of hip—with no history of fracture or pelvic bony surgery—were studied by radiographs and CT Scans. The changes in the acetabular osteophytes were evaluated and categorized. Secondly, 57 cases of hip osteoarthritis who were undergoing hip arthroplasty received direct observation of the acetabular osteophytes and categorization of the acetabular fovea in accordance with the above classification system. The relation of primary etiology of hip osteoarthritis with the osteophyte classification was also studied.

**Results:** According to radiographs, CT Scans and direct visualization, four types of acetabular osteophytes were identified. Type I: Normal acetabular with 5mm distance from rim to the floor; type IIa: Evidence of sclerosis around fovea; type IIb: Sclerosis forming a ceiling, like an umbrella over the fovea; type IIc: The foveal osteophytes are almost touching in the center; type III: Osteophytes have fully covered the fovea, making the acetabular look very shallow.

**Conclusion:** Study and categorization of acetabular osteophytes with radiographs and CT scan would be a helpful pre-operative tool for more accurate reaming of the acetabular cavity and cup positioning in hip osteoarthritis.

**Keywords:** Acetabulum; Osteophyte; Arthroplasty; Replacement, hip

Received: 6 months before printing; Accepted: 2 months before printing

\*Orthopaedic Surgeon, Orthopaedic Department, Shahid Beheshti University of Medical Sciences, Tehran, IRAN.

\*\*Resident of Orthopaedic Surgery, Orthopaedic Department, Shahid Beheshti University of Medical Sciences, Tehran, IRAN.

\*\*\*General Physician

\*\*\*\*Medical Student, Tehran University of Medical Sciences, Tehran, IRAN

**Corresponding author:** Mohammad Ali Okhovatpour, MD  
Akhtar Hospital, Poleroomi, Shariati Street, Tehran, Iran.  
E-mail: okhovatpour@gmail.com

## مقدمه

استئوآرتریت یا آرتروز هیپ یک بیماری تخریب‌کننده است<sup>(۱-۲)</sup> که ویژگی بارز آن از بین رفتن تعادل در میزان فرسایش و بازسازی غضروف مفصلی می‌باشد. فرسایش غضروف مفصلی باعث نازک شدن آن می‌گردد و در پرتونگاری به صورت باریک شدن فضای مفصلی دیده می‌شود. همچنین در پرتونگاری استئوفیت و اسکروز استخوان ساب‌کندرال را می‌توان دید<sup>(۳)</sup>. این بیماری می‌تواند مفاصل مختلف بدن، از جمله مفصل هیپ را درگیر کند. در حال حاضر جراحی تعویض کامل مفصل هیپ به‌طور گسترده‌ای انجام می‌شود. تخمین زده می‌شود که سالانه حدود ۱۷۰,۰۰۰ نفر در آمریکا و ۳۰۰,۰۰۰ نفر در سراسر دنیا تحت این جراحی قرار می‌گیرند. این عمل اندیکاسیون‌های متفاوتی دارد که معمول‌ترین آن، استئوآرتریت شدید (۷۰٪ موارد) می‌باشد<sup>(۴)</sup>.

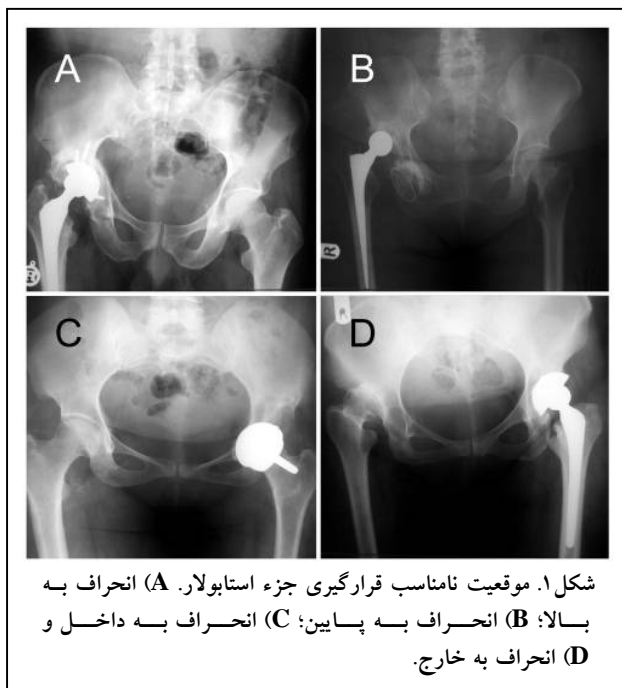
در مفصل هیپ، استئوفیت‌های ناشی از استئوآرتریت، یا از حاشیه مفصل گسترش می‌یابند که استئوفیت حاشیه‌ای نامیده می‌شوند، و یا از ناحیه ساب‌کندرال مرکز سطح غضروفی مفصل منشأ می‌گیرند که استئوفیت مرکزی نامیده می‌شوند<sup>(۵,۶)</sup>. استئوفیت‌های حاشیه‌ای می‌توانند در سمت خارج یا سمت داخل (در زیر «فوویا»<sup>۱</sup> و حاشیه داخلی تحتانی لبه استابولوم) تشکیل شود. استئوفیت‌های مرکزی و استئوفیت‌های حاشیه‌ای ممکن است موجب اثر حایل<sup>۲</sup> روی سر فمور و جابه‌جایی آن به سمت خارج در حفره استابولوم و ایجاد عدم تطابق<sup>۳</sup> سطوح مفصلی در هیپ شوند<sup>(۷,۸)</sup>.

استئوفیت‌های مرکزی و حاشیه داخلی - تحتانی به دلیل موقعیت آناتومیک و قرارگیری عمدتاً داخل مفصلی، در پرتونگاری ساده هیپ به راحتی نادیده گرفته می‌شوند. در حالی که تشخیص سریع و زودرس تغییرات استئوآرتریتی، علاوه بر کمک به تشخیص علت احتمالی درد هیپ، در برنامه‌ریزی درمانی جهت پیشگیری از تشدید بیماری نیز موثرند.

با رواج اعمال جراحی تعویض مفصل هیپ برای سایدگی مفصل، آشنایی با خصوصیات استئوفیت‌های مرکزی و حاشیه داخلی استابولوم بیش از پیش اهمیت یافته است. علی‌رغم مطالعات فراوان در مورد وضعیت مناسب قرارگیری جزء استابولار در تعویض مفصل هیپ، بیشترین توجه به inclination (ابداکسیون) و آنتی‌ورژن کاپ معطوف بوده است؛ در حالی که محل بالایی-

زیرین، جلویی- پشتی و داخلی- خارجی جزء استابولار نیز نقش عمده‌ای در نتایج بلندمدت عمل تعویض مفصل دارند<sup>(۸)</sup>.

اصولاً رباط عرضی استابولوم و «قطره اشک»<sup>۴</sup>، معیارهای تعیین موقعیت جزء استابولار و نحوه ریم کردن می‌باشند، زیرا فاصله بین مرکز استابولوم و «قطره اشک» واریانس کمتری دارد<sup>(۹,۱۰)</sup>. بنابراین یافتن محل اصلی «قطره اشک» و حفره کوتیلوئید در مواردی که استئوفیت‌های داخلی و مرکزی موجب جابه‌جا شدن سر فمور به خارج و نمای «دو قطره اشک»<sup>۵</sup> در پرتونگاری قبل از عمل و پوشیده شدن حفره کوتیلوئید با استئوفیت حین عمل جراحی شده‌اند، اهمیت دارند و باعث جلوگیری از جابه‌جایی کاپ استابولوم به خارج و عدم پوشش مناسب آن و در نتیجه موجب افزایش پایداری مفصلی می‌شوند<sup>(۱۱)</sup>. در بررسی چاپ نشده توسط یکی از مولفین این مقاله، از بین ۲۸۶ بیمار که در طی ۲۰ سال تحت عمل تعویض مفصل هیپ قرار گرفتند، در ۱۲ مورد محل قرارگیری جزء استابولار به دلیل وجود استئوفیت مرکزی و ریم کردن ناکافی به سمت خارج یا در موقعیت بالاتر یا پایین‌تر بود (شکل ۱).



اهمیت این موضوع ما را بر آن داشت تا مورفولوژی و سیر تشکیل استئوفیت مرکزی استابولوم را در بیماران دچار تغییرات دژنراتیو هیپ بررسی نموده و در حین عمل تعویض مفصل، با روش سیستماتیک با این استئوفیت‌ها برخورد کنیم.

4. Tear drop  
5. Double tear drop

1. Fovea  
2. Buttressing  
3. Incongruency

## مواد و روش‌ها

در این مطالعه توصیفی ۲۷۶ بیمار (۱۲۵ مرد و ۱۵۱ زن) با میانگین سنی ۴۹ سال (۷۲-۱۹ سال) که به دلیل مشکلات هیپ مثل درد یا محدودیت حرکت و لنگش به کلینیک مراجعه نموده بودند، مورد بررسی قرار گرفتند. تمامی افراد در تصویربرداری اولیه، تغییرات دژنراتیو در قسمت مرکزی یا لبه داخلی-تحتانی استابولوم داشتند و سابقه‌ای از شکستگی یا عمل جراحی بازسازی استابولوم نداشتند. ابتدا سابقه قبلی مشکلات و بیماری‌های هیپ به‌طور کلی ارزیابی و ثبت گردید. سپس با گرفتن رضایت‌نامه از همه بیماران، سی‌تی‌اسکن به‌عمل آمد و تصویربرداری الگوهای مختلف استئوفیت مرکزی توسط دو متخصص جراحی ارتوپدی بررسی و سیر آن درجه‌بندی گردید. سپس علت تغییرات دژنراتیو مفصل به نوع اولیه (بدون سابقه بیماری هیپ، acetabular roof obliquity کمتر از ۱۵ درجه و زاویه center-edge بیشتر از ۲۰ درجه) و انواع ثانویه طبقه‌بندی و شیوع آنها در هر مرحله از تغییرات دژنراتیو تعیین گردید.

۵۷ بیمار دیگر به طور موازی، پس از انجام سی‌تی‌اسکن تحت جراحی تعویض مفصل هیپ قرار گرفتند. برای توصیف کامل استئوفیت‌های مرکزی، یافته‌های تصویربرداری با نمای ماکروسکوپی ضایعه مقایسه و همسان شدند و بسته به شدت درگیری، روش مناسب برخورد با این استئوفیت‌ها حین عمل تعیین گردید.

## یافته‌ها

از بین ۲۷۶ بیمار، علت ایجاد استئوآرتروز به ترتیب شیوع شامل ۱۲۲ مورد (۴۴/۲٪) دیسپلازی تکاملی هیپ<sup>۱</sup>، ۸۵ مورد (۳۰/۸٪) نکروز آواسکولر، ۲۰ مورد (۷/۲٪) عفونت قبلی، ۱۹ مورد (۶/۹٪) ترومای قبلی غیر از شکستگی استابولوم، ۱۶ مورد (۵/۸٪) بیماری پرتس<sup>۲</sup>، ۴ مورد (۱/۴٪) دیسپلازی استخوانی، ۲ مورد (۰/۷٪) به دنبال پولیومیلیت، ۸ مورد (۲/۹٪) نوع اولیه یا ایدیوپاتیک بودند.

۳۶ مورد استئوآرتروز دوطرفه هیپ داشتند که درگیری در همگی آنها، غیر از دو خواهر مبتلا به دیسپلازی اپیفیزیال متعدد، غیرقرینه بودند و از بین ۳۴ مورد باقی‌مانده، ۲ مورد (۵/۵٪) سابقه عفونت در دوران نوزادی و شیرخوارگی و ۱۲ مورد (۳۳٪) مبتلا به نکروز آواسکولر سر فمور بودند. بقیه ۲۰ مورد (۵۵/۵٪) مبتلا به دیسپلازی تکاملی هیپ (DDH) بودند.

سی‌تی‌اسکن بیماران توسط دو متخصص جراحی ارتوپدی مراحل مختلف تشکیل استئوفیت مرکزی استابولوم را مشخص نمود. مشاهدات براساس نظام طبقه‌بندی زیر تعریف گردید:

نوع I: در این نوع نمای ظاهری استابولوم طبیعی و بیشترین عمق بین حاشیه «فوویا» و کف استابولوم ۵ میلی‌متر است. حاشیه غضروفی «فوویا» شیب رو به سمت خارج استابولوم داشت و به سمت سر فمور نگاه می‌کند. از ۲۷۶ بیمار، ۴۶ نفر (۱۶/۶۶٪) و از ۵۷ بیماری که جراحی شدند ۶ نفر (۱۰/۵۲٪) در این گروه قرار گرفتند.

نوع IIa: در این مرحله اسکروز استابولوم رخ می‌دهد که عمدتاً در اطراف «فوویا» است و نمای نعل اسبی برجسته ایجاد می‌کند. بنابراین عمق «فوویا» به ۸-۵ میلی‌متر افزایش می‌یابد و حاشیه غضروفی «فوویا» عمود بر سطح کف آن می‌گردد. شایع‌ترین علت استئوآرتروز در این مرحله به ترتیب نکروز آواسکولر و دیسپلازی هیپ بود. از ۲۷۶ بیمار، ۳۵ نفر (۱۲/۶۸٪) و از گروه جراحی ۱۱ نفر (۱۹/۲۹٪) در این گروه قرار گرفتند.

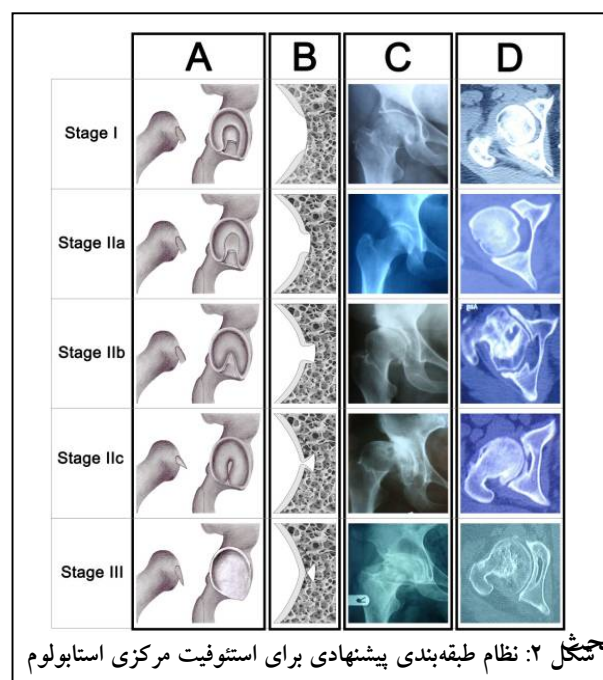
نوع IIb: در این نوع، اسکروز اطراف «فوویا» همچنان بیشتر می‌شود و حاشیه «فوویا» مانند چتری روی آن را می‌پوشاند اما هنوز سوراخی که به قطر حداقل ۱۰ میلی‌متر در سقف ایجاد شده روی «فوویا» باز می‌باشد که دسترسی به کف «فوویا» را امکان‌پذیر می‌سازد. در این مرحله بیشتر استئوفیت‌های داخلی-تحتانی استابولوم نیز تشکیل می‌شوند و در امتداد سقف اسکروتیک «فوویا» به سمت پایین پیشرفت می‌کنند. از ۲۷۶ بیمار، ۶۹ نفر (۲۴/۶۳٪) و از گروه جراحی، ۱۴ بیمار (۲۹/۸۲٪) در این گروه قرار گرفتند.

در این مطالعه سیر تشکیل و پیشرفت استئوفیت‌های مرکزی استابولوم به کمک بررسی یافته‌های تصویربرداری و نمای ماکروسکوپی استابولوم حین تعویض مفصل هیپ طبقه‌بندی شد. روش‌های مختلف طبقه‌بندی استئوآرتری هیپ تاکنون معرفی شده‌اند. «کلگرن»<sup>۱</sup> و «لارنس»<sup>۲</sup> در سال ۱۹۵۷ با معرفی یک سیستم درجه‌بندی و براساس یافته‌های پرتونگاری، میزان استئوفیت‌های تشکیل شده و کاهش فضای مفصلی، شدت درگیری مفصل را طی فرآیند استئوآرتری طبقه‌بندی نمودند<sup>(۱۲)</sup>. اگر چه این روش در مطالعات همه‌گیرشناسی اغلب به‌عنوان استاندارد طلایی استفاده می‌شود، ولی به‌دلیل نواقص و استثناهای آن، امروزه طبقه‌بندی‌های دیگری مورد توجه قرار گرفته‌اند<sup>(۱۳،۱۴)</sup>. «آلتمن»<sup>۳</sup> در سال ۱۹۸۷<sup>(۱۵)</sup> و «گفتان»<sup>۴</sup> در سال ۱۹۸۳<sup>(۱۶)</sup> براساس سایر جنبه‌های آرتروز هیپ نظیر تخریب مفصل و محل تغییرات دژنراتیو، آن را طبقه‌بندی نمودند. امروزه با پیشرفت ارزیابی‌های رایانه‌ای، نماهای پرتونگاری استئوآرتری با روش‌های رایانه‌ای طبقه‌بندی می‌شوند<sup>(۱۷،۱۸)</sup>. در بررسی‌های ما تاکنون طبقه‌بندی برای سیر پیشرفت استئوفیت‌های مرکزی استابولوم که در نهایت موجب مسدود شدن کامل «فوویا» و پوشاندن معیارهای حین عمل تعویض مفصل هیپ می‌شوند، ذکر نشده است.

در این مطالعه علت ایجاد استئوفیت‌های مرکزی عمدتاً نکرور آواسکولر، دیسپلازی تکاملی هیپ، و بیماری پرتس بود که مطرح‌کننده ناپایداری هیپ به‌عنوان علت آن می‌باشد. در واقع عدم قرارگیری کامل سرفمور در حفره استابولوم و حرکت غیریکنواخت آن به‌دلیل اختلال آناٹومی و یا کوچک‌تر بودن آن نسبت به استابولوم، موجب ایجاد صدمه به غضروف مرکزی استابولوم می‌شود در حالی که استئوفیت‌های محیطی عمدتاً به‌دلیل گیر کردن سرفمور و لبه استابولوم و در زمینه استئوآرتری اولیه می‌باشند (FAI)<sup>۵</sup>.

نوع IIC: در این نوع، اسکروز کاملاً پیشرفت کرده و لبه‌های سقف ایجاد شده روی «فوویا» تقریباً به هم می‌رسند ولی همچنان بقایای رباط گرد و یا بافت چربی فیبرو کف استابولوم (پالونار) از سوراخ موجود در این سقف خارج می‌شود و همچنین از طریق این سوراخ می‌توان به کف «فوویا» دسترسی داشت. شایع‌ترین علل در این مرحله دیسپلازی تکاملی هیپ و استئوآرتری به‌دنبال ضربه می‌باشد. از ۲۷۶ بیمار، تعداد ۴۵ مورد (۱۶/۳۰٪) و از گروه جراحی ۱۰ بیمار (۱۷/۵۴٪) در این گروه قرار گرفتند.

مرحله III: سقف استئوفیتی روی «فوویا» به‌طور کامل تشکیل می‌شود و کاملاً روی آن را می‌پوشاند. بنابراین ظاهر ماکروسکوپی استابولوم کم‌عمق و همورژن بوده و با استئوفیت‌های داخلی-تحتانی حاشیه استابولوم در یک امتداد قرار می‌گیرند که تا زیر رباط عرضی استابولوم امتداد یافته و تشخیص سوراخ ابورتاتور را مشکل می‌سازد و به‌دلیل اثر حایل روی استئوفیت‌های داخلی سر فمور، جابه‌جایی به سمت خارج سر فمور صورت می‌گیرد. در پرتونگاری و سی‌تی‌اسکن دو دیواره در کف استابولوم وجود داشت (دو قطره اشک). شایع‌ترین علل در این مرحله دیسپلازی تکاملی هیپ و بیماری پرتس بود. از مجموع ۲۷۶ بیمار، ۸۱ نفر (۲۹/۳۱٪) و از گروه جراحی، ۱۶ نفر (۲۸/۰۳٪) در این گروه قرار گرفتند (شکل ۲).



بجشکل ۲: نظام طبقه‌بندی پیشنهادی برای استئوفیت مرکزی استابولوم

1. Kellgren
2. Lawrence
3. Altman
4. Gofton
5. Femuroacetabular impingement

سی‌تی‌اسکن قبل از عمل انجام شود و در حین عمل براساس نظام طبقه‌بندی زیر، برخورد شود:

در نوع I شرایط استابولوم نسبتاً عادی می‌باشد و جراحی با روش معمولی انجام می‌شود.

در نوع IIa عمدتاً جراحی با روش معمول انجام می‌شود و کورتاژ لبه‌های برجسته حفره کوتیلویید جهت ریم کردن مناسب توصیه می‌شود.

در نوع IIb و IIc ممکن است سوراخ ورودی حفره کوتیلویید به سختی یافت شود. در این موارد برداشتن استئوفیت‌ها به کمک رانچور و سپس کورتاژ وسیع استئوفیت‌های داخلی به مشخص شدن دیواره‌های اصلی استابولوم کمک می‌کند.

در نوع III مشکل اصلی این است که ممکن است جراح کم تجربه را به اشتباه بیاندازد. در ابتدا باید وجود این دیواره داخلی در داخل استابولوم تشخیص داده شود و پس از پاک نمودن کف استابولوم به وسیله کوچک‌ترین ریمر (اندازه ۳۸ یا ۴۰)، ابتدا ریم کردن عمود بر حفره کوتیلویید شروع و به تدریج اندازه‌های بزرگ‌تر ریمر استفاده گردد تا دیواره اصلی استابولوم نمایان شود. سپس جراحی به روش معمول ادامه می‌یابد. برای تعیین ضخامت دیواره داخلی، قبل از شروع ریم کردن می‌توان به وسیله دریل ۱/۸ اینچ سوراخی را بر روی محل فرضی «فوویا» ایجاد کرد و عمق دیواره را اندازه‌گیری نمود تا ارزیابی اولیه از میزان ریم مورد نیاز به دست آید.

### نتیجه‌گیری

به دلیل نقش تعیین‌کننده استئوفیت‌ها در تعویض مفصل هیپ، به‌کارگیری روش سیستماتیک در برخورد با آنها منطقی است. بنابراین ما بررسی کامل پرتونگاری هیپ را در بیماران کاندید تعویض مفصل توصیه می‌کنیم تا با مشاهده وضعیت استئوفیت‌ها، میزان خطر بد قرار گرفتن جزء استابولار حین عمل کاهش یابد. این موضوع عمدتاً در مورد بیماران مبتلا به دیسپلازی تکاملی هیپ که برای ایجاد استئوفیت‌های مرکزی پیشرفته استعداد بیشتری دارند، صحت دارد.

مطالعه حاضر بیشتر بر روی استئوفیت‌های مرکزی استابولوم تمرکز داشت، در حالی که وضعیت استئوفیت‌های حاشیه‌ای نیز در حین عمل تعویض مفصل هیپ و نتایج بلند مدت آن اهمیت دارند. بنابراین لازم است مطالعاتی با تمرکز بر استئوفیت‌های حاشیه‌ای انجام شوند.

ایجاد استئوفیت‌های محیطی در زمینه FAI پیش از این مورد توجه قرار گرفته بود<sup>(۱۹،۲۰)</sup>. باتوجه به این که شیوع علل ایجاد استئوآرتروز در نژادهای مختلف متفاوت است و در منطقه جغرافیایی ما تاکنون مطالعه‌ای در این زمینه منتشر نشده است، اثبات نظریه فوق نیازمند مطالعات بیشتر می‌باشد.

ایجاد استئوفیت‌های مرکزی و حاشیه داخلی- تحتانی لبه استابولوم می‌تواند به دلیل اختلال در جهت برآیند نیروهای وارد بر هیپ باشد که موجب افزایش نیروی واکنش مفصل<sup>۱</sup> در سمت داخلی استابولوم و تخریب بیشتر غضروف این ناحیه می‌گردد. اثبات این فرضیه نیز بررسی بیومکانیکی بیشتری را می‌طلبد. طبق مشاهدات ما تشکیل و پیشرفت متناسب استئوفیت‌های داخلی- زیرین استابولوم و استئوفیت‌های مرکزی، پاتورنز مشابه این دو را مطرح کرده که با پاتورنز ایجاد استئوفیت در حاشیه بالایی- خارجی استابولوم متفاوت است و می‌تواند آن دو را از لحاظ آسیب‌شناسی در یک طبقه قرار دهد.

گرچه برداشتن استئوفیت‌های مرکزی استابولوم حین عمل جراحی تعویض کامل مفصل هیپ توسط برخی مولفین توصیه نشده است<sup>(۲۱)</sup> ولی در بیشتر مطالعات لزوم برداشتن کامل آنها و ریم کردن کافی دیواره داخلی استابولوم تاکید شده است<sup>(۹،۱۰)</sup>.

خارج، بالا یا پایین قرار دادن جزء استابولار نسبت به دیواره داخلی استابولوم موجب افزایش نیروی واکنش مفصل و عدم پوشش قسمت بالایی کاپ و یا استفاده اجباری از اندازه‌های کوچک‌تر می‌گردد و این عمل موجب افزایش میزان ساییدگی، ناپایداری، گیرکردن اجزاء مفصل به لبه استابولوم و شکست جراحی می‌شود.

در برخی روش‌ها معیار ریم نمودن، رباط عرضی استابولوم و در برخی دیگر محل حفره کوتیلویید به‌عنوان معیار کف استابولوم ذکر شده است<sup>(۹)</sup>. یافته‌های مطالعه ما نشان می‌دهند که دیدن «فوویا» حین عمل جراحی، معیار بهتری نسبت به رباط عرضی استابولوم حداقل در موارد پیشرفته استئوآرتروز هیپ بوده و موجب کاهش خطر بد قرار گرفتن جزء استابولار می‌گردد. بنابراین برای رفع این مشکل توصیه می‌کنیم که به‌صورت سیستماتیک ابتدا در صورت مشاهده استئوفیت مرکزی استابولوم در پرتونگاری اولیه،

## References

1. Nishii T, Nakanishi K, Sugano N, Masuhara K, Ohzono K, Ochi T. Articular cartilage evaluation in osteoarthritis of the hip with MR imaging under continuous leg traction. *Magn Reson Imaging*. 1998;16(8):871-5.
2. Li KC, Higgs J, Aisen AM, Buckwalter KA, Martel W, McCune WJ. MRI in osteoarthritis of the hip: gradations of severity. *Magn Reson Imaging*. 1988;6(3):229-36.
3. Das SK, Farooqi A. Osteoarthritis. *Best Pract Res Clin Rheumatol*. 2008;22(4):657-675.
4. Siopack JS, Jergesen HE. Total hip arthroplasty. *West J Med*. 1995; 162(3): 243-249.
5. Gupta KB, Duryea J, Weissman BN. Radiographic evaluation of osteoarthritis. *Radiol Clin North Am*. 2004; 42 (1):11-41, v.
6. Callaghan JJ, Rosenberg AG, Rubash HE. The adult hip. 2nd ed. Philadelphia: Lippincott Williams & Wilkins; 2007. p 372.
7. Martel W, Braunstein EM. The diagnostic value of buttressing of the femoral neck. *Arthritis Rheum*. 1978; 21(1):161-4.
8. Lodwick GS, Wilson AJ, Farrell C, Virtama P, Dittrich F. Determining growth rates of focal lesions of bone from radiographs. *Radiology*. 1980;134(3):577-83.
9. Hartzband MA. Posterolateral miniIncision total hip arthroplasty. *Oper Tech Orthop*. 2006;16(2):93-101.
10. Bernasek TL, Haidukewych GJ, Gustke KA, Hill O, Levering M. Total hip arthroplasty requiring subtrochanteric osteotomy for developmental hip dysplasia: 5- to 14-year results. *J Arthroplasty*. 2007;22(6 Suppl 2):145-50.
11. Barrack RL. Dislocation after total hip arthroplasty: implant design and orientation. *J Am Acad Orthop Surg*. 2003;11(2):89-99.
12. Kellgren JH, Lawrence JS. Radiological assessment of osteo-arthrosis. *Ann Rheum Dis*. 1957;16(4):494-502.
13. Spector TD, Cooper C. Radiographic assessment of osteoarthritis in population studies: whither Kellgren and Lawrence? *Osteoarthritis Cartilage*. 1993;1(4):203-6.
14. Hart DJ, Spector TD. Radiographic criteria for epidemiologic studies of osteoarthritis. *J Rheumatol Suppl*. 1995;43:46-8.
15. Altman RD. Criteria for the classification of osteoarthritis of the knee and hip. *Scand J Rheumatol Suppl*. 1987;65:31-9.
16. Gofton JP. A classification of osteoarthritis of the hip and its relevance to pathogenesis. *J Rheumatol*. 1983; 10(Suppl 9):65-6.
17. Boniatis I, Costaridou L, Cavouras D, Kalatzis I, Panagiotopoulos E, Panayiotakis G. Assessing hip osteoarthritis severity utilizing a probabilistic neural network based classification scheme. *Med Eng Phys*. 2007;29(2):227-37.
18. Boniatis I, Costaridou L, Cavouras D, Kalatzis I, Panagiotopoulos E, Panayiotakis G. Osteoarthritis severity of the hip by computer-aided grading of radiographic images. *Med Biol Eng Comput*. 2006;44(9):793-803..
19. Karachalios T, Karantanas AH, Malizos K. Hip osteoarthritis: what the radiologist wants to know. *Eur J Radiol*. 2007;63(1):36-48.
20. Buchanan WW, Kean WF. Osteoarthritis: III. Radiological and clinical definition. *Inflammopharmacology*. 2002; 10:53-78.
21. Shyamalan G, Oppong N. Placement Of uncemented acetabular components in hip arthroplasty – Preserving the medial osteophyte. *J Orthop*. 2008;5(2)e15.