

## بررسی وضعیت تونل‌های تی‌بیا و فمور بعد از بازسازی آرتروسکوپی رباط متقاطع جلویی زانو

\*دکتر علی اکبر اسماعیلی جاه، \*دکتر سید محمد جزایری، \*دکتر سید مهدی حسینی خامنه، \*دکتر فیروز مددی، \*دکتر سهراب کیهانی،  
\*\*دکتر کیقباد عاشوری، \*\*\*دکتر پوران حکیمی، \*\*دکتر رضا زندی، \*\*دکتر مهدی رحیمی، \*\*\*\*مهندس فرشاد صفدری

«دانشگاه علوم پزشکی شهید بهشتی»

### خلاصه

**پیش‌زمینه:** یکی از نگرانی‌ها در بازسازی رباط متقاطع جلویی، قرارگیری نادرست تونل‌های تی‌بیا و فمور نسبت به وضعیت طبیعی است که می‌تواند بر نتیجه نهایی تاثیر بگذارد. هدف از این مطالعه بررسی میزان صحت محل تونل‌های تی‌بیا و فمور در بازسازی آرتروسکوپی رباط متقاطع جلویی بود.  
**مواد و روش‌ها:** در این مطالعه مقطعی، تصاویر سی‌تی‌اسکن محل تونل‌های فمور و تی‌بیا در ۴۰ بیمار که تحت بازسازی آرتروسکوپی رباط متقاطع جلویی قرار گرفته بودند، مورد بررسی قرار گرفت. پارامترهای محل قرارگیری تونل تی‌بیا در برش آگزیتال و ساژیتال، محل قرارگیری تونل فمور در برش آگزیتال، ضخامت کورتکس پشتی در ناچ فمور و محل قرارگیری «نقطه خروج گرافت در فمور» ارزیابی شدند.  
**یافته‌ها:** وضعیت صحیح تونل تی‌بیا، وضعیت صحیح تونل فمور، ضخامت مناسب کورتکس پشتی و وضعیت صحیح «نقطه خروج گرافت در فمور» به ترتیب در ۶۰٪، ۵۲٪، ۷۰٪ و ۶۷٪ موارد دیده شد. به طور کلی وضعیت تونل‌های تی‌بیا و فمورال در ۳۷٪ بیماران صحیح بود.  
**نتیجه‌گیری:** اگرچه در مطالعه حاضر درصد مواردی که تونل‌های تی‌بیا و فمور به طور جداگانه در محل مناسبی قرار گرفته بودند، در حد قابل قبولی بود، اما در بررسی هر دو تونل به طور همزمان نتایج رضایتبخش دیده نشد. لذا جراحی بازسازی رباط متقاطع جلویی مستلزم توجه و مهارت بیشتر، از نظر انتخاب محل گرافت می‌باشد.

واژه‌های کلیدی: رباط متقاطع جلویی، آرتروسکوپی، زانو

دریافت مقاله: ۱/۵ ماه قبل از چاپ؛ مراحل اصلاح و بازنگاری: ۳ بار؛ پذیرش مقاله: ۱ ماه قبل از چاپ

## Evaluation of Tibial and Femoral Tunnel position after Arthroscopic Reconstruction of the Anterior Cruciate Ligament

\*Ali Akbar Esmailjiah, MD; \*Seyyed Mohammad Jazaeri, MD; \*Seyyed Mehdi Hosseini Khameneh, MD; \*Firooz Madadi, MD; \*Sohrab Keihani, MD; \*\*Keyghobad Ashoori, MD; \*\*\*Pooran Hakimi, MD; \*\*Reza Zandi, MD; \*\*Mehdi Rahimi, MD; \*\*\*\*Farshad Safdari, MSC

### Abstract

**Background:** Incorrect tunneling is one of the concerns in arthroscopic anterior cruciate ligament reconstruction. The purpose of the current study was to determine the incidence of the correct femoral and tibial tunnel positions.

**Materials:** In a cross-sectional study, the CT image positions of the tibial and femoral tunnels in 40 patients that had undergone arthroscopic ACL reconstruction using single-bundle hamstring tendon were studied. The parameters that were evaluated were: tibial tunnel position in axial and sagittal cuts, femoral tunnel position in axial cut, appropriate thickness of the posterior cortex at the intercondylar notch, and femoral exit point.

**Results:** The correct position of the tibial and femoral tunnels, appropriate thickness of the posterior cortex at the intercondylar notch, and the correct position of the "femoral exit point" were respectively recognized in 60%, 52.5%, 70%, and 67.5%. In total, the correct position of the femoral and tibial tunnels was seen on 37.5% of patients. These parameters were compared with known standard anatomic positions.

**Conclusion:** Although the incidence of correct tibial and femoral tunnel positioning in ACL reconstruction, when viewed separately, was acceptable; when looked at as one tunnel was not satisfactory. More precise attention and expertise seem necessary for the operating orthopaedic surgeons.

**Keywords:** Anterior cruciate ligament; Arthroscopy; Knee

Received: 1.5 months before printing ; Accepted: 1 month before printing

\*Orthopaedic Surgeon, Akhtar Hospital, Shahid Beheshti University of Medical Sciences, Tehran, IRAN.

\*\*Resident of Orthopaedic Surgery, Akhtar Hospital, Shahid Beheshti University of Medical Sciences, Tehran, IRAN.

\*\*\*Gynecologist, Obstetrics & Gynecology Department, Shahid Beheshti University of Medical Sciences, Tehran, IRAN.

\*\*\*\*Technical Orthopaedist, Orthopaedic Research Center, Akhtar Hospital, Shahid Beheshti University of Medical Sciences, Tehran, IRAN.

**Corresponding author:** Ali Akbar Esmailjiah, MD  
Akhtar Orthopaedic Hospital, Shariati Avenue, Poleroomi Street, Tehran, Iran  
E-mail: aemailjiah@gmail.com

## مقدمه

یکی از نگرانی‌ها در بازسازی رباط متقاطع جلویی زانو، قرارگیری نادرست تونل‌های تی‌بیا و فمور نسبت به وضعیت طبیعی است<sup>(۱,۲)</sup>. اولین بار «وبستر»<sup>۱</sup> در سال ۲۰۰۴ در انگلستان مسئله موقعیت ناصحیح تونل‌ها را گزارش کرد<sup>(۱)</sup>. در مطالعه «کالوین»<sup>۲</sup> و همکاران، تونل تی‌بیا در ۶۳٪ و تونل فمور در ۴۶٪ موارد در محل غیرآناتومیک ایجاد شده بود<sup>(۳,۴)</sup>. در تحقیقات انجام شده، میزان عدم صحت تونل‌های تی‌بیا و فمور در بازسازی رباط متقاطع جلویی زانو بین ۴٪ تا ۶۳٪ گزارش شده است<sup>(۵,۶)</sup>. در حال حاضر سعی می‌شود با برنامه‌ریزی قبل از عمل، استفاده از پرتونگاری ساده، سی‌تی اسکن و ام‌آر‌آی، تهیه الگو، شناخت درست آناتومی رباط متقاطع جلویی و اطلاع از منشاء این رباط در استخوان‌های فمور و تی‌بیا، از جاگذاری نادرست تونل‌ها جلوگیری شود<sup>(۷)</sup>. اما اگر این تمهیدات با موفقیت انجام نشود و تونل‌ها در وضعیت نامناسب قرار گیرند، نتیجه عمل بازسازی خوب نبوده و بیمار از درد، محدودیت حرکتی و علایمی مثل خالی کردن<sup>۳</sup> شکایت خواهد کرد و در نهایت در هنگام بالا و پایین رفتن از پله مشکل خواهد داشت<sup>(۵,۶)</sup>. لذا ایجاد صحیح محل تونل‌های تی‌بیا و فمور تضمین کننده یک عمل موفق در بازسازی آرتروسکوپی رباط متقاطع جلویی می‌باشد<sup>(۱,۶)</sup>.

مطالعات اندکی محل قرارگیری تونل‌ها در بازسازی آرتروسکوپی رباط متقاطع جلویی را بررسی کرده‌اند. البته بیشتر این مطالعات حجم نمونه کوچکی داشته و یا اینکه تنها به بررسی تونل‌های فمور یا تی‌بیا پرداخته‌اند<sup>(۲,۶,۸,۹)</sup>. به‌علاوه در هیچ‌یک از مطالعات مذکور، وضعیت «نقطه خروج گرفت در فمور» (قطعه فلزی که در پروگزیمال گرفت قرار می‌گیرد و عملکرد آن تثبیت گرفت در پشت کورتکس خارجی فمور می‌باشد) و حفظ ضخامت مناسب از کورتکس پشتی در بریدگی اینترکوندیلار فمور بررسی نشده است. با توجه به این شکاف اطلاعات، هدف از این مطالعه بررسی میزان صحت قرارگیری

محل تونل‌های تی‌بیا و فمور نسبت به وضعیت طبیعی در عمل بازسازی آرتروسکوپی رباط متقاطع جلویی بود.

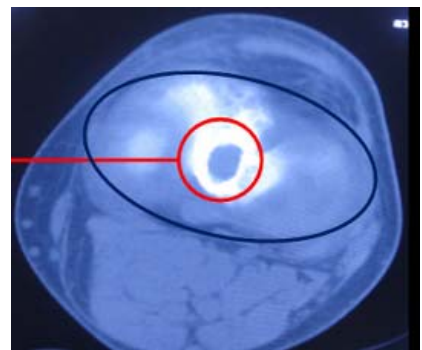
## مواد و روش‌ها

در این مطالعه مقطعی، محل قرارگیری تونل‌های تی‌بیا و فمور در بیمارانی که تحت جراحی آرتروسکوپی بازسازی رباط متقاطع جلویی قرار گرفته بودند به‌وسیله سی‌تی‌اسکن مورد بررسی قرار گرفت. در ابتدا با مراجعه به بایگانی بیمارستان اختر، پرونده بیمارانی که در ۳ سال گذشته تحت جراحی آرتروسکوپی بازسازی رباط متقاطع جلویی قرار گرفته بودند، استخراج گردید. سپس با بیماران تماس گرفته و از آنان درخواست شد برای انجام سی‌تی‌اسکن زانو حاضر شوند. در نهایت ۴۰ بیمار (۳۸ مرد و ۲ زن) که تحت جراحی بازسازی آرتروسکوپی رباط متقاطع جلویی قرار گرفته بودند، حاضر به شرکت در مطالعه شدند. میانگین سن بیماران  $۲۶/۴۵ \pm ۶/۷۴$  سال بود. در ۲۶ بیمار زانوی راست و ۱۴ بیمار زانوی چپ دچار پارگی رباط متقاطع جلویی شده بود. بیمارانی که برای انجام مطالعه مراجعه کردند، برگه رضایت‌نامه کتبی آگاهانه را امضا نمودند. جراحی‌ها توسط هشت جراح مجرب در زمینه آرتروسکوپی زانو که همگی از اساتید جراحی استخوان و مفاصل دانشگاه علوم پزشکی شهید بهشتی بودند، با روش اندوباتون و به‌صورت تک باندل هامسترینگ انجام گردید. در تمام موارد از اتوگرافت عضلات هامسترینگ (گراسیلیس و سمیتندینوسوس) استفاده شد. سی‌تی‌اسکن سه بعدی در سه صفحه آگزیمال، کرونال و ساژیتال انجام گردید. سپس اسکن‌ها توسط یک متخصص ارتوپدی و یک متخصص رادیولوژی مورد بررسی قرار گرفت. در تصاویر اسکن‌ها، درستی محل قرارگیری تونل‌های تی‌بیا و فمور در روش ترانس‌تی‌بیال، براساس ۵ معیار بررسی شد که به اختصار به آنها اشاره می‌شود:

1. Webster
2. Colvin
3. Giving way

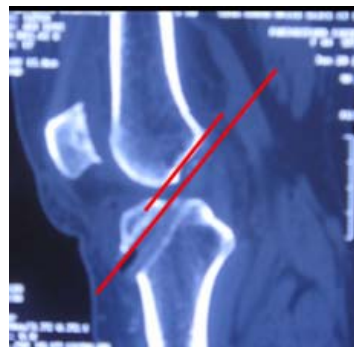**محل صحیح تونل‌ها:** تونل تی‌بیا در برش آگزیمال سی‌تی‌اسکن باید در مرکز پلاتوی تی‌بیا (شکل ۱) و در برش ساژیتال، لبه بالایی تونل تی‌بیا باید به موازات سقف بریدگی اینترکوندیلار و کمی پشتی‌تر قرار گیرد (شکل ۲)<sup>(۱۰،۱۱)</sup>. تونل فمور در برش آگزیمال سی‌تی‌اسکن باید در قسمت پشت و سطح مدیال کندیل خارجی و ضخامت کورتکس پشتی در این ناحیه باید به اندازه ۱ الی ۲

میلی‌متر باشد (شکل ۳). محل شروع تونل فمور در زانوی راست در ساعت ۱۰ و در زانوی چپ در ساعت ۲ و محل خروجی تونل فمور باید در ناحیه آنترولاترال، لاترال و پوسترولاترال فمور و با فاصله ۳ الی ۴ سانتی‌متر از کندیل خارجی باشد (اشکال ۴، ۵، ۶)<sup>(۱۲،۱۳)</sup>.

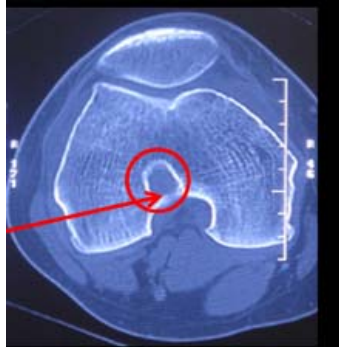

تونل تی‌بیا که در مرکز سطح بالایی تی‌بیا قرار گرفته است.

شکل ۱. محدوده سطح بالایی تی‌بیا در سی‌تی‌اسکن. محل قرارگیری صحیح تونل تی‌بیا در برش آگزیمال.

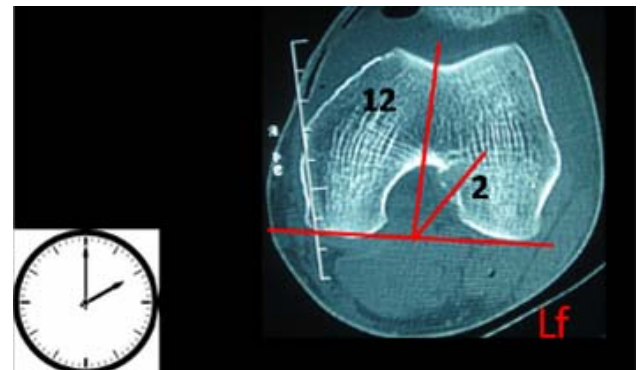


شکل ۲. محل قرارگیری صحیح تونل تی‌بیا در برش ساژیتال. لبه بالایی تونل با سقف بریدگی اینترکوندیلار موازی و کمی پشتی‌تر است.

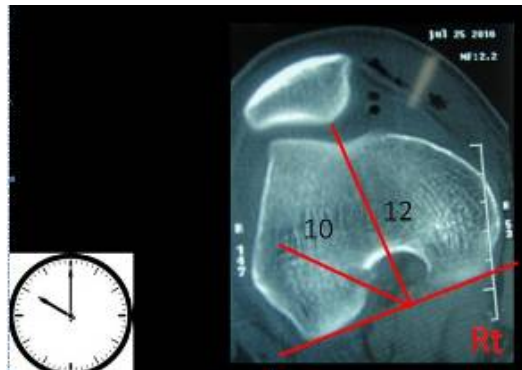


سایپورت استخوانی به ضخامت ۱-۲ میلی‌متر

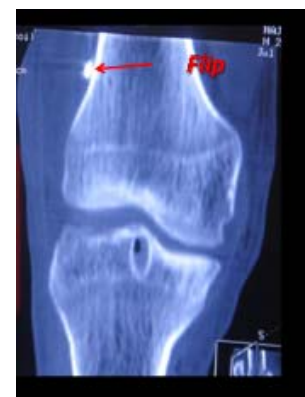
شکل ۳. محل قرارگیری صحیح تونل فمور در برش آگزیمال در بخش پشتی سطح داخلی کندیل خارجی. (به ضخامت استخوانی در کورتکس پشتی توجه شود).



شکل ۴. محل شروع تونل فمور در زانوی چپ در برش آگزیمال باید در ساعت دو قرار گیرد.



شکل ۵. محل شروع تونل فمور در زانوی راست در برش آگزیمال باید در ساعت ده قرار گیرد



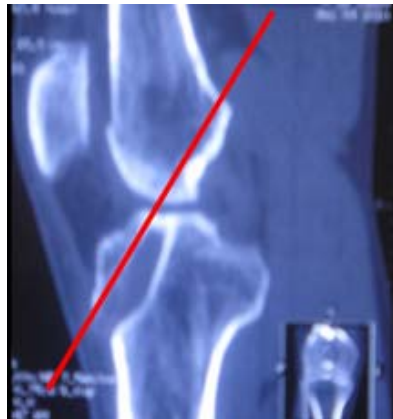شکل ۶. محل صحیح اتمام تونل فمور و محل صحیح قرارگیری نقطه خروج گرافت در فمور در سطوح لاترال.

زانوی راست در ساعت ۱۰ و در زانوی چپ در ساعت ۲ نبود، به‌عنوان مثال اگر تونل در ساعت ۱۲ زده شده بود، محل تونل فمور ناصحیح در نظر گرفته شد (شکل ۱۰). در نهایت اگر نقطه خروج گرفت در فمور در ناحیه آنترولاترال، لاترال یا پوسترولاترال نبود، برای مثال در زیر پاتلا قرار داشت، محل خروج گرفت در فمور و در نتیجه تونل فمور ناصحیح در نظر گرفته شد (شکل ۱۱).

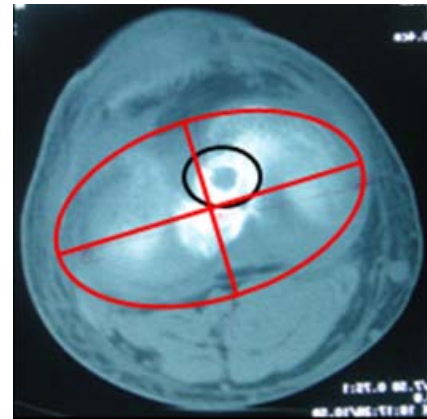
در نهایت اطلاعات به‌دست آمده طبقه‌بندی و بررسی شدند.

**محل ناصحیح تونل‌ها:** در مواردی که تونل تی‌بیا در برش آگزپال در مرکز سطح بالایی تی‌بیا نبود و یا در برش ساژیتال لبه بالایی تونل تی‌بیا سقف بریدگی اینترکوندیلار را قطع نمود، محل تونل تی‌بیا نادرست در نظر گرفته شد (اشکال ۷ و ۸). همچنین اگر تونل فمور در ناحیه پشت سطح داخلی کندیل خارجی به مقدار ۱ تا ۲ میلی‌متر حمایت استخوانی در کورتکس پشتی نداشت (شکل ۹)، یا تونل فمور در قسمت جلوی سطح مدیال کندیل خارجی زده شده بود و یا اگر تونل فمور در

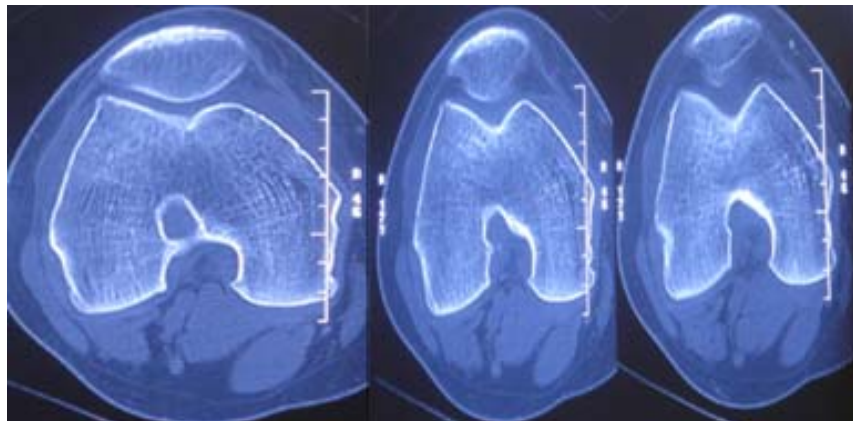
شکل ۸. محل نادرست تونل تی‌بیا در برش ساژیتال. در این مورد لبه بالایی تونل تی‌بیا سقف بریدگی اینترکوندیلار را قطع کرده است.



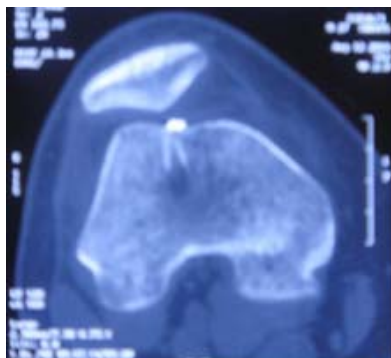
شکل ۷. محل نادرست تونل تی‌بیا در برش آگزپال. (توجه شود که تونل در مرکز سطح بالایی تی‌بیا قرار نگرفته است.)



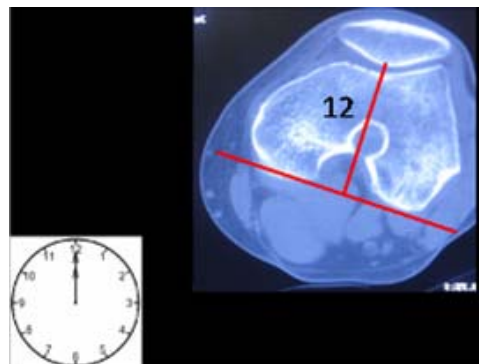
شکل ۹. عدم وجود ساپورت استخوانی در کورتکس پشتی به ضخامت ۱-۲ میلی‌متر که باعث می‌شود در زمان خم شدن گرفت از تونل خارج شود.



شکل ۱۱. قرارگیری ناصحیح «نقطه خروج گرفت» در فمور» در پشت کشکک که باعث درد و آرتروز زودرس مفصل پاتلوفمورال می‌گردد.



شکل ۱۰. محل ناصحیح شروع تونل فمور در ساعت ۱۲.



## یافته‌ها

نتایج اندازه‌گیری تصاویر سی‌تی‌اسکن نشان داد در ۲۴ بیمار (۶۰٪) محل تونل تی‌بیا، در ۲۱ بیمار (۵۲/۵٪) محل تونل فمور و در ۱۵ بیمار (۳۷/۵٪) محل تونل تی‌بیا و تونل فمور در موقعیت درست ایجاد شده بودند. در ۲۸ بیمار (۷۰٪) ضخامت مناسب کورتکس پشتی ناحیه اینترکوندیلار فمور در برش آگزیکال به میزان مناسب حفظ شد. در ۲۷ بیمار (۶۷/۵٪) وضعیت «نقطه خروج گرافت در فمور» در برش کروئال مناسب و مطلوب بود (جدول ۱).

جدول ۱. میزان درستی و نادرستی محل تونل‌ها در بیماران

معیارها	موارد صحیح	موارد ناصحیح
تونل تی‌بیا	۲۴ (۶۰٪)	۱۶ (۴۰٪)
تونل فمور	۲۱ (۵۲/۵٪)	۱۹ (۴۷/۵٪)
تونل تی‌بیا و تونل فمور	۱۵ (۳۷/۵٪)	۲۵ (۶۲/۵٪)
حفظ کورتکس پشتی	۲۸ (۷۰٪)	۱۲ (۳۰٪)
وضعیت نقطه خروج گرافت در فمور	۲۷ (۶۷/۵٪)	۱۳ (۳۲/۵٪)

## بحث

پارگی رباط متقاطع جلویی بیش از نیمی از آسیب‌های رباطی زانو را شامل می‌شود که درمان آن، حتی توسط جراحان با تجربه، با اشکالاتی در جای‌گذاری تونل‌ها در استخوان همراه است<sup>(۱۴،۱۵)</sup>. اشکالات تکنیکی در حین جراحی عامل اصلی ایجاد نتایج نامناسب در ترمیم رباط متقاطع جلویی است که حدود ۷۷ تا ۹۵ درصد را شامل می‌شود. از بین این موارد جای‌گذاری نامناسب تونل‌ها شایع‌ترین علت اشکالات تکنیکی است که ۷۰ تا ۸۰ درصد موارد را دربرمی‌گیرد<sup>(۱۵)</sup>. جای‌گذاری نامناسب و غیردقیق تونل‌ها موجب پیامدهای بالینی نامناسب از جمله کاهش امتیازدهی «لی‌سلم»، افزایش سستی زانو، سینوویت، درد و احتمال بالای آسیب گرافت می‌گردد. لذا می‌توان با جای‌گذاری مناسب تونل‌ها از موارد بالا جلوگیری کرد<sup>(۱۶-۲۳)</sup>. «خالفايان»<sup>۱</sup> و همکاران به بررسی تأثیر محل قرارگیری تونل‌ها بر نتایج بالینی پس از ترمیم آرتروسکوپیک

رباط متقاطع جلویی پرداختند<sup>(۱۷)</sup>. آنان نتایج بالینی را با استفاده از امتیازدهی «لی‌سلم»<sup>۲</sup>، آزمون «لاکمن»<sup>۳</sup>، آزمون «پی‌وَت»<sup>۴</sup>، سطح فعالیت «تگنر»<sup>۵</sup> و دستگاه KT-1000 بررسی کردند. در مطالعه آنان، در مواردی که تونل‌های تی‌بیا و فمور در محل مناسب ایجاد شدند، ۶۹٪ از بیماران نمره «لی‌سلم» خوب یا عالی کسب کردند. همچنین در این موارد در ۷۹٪ از بیماران حداکثر اختلاف بین جابه‌جایی جلویی تی‌بیا نسبت به فمور با استفاده از KT-1000، ۳ میلی‌متر بود. اما در مواردی که معیارهای صحیح رعایت نشده بود، تنها ۵۰٪ از بیماران نمره «لی‌سلم» خوب یا عالی داشتند و در ۲۲٪ حداکثر اختلاف بین جابه‌جایی جلویی تی‌بیا نسبت به فمور ۳ میلی‌متر بود. سرانجام آنان دریافتند که وضعیت قرارگیری رادیوگرافیک تونل‌ها بر نتایج پس از ترمیم آرتروسکوپیک ACL تأثیر مثبت دارد. «مونتا»<sup>۶</sup> و همکاران نیز اظهار نمودند در مواردی که محل تونل تی‌بیا ناصحیح باشد، احتمال بروز سینوویت بالاتر است و بی‌ثباتی جلویی - پشتی زانو بیشتر مشاهده می‌شود<sup>(۱۹)</sup>.

مطالعات قبلی نشان دادند که مکان جای‌گذاری تونل‌ها مهم‌ترین عامل پیش‌گویی کننده در نتایج ترمیم رباط متقاطع جلویی بوده و جراح می‌بایست نکاتی را حین ایجاد تونل‌ها مدنظر داشته باشد نظیر: جلوگیری از ایمپینجمنت رباط متقاطع پشتی حین خم کردن؛ جلوگیری از ایمپینجمنت سقف بریدگی اینترکوندیلار حین باز کردن؛ و ایجاد الگوی کششی مناسب شبیه رباط متقاطع جلویی تا حین حرکت فشار کمتری به مفصل وارد شود<sup>(۲۴-۲۸)</sup>.

اشکالات حتی بسیار کوچک در جای‌گذاری تونل‌ها، باعث محدودیت در خم کردن و بازکردن، سفتی مفصل، ناپایداری، درد و دوران بهبودی طولانی‌تر می‌گردد. اگر چه مطالعات زیادی در مورد بیومکانیک وسایل و روش‌های درمان پارگی رباط متقاطع جلویی انجام شده، اما کماکان مطالعات علمی در مورد محل ابتدا و انتهای باندل و تونل مورد نیاز است. دانستن این

2. Lysholm  
3. Lachman  
4. Pivot shift  
5. Tegner  
6. Muneta

سمی تندینوس تهیه شده بود و تمام بیماران به روش اندوباتون و «تک باندل هامسترینگ» تحت عمل جراحی قرار گرفته بودند.

جای‌گذاری نامناسب محل تونل تی‌بیا نیز می‌تواند منجر به نتایج نامناسب پس از بازسازی آرتروسکوپی رباط متقاطع جلویی و ناپایداری زانو گردد. برای مثال اگر محل تونل عقب‌تر از محل مناسب قرار گیرد، ایمپینجمنت رباط متقاطع پشتی ایجاد می‌گردد و دامنه خم شدن کاهش می‌یابد. در نهایت این عوامل باعث وارد شدن فشار بیش از حد بر گرفت می‌گردد. اگر محل تونل تی‌بیا جلوتر از محل مناسب قرار گیرد، ایمپینجمنت بین کندیل‌ها ایجاد می‌گردد و موجب افیوژن دایمی، اختلال در باز شدن و آسیب گرفت شده و تست «لاکمن» مثبت می‌شود<sup>(۲،۱۲،۳۰،۳۳،۳۴،۳۵)</sup>. در مطالعه ما محل تونل تی‌بیا در ۶۰٪ موارد صحیح بود. «کوپ»<sup>۴</sup> و همکاران در مطالعه خود مشاهده کردند که در ۳۷٪ بیماران میزان محل تونل تی‌بیا صحیح بود<sup>(۸)</sup>. در جدول ۲ مقایسه مختصری بین مطالعه حاضر و سایر مطالعات مشابه ارائه شده است.

محل قرارگیری «نقطه خروج گرفت در فمور» و فاصله ۲-۱ میلی‌متری از کورتکس پشتی، معیارهای دیگری هستند که بر پیامدهای جراحی تأثیر دارند و می‌بایست مد نظر جراح قرار گیرد. اگر «نقطه خروج گرفت در فمور» در ناحیه جلویی-خارجی، خارجی یا پشتی-خارجی قرار نگیرد و زیر کشکک باشد، موجب ایجاد درد و استئوآرتریت مفصل پاتوفمورال می‌گردد<sup>(۴،۵،۱۲،۱۴)</sup>. حفظ فاصله ۲-۱ میلی‌متری از کورتکس پشتی موجب جلوگیری از خارج شدن گرفت در حین خم شدن و مانع گیر افتادن در حین باز شدن می‌گردد<sup>(۱۴،۳۵)</sup>. با توجه به اطلاعات ما، ۲ مورد اخیر در مطالعات قبلی مورد بررسی قرار نگرفت و این مطالعه اولین بررسی در این موضوعات می‌باشد. در مطالعه حاضر در ۶۷/۵٪ بیماران «نقطه خروج گرفت در فمور» در مکان مناسبی قرار داشت. همچنین در ۷۰٪ بیماران، ۲-۱ میلی‌متر کورتکس پشتی در برش آگزیا فمور حفظ شد. محل تونل فمور ۲-۱ میلی‌متر از کورتکس پشتی ناحیه اینترکندیلار فاصله داشت.

محل‌ها از نظر بالینی نیز اهمیت دارد و جراح می‌بایست حین و بعد از جراحی از آنها مطلع باشد.

استفاده از آرتروسکوپی به‌جای جراحی باز زانو باعث ایجاد محدودیت‌هایی گردیده و جراح می‌بایست از دانستی‌های آناتومیک خود جهت ایجاد تونل‌ها استفاده نماید. «برنارد»<sup>۱</sup> و همکاران در مطالعه خود به سه مورد از این محدودیت‌ها اشاره کردند<sup>(۲۹)</sup>. آنها اظهار نمودند که در حالت استاندارد محور آگزیا اپتیک در دستگاه آرتروسکوپی ۳۰-۲۵ درجه انحراف دارد. همچنین اختلاف در تخمین فاصله بین استخوان و لبه مفصلی و تبدیل تصویر دو بعدی مانیتور به سه‌بعدی در ذهن جراح، همگی از محدودیت‌هایی هستند که جای‌گذاری تونل‌ها را دشوار می‌سازند. در نتیجه باید گفت که ترمیم آرتروسکوپی رباط متقاطع جلویی تا حد زیادی به تجربه جراح بستگی دارد<sup>(۲۹-۳۱)</sup>.

«مارچانت»<sup>۲</sup> و همکاران نشان دادند که برای بررسی تونل‌های داخل استخوان، سی‌تی‌اسکن نسبت به ام‌آر‌آی و پرتونگاری‌های ساده اعتبار بیشتری دارد و توصیه نمودند در پیگیری‌ها از این روش استفاده گردد<sup>(۳۲)</sup>. در مطالعه حاضر نیز از سی‌تی‌اسکن برای انجام بررسی‌ها استفاده شد.

محل قرارگیری تونل فمورال مهم‌ترین عامل پیشگویی‌کننده در ترمیم پارگی رباط متقاطع جلویی می‌باشد. بیشترین علل ایجاد نتایج نامساعد بعد از جراحی، جای‌گذاری نامناسب تونل فمور جلوتر از محل مناسب بود که باعث سفتی در خم شدن و شلی زانو در باز کردن می‌گردد. ممکن است قرارگیری تونل فمور در مرکز (ساعت ۱۲) نیز باعث عدم پایداری لازم در حین چرخش زانو و مثبت شدن تست «پی‌ووت» شود<sup>(۱۱،۱۲،۱۳)</sup>.

در مطالعه ما در ۵۲/۵٪ بیماران محل قرارگیری تونل فمور صحیح بود. این یافته بسیار بهتر از نتایج مطالعه «هوسر»<sup>۳</sup> و همکاران بود که تنها در ۴۳٪ موارد محل تونل فمور صحیح بود<sup>(۲)</sup> و البته شاید بتوان این اختلاف را به تفاوت در تجربه جراحان نسبت داد. همچنین در مطالعه ما تمام گرفت‌ها از گراسیلیس و

1. Bernard
2. Marchant
3. Hoser

## جدول ۲. مقایسه نتایج مطالعات مختلف در مورد بررسی محل قرارگیری تونل‌های تی‌بیا و فمور

محقق	حجم نمونه	وضعیت صحیح تونل تی‌بیا در سی‌تی‌اسکن	وضعیت صحیح تونل فمور در سی‌تی‌اسکن	وضعیت صحیح تونل‌های تی‌بیا و فمور در سی‌تی‌اسکن	معایب	مزایا
«ویلیامز» و همکاران (۲۰۰۴)	۳۰	-	-	۸۹ درصد	عدم تفکیک تونل‌ها	حجم نمونه مناسب، استفاده از سه ابزار پرتونگاری، سی‌تی‌اسکن و شرح حال
«مونتا» و همکاران (۲۰۱۰)	۸ جسد	٪۲۵	٪۵۴/۴	-	مطالعه روی اجساد، حجم نمونه کوچک	استفاده از سی‌تی‌اسکن
«کوپ» و همکاران (۲۰۱۰)	۳۲	٪۳۷	-	-	فقط تونل تی‌بیا بررسی شد.	حجم نمونه کافی، استفاده از سی‌تی‌اسکن در برش‌های مختلف
«هوسر» و همکاران (۲۰۰۵)	۳۵	-	٪۴۳	-	فقط تونل فمور بررسی شده و مشخص نیست که بررسی در کدام برش سی‌تی‌اسکن انجام گرفته است.	حجم نمونه کافی، استفاده از سی‌تی‌اسکن
«اسماعیلی‌جاه» و همکاران (۲۰۱۰)	۴۰	٪۶۰	٪۵۲/۵	٪۳۷/۵	مشخص نبودن فاصله زمان جراحی تا انجام سی‌تی‌اسکن و احتمال گشاد شدن تونل	حجم نمونه کافی، استفاده از سی‌تی‌اسکن، بررسی وضعیت نقطه خروج گرافت در فمور، بررسی ضخامت کورتکس پشتی، تفکیک تونل‌های تی‌بیا و فمور

## نتیجه‌گیری

انجام بازسازی آرتروسکوپی رباط متقاطع جلویی به دانش کافی در مورد آناتومی این رباط، ابزارهای مدرن و پیشرفته نظیر آرتروسکوپ و نیز مهارت کافی جراح وابسته است. اگرچه در مطالعه حاضر درصد مواردی که تونل‌های تی‌بیا و فمور به‌طور جداگانه در محل‌های مناسبی قرار گرفته بودند، در حد قابل‌قبولی بود؛ اما در بررسی هر دو تونل به‌طور همزمان نتایج رضایت‌بخشی دیده نشد و فقط در ٪۳۷/۵ بیماران هر دو تونل در موقعیت مطلوب قرار گرفته بودند. این یافته‌ها لزوم توجه بیشتر اساتید و دستیاران را در زمان جراحی به وضعیت آناتومیک رباط متقاطع جلویی نشان می‌دهد. بازسازی موفقیت‌آمیز آرتروسکوپی رباط متقاطع جلویی نیازمند آموزش صحیح و کسب تجربه و مهارت با گذشت زمان است.

اگرچه این مطالعه هم تونل تی‌بیا و هم تونل فمور را به‌صورت جداگانه داشت، ولی دارای برخی معایب نیز بود. از جمله نقایص این مطالعه عدم بررسی نتایج عملکرد بعد از جراحی در بیماران بود. چرا که بررسی نتایج عملکرد با توجه به میزان صحت محل قرارگیری تونل‌ها دید بهتری نسبت به وضعیت قرارگیری تونل‌ها و تأثیر آن بر نتایج جراحی به‌دست می‌دهد. مشکل دیگر این مطالعه، مشخص نبودن فاصله زمانی بین انجام جراحی و سی‌تی‌اسکن بود که به‌دلیل احتمال گشاد شدن تونل گرافت در اثر حرکات مداوم گرافت، امکان بروز اشتباه در تفسیر سی‌تی‌اسکن در برش آگزیمال و ساژیتال وجود داشت.

## References

1. Webster KE, Feller JA, Elliott J, Hutchison A, Payne R. A comparison of bone tunnel measurements made using computed tomography and digital plain radiography after anterior cruciate ligament reconstruction. *Arthroscopy*. 2004;20(9):946-50.

2. Hoser C, Tecklenburg K, Kuenzel KH, Fink C. Postoperative evaluation of femoral tunnel position in ACL reconstruction: plain radiography versus computed tomography. *Knee Surg Sports Traumatol Arthrosc*. 2005;13(4):256-62.

3. Colvin AC, Shen W, Musahl V, Fu FH. Avoiding pitfalls in anatomic ACL reconstruction. *Knee Surg Sports Traumatol Arthrosc.* 2009;17(8):956-63.
4. Petermann J, Kober R, Heinze R, Frölich J, Heeckt P, Gotzen L. Computer-assisted planning and robot-assisted surgery in anterior cruciate ligament reconstruction. *Oper Tech Orthop.* 2000;10(1):50-5.
5. Howell SM, Clark JA. Tibial tunnel placement in anterior cruciate ligament reconstructions and graft impingement. *Clin Orthop Relat Res.* 1992;(283):187-95.
6. Williams RJ 3rd, Hyman J, Petrigliano F, Rozental T, Wickiewicz TL. Anterior cruciate ligament reconstruction with a four-strand hamstring tendon autograft. *J Bone Joint Surg Am.* 2004;86-A(2):225-32.
7. Melhorn JM, Henning CE. The relationship of the femoral attachment site to the isometric tracking of the anterior cruciate ligament graft. *Am J Sports Med.* 1987;15(6):539-42.
8. Kopf S, Forsythe B, Wong AK, Tashman S, Anderst W, Irrgang JJ, Fu FH. Nonanatomic tunnel position in traditional transtibial single-bundle anterior cruciate ligament reconstruction evaluated by three-dimensional computed tomography. *J Bone Joint Surg Am.* 2010;92(6):1427-31.
9. Muneta T, Hara K, Ju YJ, Mochizuki T, Morito T, Yagishita K, Sekiya I. Revision anterior cruciate ligament reconstruction by double-bundle technique using multi-strand semitendinosus tendon. *Arthroscopy.* 2010;26(6):769-81.
10. Resnick D, Kransdorf M. Bone and Joint Imaging. 3rd ed. Philadelphia: Saunders; 2005. p 905-94.
11. Insall J, Joseph DM, Aglietti P, Campbell RD Jr. Bone-block iliotibial-band transfer for anterior cruciate insufficiency. *J Bone Joint Surg Am.* 1981;63(4):560-9.
12. Phillips BB. Arthroscopy of the lower extremity. In: Canale T, Beaty JH, ed. *Campbell's Operative Orthopaedics.* 11<sup>th</sup> ed. Philadelphia: Mosby; 2008. p 2811-921.
13. Griffin LY, Agel J, Albohm MJ, Arendt EA, Dick RW, Garrett WE, et al. Noncontact anterior cruciate ligament injuries: risk factors and prevention strategies. *J Am Acad Orthop Surg.* 2000;8(3):141-50.
14. Simmons R, Howell SM, Hull ML. Effect of the angle of the femoral and tibial tunnels in the coronal plane and incremental excision of the posterior cruciate ligament on tension of an anterior cruciate ligament graft: an in vitro study. *J Bone Joint Surg Am.* 2003;85-A(6):1018-29.
15. Howell SM, Gittins ME, Gottlieb JE, Traina SM, Zoellner TM. The relationship between the angle of the tibial tunnel in the coronal plane and loss of flexion and anterior laxity after anterior cruciate ligament reconstruction. *Am J Sports Med.* 2001;29(5):567-74.
16. Getelman MH, Friedman MJ. Revision anterior cruciate ligament reconstruction surgery. *J Am Acad Orthop Surg.* 1999;7(3):189-98.
17. Khalfayan EE, Sharkey PF, Alexander AH, Bruckner JD, Bynum EB. The relationship between tunnel placement and clinical results after anterior cruciate ligament reconstruction. *Am J Sports Med.* 1996;24(3):335-41.
18. Howell SM, Taylor MA. Failure of reconstruction of the anterior cruciate ligament due to impingement by the intercondylar roof. *J Bone Joint Surg Am.* 1993;75(7):1044-55.
19. Muneta T, Yamamoto H, Ishibashi T, Asahina S, Murakami S, Furuya K. The effects of tibial tunnel placement and roofplasty on reconstructed anterior cruciate ligament knees. *Arthroscopy.* 1995;11(1):57-62.
20. Carson EW, Simonian PT, Wickiewicz TL, Warren RF. Revision anterior cruciate ligament reconstruction. *Instr Course Lect.* 1998;47:361-8.
21. Ikeda H, Muneta T, Niga S, Hoshino A, Asahina S, Yamamoto H. The long-term effects of tibial drill hole position on the outcome of anterior cruciate ligament reconstruction. *Arthroscopy.* 1999;15(3):287-91.
22. Yaru NC, Daniel DM, Penner D. The effect of tibial attachment site on graft impingement in an anterior cruciate ligament reconstruction. *Am J Sports Med.* 1992;20(2):217-20.
23. Buzzi R, Zaccherotti G, Giron F, Aglietti P. The relationship between the intercondylar roof and the tibial plateau with the knee in extension: relevance for tibial tunnel placement in anterior cruciate ligament reconstruction. *Arthroscopy.* 1999;15(6):625-31.
24. Goss BC, Howell SM, Hull ML. Quadriceps load aggravates and roofplasty mitigates active impingement of anterior cruciate ligament grafts against the intercondylar roof. *J Orthop Res.* 1998;16(5):611-7.
25. Goss BC, Hull ML, Howell SM. Contact pressure and tension in anterior cruciate ligament grafts subjected to roof impingement during passive extension. *J Orthop Res.* 1997;15(2):263-8.
26. Howell SM. Arthroscopic roofplasty: a method for correcting an extension deficit caused by roof impingement of an anterior cruciate ligament graft. *Arthroscopy.* 1992; 8(3):375-9.
27. Howell SM, Clark JA, Farley TE. A rationale for predicting anterior cruciate graft impingement by the intercondylar roof. A magnetic resonance imaging study. *Am J Sports Med.* 1991;19(3):276-82.
28. Howell SM, Clark JA, Farley TE. Serial magnetic resonance study assessing the effects of impingement on the MR image of the patellar tendon graft. *Arthroscopy.* 1992;8(3):350-8.
29. Bernard M, Hertel P, Hornung H, Cierpinski T. Femoral insertion of the ACL. Radiographic quadrant method. *Am J Knee Surg.* 1997;10(1):14-21.
30. Amis AA, Jakob RP. Anterior cruciate ligament graft positioning, tensioning and twisting. *Knee Surg Sports Traumatol Arthrosc.* 1998;6 Suppl 1:S2-12.



**31. Pässler HH, Höher J.** Intraoperative quality control of the placement of bone tunnels for the anterior cruciate ligament. *Unfallchirurg*. 2004;107(4):263-72. German.

**32. Marchant MH Jr, Willimon SC, Vinson E, Pietrobon R, Garrett WE, Higgins LD.** Comparison of plain radiography, computed tomography, and magnetic resonance imaging in the evaluation of bone tunnel widening after anterior cruciate ligament reconstruction. *Knee Surg Sports Traumatol Arthrosc*. 2010;18(8):1059-64.

**33. Fineberg MS, Zarins B, Sherman OH.** Practical considerations in anterior cruciate ligament replacement surgery. *Arthroscopy*. 2000;16(7):715-24.

**34. Sim E.** Choice of femoral reinsertion sites after rupture of the anterior cruciate ligament--a roentgenologic evaluation model. *Aktuelle Traumatol*. 1993;23(7):330-1. German.

**35. Muneta T, Yamamoto H, Sakai H, Ishibashi T, Furuya K.** Relationship between changes in length and force in in vitro reconstructed anterior cruciate ligament. *Am J Sports Med*. 1993;21(2):299-304.