

بازسازی رباط متقاطع جلویی با استفاده از پیوند استخوان- تاندون پاتلا- استخوان:

مقایسه ثابت کردن پرس فیت با پیچ اینترفرنس

* دکتر محمد مهدی سرزعی، ** دکتر محمد رازی، *** دکتر فریده نجفی، **** محمد امین نجفی

«دانشگاه علوم پزشکی شهید بهشتی»

خلاصه

پیش زمینه: استاندارد طلایی برای بازسازی رباط متقاطع جلویی، اتوگرافت استخوان - تاندون پاتلا-استخوان با ثابت کردن به وسیله پیچ اینترفرنس بوده است. هدف از این مطالعه، مقایسه دو روش ثابت کردن پرس فیت (PF) و پیچ اینترفرنس (IS) طی یک سال پیگیری بود.

مواد و روش‌ها: در یک کارآزمایی بالینی تصادفی، ۱۵۸ بیمار با میانگین سنی ۲۹/۸ سال برای پارگی رباط متقاطع جلویی به روش استخوان - تاندون پاتلا-استخوان در یک بیمارستان آموزشی شهر تهران درمان شدند. در ۸۲ بیمار روش پرس فیت و ۷۶ بیمار پیچ اینترفرنس استفاده شد. در آخرین پیگیری، ۷۱ بیمار در گروه پرس فیت و ۶۵ بیمار در گروه پیچ اینترفرنس ارزیابی شدند. معیارهای ارزیابی شامل بازگشت به سطح فعالیت اولیه، درد، پایداری زانو، محدودیت حرکت زانو، نمره IKDC و عوارض آن بود.

یافته‌ها: در آخرین پیگیری، ۵۹ بیمار گروه پرس فیت و ۵۵ بیمار گروه پیچ اینترفرنس، نمره IKDC خوب تا عالی داشتند ($p \geq 0.05$). میانگین شلی، در گروه پرس فیت با ۲/۷ میلی‌متر و در گروه پیچ اینترفرنس با ۲/۵ میلی‌متر بهبود داشت. میزان اینترگریتی رباط متقاطع جلویی، براساس تست «لاکمن» و «پیووت شیفت» پیشرفت قابل توجهی در هر دو گروه داشت ولی تفاوت آماری بین دو گروه معنی‌دار نبود ($p \geq 0.05$).

نتیجه گیری: ثابت کردن به روش پرس فیت نتایجی شبیه به روش پیچ اینترفرنس دارد. از طرف دیگر این روش مزایایی از قبیل ترمیم سریع استخوان به استخوان، پایداری بالا و بازتوانی زودرس دارد. این روش معایب مرتبط با وسیله‌های تثبیت را ندارد، بازسازی ساده‌تری دارد و از نظر اقتصادی مقرون به صرفه است.

واژه‌های کلیدی: رباط متقاطع جلویی، زانو، بازسازی، پیوند استخوان - تاندون کشکک - استخوان، نتیجه درمان

دریافت مقاله: ۴ ماه قبل از چاپ؛ مراحل اصلاح و بازنگری: ۲ بار؛ پذیرش مقاله: ۲۰ روز قبل از چاپ

Comparison of Two Fixation Techniques for Bone-Patella Tendon-Bone Graft in Arterial Cruciate Ligament Repair

* Mohammad Mehdi Sarzaeem, MD; ** Mohammad Razi, MD; *** Farideh Najafi, MD; **** Mohammad Amin Najafi

Abstract

Background: The gold standard in ACL reconstructions has been the bone-patellar tendon-bone autograft fixed with interference screws. This prospective study, aimed to compare two methods of fixation for BPTB grafts: press fit fixation vs. interference screw, over a 12 months follow-up interval.

Methods: In a randomized clinical trial study, 158 patients with an average age of 29.8 years were treated for torn ACL with BPTB autograft in a teaching hospital in Tehran, Iran. In 82 patients press fit fixation technique, and in 76 cases an interference-screw was used. At the time of final follow-up, 71 patients in press-fit group and 65 patients in interference-screw group were evaluated in terms of return to pre-injury activity level, pain, knee stability, range of motion, IKDC score and complications.

Results: In the final follow-up, 59 cases in interference screw and 55 in press-fit screw group had good-to-excellent IKDC score ($p \geq 0.05$). The mean laxity assessed improved to 2.7 mm and 2.5 mm in press-fit and screw group, respectively. Regarding Lachman and pivot shift tests, there was a statistically significant improvement in the integrity of the ACL in both groups, with no significant difference ($p \geq 0.05$).

Conclusions: the press-fit technique is an efficient procedure. Its outcome was comparable with the interference screw group. Furthermore it has unlimited bone-to-bone healing, no need for removal of hardware, ease for revision and cost effectiveness.

Keywords: Anterior cruciate ligament; Knee; Reconstruction; Bone-patellar tendon-bone graft; Treatment outcome

Received: 4 months before printing ; Accepted: 20 days before printing

*Orthopaedic Surgeon, Orthopaedic Department, Shahid Beheshti University of Medical Sciences, Tehran, IRAN.

**Orthopaedic Surgeon, Orthopaedic & Sports Medicine Department, Iran University of Medical Sciences, Tehran, IRAN.

***Resident of Orthopaedic Surgery, Orthopaedic Department, Shahid Beheshti University of Medical Sciences, Tehran, IRAN.

****Medical Student, Isfahan University of Medical Sciences, Isfahan, IRAN.

Corresponding author: Farideh Najafi, MD

Imam Hossein Hospital, Orthopaedic Department, Shahid Madani Street, Tehran, Iran

E-mail: faridehnajafi1@gmail.com

مقدمه

رباط متقاطع جلویی در عملکرد نرمال زانو نقش مهمی دارد^(۱). آسیب این رباط از آسیب‌های معمول زانو است که موجب ناتوانی قابل توجهی در ورزشکاران می‌شود. استراتژی‌های درمانی برای بیماران با این آسیب، ترمیم کانسرواتیبو و بازسازی به روش‌های مختلف را شامل می‌شود^(۲). بازسازی رباط متقاطع جلویی موجب بازگشت بیمار به فعالیت ورزشی و تأخیر در شروع استئوآرتریت، که با از دست رفتن عملکرد منیسک همراه است، می‌شود^(۳،۴،۵). امروزه در بیشتر موارد، بازسازی این رباط با روش آتروسکوپی صورت می‌گیرد^(۶).

در طی سال‌های اخیر، استاندارد طلایی برای بازسازی رباط متقاطع جلویی، پیوند از قسمت یک سوم میانی استخوان-تاندون پاتالا-استخوان^۱ با ثابت کردن به وسیله پیچ اینترفرنس^۲ (IS) بوده است^(۷،۸،۹). امروزه روش‌های مختلف ثابت کردن وجود دارد و در بیشتر موارد از وسایل قابل جذب یا بدون قابلیت جذب به منظور ثابت کردن پیوند به داخل یا خارج تونل استخوانی استفاده می‌شود. از جمله این روش‌ها می‌توان به پیچ، پین‌های کراس، منگنه^۳ و پلاک‌های کوچک اشاره کرد^(۱۰).

استفاده از پیچ‌های اینترفرنس همراه با خطرانی از قبیل آسیب به پیوند حین عمل و آسیب ثانویه به پیوند ناشی از قرارگیری پیچ در محل نامناسب می‌باشد^(۱۱-۱۸). همچنین دیفکت استخوانی محل پیچ در موارد بازسازی رباط متقاطع، یک مشکل جدی است^(۱۹).

روش بازسازی رباط متقاطع بدون استفاده از وسیله^۴، به منظور جلوگیری از مشکلات ناشی از وسایل تثبیت داخلی ایجاد شده است. در این روش از بلوک‌های استخوانی در دو انتهای پیوند تاندون پاتالا، جهت ثابت کردن پرس‌فیت^۵ (PF) در تونل‌های استخوانی که کمتر ریم شده‌اند، استفاده می‌شود.

این روش در سال ۱۹۸۷ برای رفع مشکل ثابت کردن در تونل فمور و در ۱۹۸۹ به منظور رفع مشکل ثابت کردن در تونل تیبیا معرفی شد^(۲۰). مطالعات بیومکانیک متعددی به منظور

مقایسه ثابت کردن پرس‌فیت با وسایلی که به طور معمول جهت تثبیت پیوند استفاده می‌شود، انجام شده و نشان داده‌اند که ثابت کردن پرس‌فیت قدرت و سختی مشابهی دارد^(۲۱-۲۳).

هدف از این مطالعه، مقایسه استفاده از دو روش ثابت کردن پیچ اینترفرنس و پرس‌فیت در پیوند استخوان-تاندون پاتالا-استخوان، در بیماران با پارگی کامل رباط متقاطع جلویی بود.

مواد و روش‌ها

مطالعه از نوع کار آزمایشی بالینی تصادفی بود. ابتدا این مطالعه توسط کمیته اخلاق دانشگاه تأیید شد و تمامی بیماران برگه رضایت‌نامه کتبی را امضا کردند. بین سال ۱۳۹۰ تا ۱۳۹۱، ۱۵۸ بیمار (۱۳۱ مرد، ۲۷ زن) با پارگی رباط متقاطع جلویی برای این مطالعه انتخاب و با پیوند ستخوان-تاندون پاتالا-استخوان بازسازی شدند. بیماران با آسیب یا جراحی قبلی زانو، شکستگی همزمان، استئوآرتریت و یا صدمه جدی به سایر رباط‌ها (شامل رباط متقاطع پشتی، رباط کولترال خارجی (LCL)، رباط کولترال داخلی (MCL) و یا پوستروولترال کرنر (PLC) از مطالعه خارج شدند.

بیماران با توجه به نوع درمان به طور اتفاقی در دو گروه قرار گرفتند. در گروه اول با ۸۲ بیمار از روش ثابت کردن پرس‌فیت و در گروه دوم با ۷۶ بیمار از پیچ اینترفرنس استفاده شد.

میانگین سنی بیماران ۲۹/۸ سال (۴۲-۱۷ سال) بود. در ۸۶ بیمار زانوی راست و در ۷۲ بیمار زانوی چپ آسیب دیده بود (جدول ۱). در هر دو گروه میانگین زمان بین آسیب و جراحی ۱۰ ماه (محدوده ۵ هفته تا ۲۵ ماه) بود.

جدول ۱. اطلاعات توصیفی بیماران

متغیر	گروه PF	گروه IS
سن		
میانگین	۲۸/۴	۳۰/۵
محدوده	۱۷-۴۲	۱۸-۴۲
جنس		
مرد	۶۸	۶۳
زن	۱۴	۱۳
اندام آسیب دیده		
چپ	۳۵	۳۷
راست	۴۷	۳۹

1. Bone-patella tendon-bone (BPTB)
2. Interference screw
3. Staple
4. Hardware-free
5. Press fit

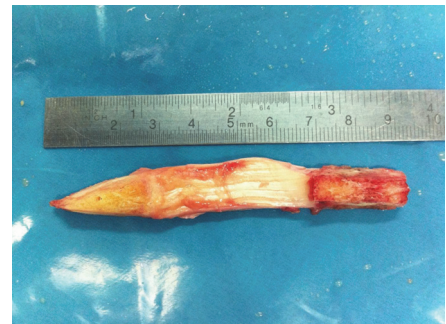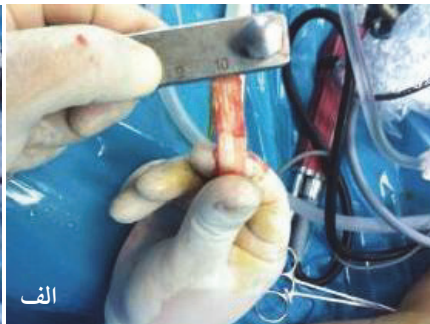
روش جراحی

همه بازسازی‌ها توسط یک جراح (م.م.س) انجام گرفت. بیماران پیش از عمل جراحی، به‌منظور کاهش تورم و بازیابی محدوده حرکتی، تحت فیزیوتراپی قرار گرفتند. در هنگام آرتروسکوپی، مفصل زانو بررسی شد، پاتولوژی زانو ثبت گردید و قطعات منیسک غیرقابل ترمیم برداشته شد.

پیوند استخوان-تانلدون پاتلا-استخوان با ثابت کردن به وسیله پیچ ایترفرنس: پیوند از قسمت یک سوم میانی تاندون پاتلای سمت آسیب دیده تهیه شد. پهنای آن ۱۰ میلی‌متر بود و حدود ۲۰ تا ۲۸ میلی‌متر از استخوان پاتلا و توبرکل تیبیا برداشته شد. گاید بین فمور نسبت به کورتکس پشتی ۵ میلی‌متر جلوتر گذاشته شد تا برای ۱ تا ۲ میلی‌متر ریم کورتکس پشتی را اجازه دهد. ریم در ساعت ده و نیم برای زانوی راست و در ساعت یک و نیم برای زانوی چپ انجام گردید. گاید بین تیبیا در محل footprint رباط متقاطع که نزدیک به شاخ جلویی منیسک لترال بود گذاشته شد. ریم تونل‌ها متناسب با پهنای اتوگرافت‌ها انجام شد. پیوند به داخل تونل کشیده شد به‌طوری‌که بلوک استخوان پاتلا در تونل فمور و بلوک استخوان تیبیا در تونل تیبیا قرار گیرد. جهت ثابت کردن بلوک استخوانی در تونل فمور از پیچ ایترفرنس استفاده شد. سپس فشار به قسمت دیستال

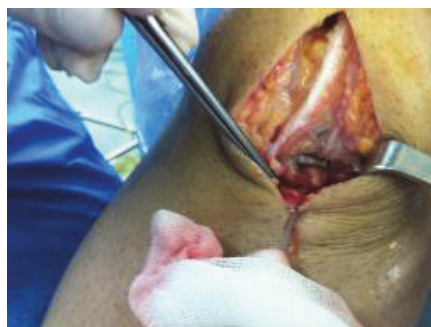پیوند وارد شد و با انجام فلکشن اکستنشن مکرر ایمپینجمنت رد گردید. سپس تحت فشار مناسب، پیوند در تونل تیبیا با استفاده از پیچ ایترفرنس ثابت شد.

پیوند استخوان-تانلدون پاتلا-استخوان با ثابت کردن به صورت پرس‌فیت: روش گذاشتن تونل‌ها شبیه به بالا بود با این تفاوت که تونل فمور ۲ میلی‌متر کمتر ریم گردید. بلوک استخوانی فمور به وسیله اره به شکل هرم شد (شکل ۱). اندازه بلوک استخوانی تیبیا به‌صورتی تهیه گردید که پایه هرم از تونل ۱۰ میلی‌متری و فقط حدود ۵ میلی‌متر از راس هرم از تونل ۸ میلی‌متری رد شود و به این ترتیب حدود ۱۵ میلی‌متر از بلوک استخوانی پاتلا امکان پرس‌فیت شدن داشت (شکل ۲). یک سوراخ حدود ۱/۵ میلی‌متر داخل هر بلوک استخوانی ایجاد گردید. سپس پیوند به‌وسیله سوچورها به داخل مفصل کشیده شد و بلوک‌های استخوانی به کمک impactor داخل کانال قرار گرفتند. پس از آنکه بلوک استخوانی پاتلا داخل تونل فمور پرس‌فیت شد، حدود ۳۰۰ نیوتن نیرو طی ۳۰ ثانیه به قسمت دیستال پیوند وارد گردید (در حالی‌که زانو حدود ۳۰ درجه خمیدگی داشت)، تا از محکم‌شدن پیوند اطمینان حاصل شود. سپس تحت فشار مناسب، یک منگنه روی قسمت دیستال گرافت گذاشته شد (شکل ۳).



شکل ۲. الف) اندازه بلوک استخوانی تیبیا به‌صورتی تهیه شد تا پایه هرم از تونل ۱۰ میلی‌متری، ب) و فقط حدود ۵ میلی‌متر از راس هرم از تونل ۸ میلی‌متری رد شود. به این ترتیب حدود ۱۵ میلی‌متر از بلوک استخوانی پاتلا امکان پرس‌فیت شدن داشت.

شکل ۱. پهنای پیوند ۱۰ میلی‌متر بود و با حدود ۲۰ تا ۲۸ میلی‌متر از استخوان پاتلا و توبرکل تیبیا برداشته شد. بلوک استخوانی فمور توسط اره به شکل هرم شد.



شکل ۳. بلوک استخوانی تیبیا توسط منگنه به تونل ثابت شد.

یافته‌ها

از نظر تعداد ضایعات منیسک و استئوکندرال، تفاوت معنی‌داری بین دو گروه وجود نداشت. پس از ۱۲ ماه پیگیری ۵۹ بیمار (۸۳/۱٪) در گروه اول و ۵۵ بیمار (۸۴/۶٪) در گروه دوم، نمره IKDC خوب تا عالی (درجه A یا B) داشتند و این تفاوت بین دو گروه از نظر آماری معنی‌دار نبود ($p \geq 0/05$) (جدول ۲). میانه سطح فعالیت در پایان یک سال که با نمره «تگنر» سنجیده شده بود در گروه اول، ۶ (محدوده ۴ تا ۹) و در گروه دو، ۵ بود (محدوده ۳ تا ۹) ($p \geq 0/05$).

جدول ۲. نمره IKDC

گروه IS	گروه PF	متغیر
		پیش از عمل
۴۷ (۷۲٪)	۴۹ (۶۹٪)	A و B
۱۸ (۲۸٪)	۲۲ (۳۱٪)	C و D
		پس از ۱۲ ماه پیگیری
۵۵ (۸۵٪)	۵۹ (۸۳٪)	A و B
۱ (۱۵٪)	۱۷ (۱۲٪)	C و D

در آخرین پیگیری، میانگین شلی که با استفاده از آرترومتر KT-1000 بدست آمد، در گروه پرس‌فیت از ۶/۶ به ۲/۷ میلی‌متر و در گروه پیچ ایتترفرنس از ۶/۵ به ۲/۵ میلی‌متر پیشرفت داشت، ولی بین دو گروه تفاوت آماری معنی‌داری مشاهده نشد ($p \geq 0/05$).

تست «لاکمن» پس از جراحی در بیماران گروه پرس‌فیت در ۴۳ بیمار نرمال، ۲۳ بیمار ۱+ و ۵ بیمار ۲+؛ و در گروه پیچ ایتترفرنس ۳۹ بیمار نرمال، ۲۱ بیمار ۱+ و ۵ بیمار ۲+ بودند و بین دو گروه از نظر آماری تفاوت معنی‌داری وجود نداشت ($p \geq 0/05$) (جدول ۳).

جدول ۳. تست «لاکمن»

گروه IS	گروه PF	متغیر
		پیش از عمل
۰	۰	طبیعی
۶ (۹٪)	۱۰ (۱۴٪)	+۱
۲۸ (۸۱٪)	۶۱ (۸۶٪)	+۲
		پس از ۱۲ ماه پیگیری
۳۹ (۶۰٪)	۴۳ (۶۱٪)	طبیعی
۲۱ (۳۲٪)	۲۳ (۳۲٪)	+۱
۵ (۸٪)	۵ (۷٪)	+۲

پروتکل بازتوانی بعد از جراحی برای هر دو گروه مشابه بود، حرکات پاسیو بلافاصله پس از عمل شروع شد و حرکات فعال closed chain تا هفته ششم پس از عمل به‌دست آمد. به بیماران اجازه وزن‌گذاری کامل پس از ۳ هفته و اجازه دویدن پس از ۳ ماه داده شد.

در طی پیگیری همه بیماران معاینه شدند و اطلاعات لازم ۳ ماه، ۶ ماه و ۱۲ ماه بعد از جراحی جمع‌آوری گردید. مدت زمان جراحی در هر دو گروه ثبت شد. پارامترهای بررسی شده شامل افیوژن، تست‌های «لاکمن» و «پیووت شیفت»، مقادیر آرترومتر KT-1000، نمره‌های IKDC¹ و «تگنر» بودند^(۲). محدوده حرکت زانو، قفل شدن زانو، درد پاتلوفمورال نیز بررسی شد. حجم عضله چهارسران ۲۰ سانتی‌متر بالاتر از خط مفصلی اندازه‌گیری و با اندام سمت مقابل مقایسه شد. شلی جلویی-پشتی با استفاده از آرترومتر maximum-manual KT-1000 در ۲۰ درجه خم‌شدگی و همچنین با تست «لاکمن» بررسی شد. درجه‌بندی تست «لاکمن» به این‌صورت انجام شد: طبیعی، ۱+ (افزایش excursion با end point) و ۲+ (افزایش excursion بدون end point). تست «پیووت شیفت» به این صورت درجه‌بندی شد: طبیعی، ۱+ (اختلاف اندک بین دو طرف یا گلاید)، ۲+ (اختلاف متوسط یا ساب‌لاکسیشن)، ۳+ (ساب‌لاکسیشن واضح). میزان فعالیت بیمار پیش از عمل و در آخرین پیگیری با استفاده از IKDC و نمره «تگنر»^۲ مشخص شد.

عملکرد زانو از طریق توانایی فرد در تحمل وزن، سختی در بالا رفتن از پله‌ها، توانایی دویدن و دشواری در چمباتمه زدن سنجیده شد. عوارض بعد از عمل شامل عفونت عمقی، عفونت زخم و شکستگی پاتلا در هنگام پیگیری ثبت گردید. پیگیری یک ساله در ۱۳۶ بیمار (۸۶/۱٪) به‌طور کامل انجام شد که ۷۱ بیمار در گروه اول (پرس‌فیت) و ۶۵ بیمار در گروه دوم (پیچ ایتترفرنس) بودند.

برای مقایسه کیفی و کمی داده‌ها به ترتیب از آزمون غیرپارامتری کای دو (χ^2) و آزمون پارامتری t برای گروه‌های مستقل استفاده گردید. سطح معنی‌داری ۰/۰۵ در نظر گرفته شد. تحلیل داده‌ها با نرم‌افزار آماری SPSS انجام گرفت.

بحث

موفقیت بازسازی رباط متقاطع جلویی تحت تاثیر نوع پیوند انتخابی است. پیوند استخوان-تاندون پاتالا- استخوان یکی از روش‌های متداول است. پیوند تاندون پاتالا پایدار است و ویژگی‌های بیومکانیک درازمدتی دارد (۲۸-۹،۲۵). پایداری پیوند به قدرت و روش ثابت کردن آن ارتباط دارد. چندین مطالعه در مورد نتایج بازسازی با روش پرسفیت انجام شده است (۱۱،۱۹،۲۰،۲۹،۳۰)، و در حد اطلاعات ما، تحقیق حاضر یکی از معدود مطالعاتی است که روش ثابت کردن پیچ ایتترفنس را با روش پرسفیت در بازسازی رباط متقاطع جلویی مقایسه کرده است.

در این مطالعه نتایج گروه پرسفیت مطلوب و با گروه پیچ ایتترفنس قابل مقایسه بود. در ماه دوازدهم پیگیری، نمره IKDC در ۸۳٪ از بیماران گروه پرسفیت و ۸۵٪ از بیماران گروه پیچ ایتترفنس خوب تا عالی بود. این نتایج مطابق با نتایج مطالعات قبلی بود (۲۰،۲۷،۳۱،۳۲-۳۵).

در مطالعه حاضر نمره «تگنر» در گروه‌های پرسفیت و پیچ ایتترفنس به ترتیب ۶ و ۵ بود. این نتایج مشابه نتایج مطالعات پیشین بود (۹،۲۵،۲۷،۳۶). در زمان آخرین پیگیری میانگین شلی جلویی که توسط آرترومتر KT-1000 سنجیده شد، در گروه پرسفیت به ۲/۷ میلی‌متر و در گروه پیچ ایتترفنس به ۲/۵ میلی‌متر بهبود داشت. با در نظر گرفتن نتایج تست‌های «لاکمن» و «پیووت شیفت»، ایتگریتی رباط متقاطع جلویی بهبود قابل ملاحظه‌ای در هر دو گروه داشت و نتایج دو گروه شبیه به هم بود. این یافته‌ها هماهنگ با مطالعات دیگر بود (۱۹،۲۵،۳۶).

به نظر می‌رسد موربیدیتی محل برداشت پیوند در تمام روش‌ها، یک نگرانی عمده باشد. این موربیدیتی شامل عوارضی از قبیل آسیب مکانیسم اکستانسوری، احتمال درد یا کریپتیشن مفصل پاتلوفمور، شکستگی پاتالا، پارگی تاندون پاتالا، کترکشن اینفرپاتالا، بی‌حسی ناشی از آسیب شاخه اینفرپاتالای عصب صافن و کاهش احتمالی قدرت عضله چهارسران می‌باشد (۹، ۲۸، ۳۷). در مطالعه حاضر درد جلوی زانو در ۱۴٪ بیماران مشاهده شد. برخی مولفین (۲۶) پیشنهاد کرده‌اند که بازتوانی سریع باعث کاهش درد جلوی زانو می‌شود. شکستگی کشکک عارضه ناشایعی است و

میزان ایتگریتی رباط متقاطع جلویی، براساس تست «پیووت شیفت» پیشرفت قابل توجهی در هر دو گروه داشت ولی تفاوت بین دو گروه از نظر آماری معنی‌دار نبود ($p \geq 0/05$) (جدول ۴).

جدول ۴. تست «پیووت شیفت»

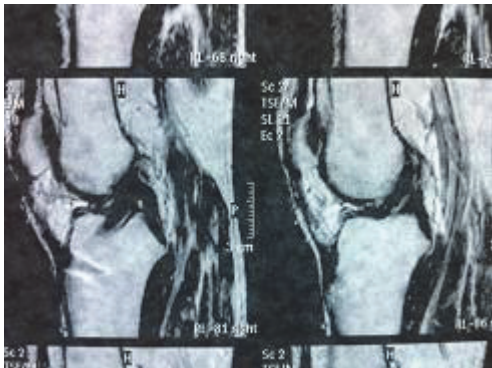
متغیر	گروه PF	گروه IS
پیش از عمل طبیعی	۰	۰
+۱	۶ (۹٪)	۸ (۱۲٪)
+۲	۲۳ (۳۲٪)	۱۸ (۲۸٪)
+۳	۴۲ (۵۹٪)	۳۹ (۶۰٪)
پس از ۱۲ ماه پیگیری طبیعی	۵۹ (۷۹٪)	۵۷ (۸۸٪)
+۱	۱۰ (۱۶٪)	۵ (۸٪)
+۲	۲ (۵٪)	۳ (۴٪)
+۳	۰	۰

از نظر قطر ران، تورم و محدوده حرکتی بین دو گروه تفاوت آماری معنی‌داری وجود نداشت. در پایان ۱۲ ماه پیگیری، ۸ بیمار (۱۱/۳٪) از گروه اول و ۷ بیمار (۱۰/۸٪) از گروه دوم، کاهش اکستنشن بین ۳ تا ۵ درجه داشتند ($p \geq 0/05$). هفت بیمار (۹/۹٪) از گروه اول و ۵ بیمار (۷/۷٪) از گروه دوم، کاهش خم‌شدگی بیش از ۵ درجه داشتند ($p \geq 0/05$).

عوارض پس از عمل در ۳ بیمار (۴/۲٪) از گروه اول و ۴ بیمار (۶/۱٪) از گروه دوم دیده شد ($p \geq 0/05$) (جدول ۵). پس از ۱ سال پیگیری، ۹ بیمار (۱۲/۷٪) از گروه اول و ۱۰ بیمار (۱۵/۳٪) از گروه دوم درد خفیف پاتلوفمورال داشتند و این تفاوت از نظر آماری معنادار نبود ($p \geq 0/05$).

جدول ۵. عوارض پس از عمل

گروه‌های درمان	عفونت عمقی	عفونت زخم	شکستگی پاتالا
گروه PF	۱ (۱٪)	۲ (۳٪)	۰
گروه IS	۲ (۳٪)	۲ (۳٪)	۰



شکل ۴. ام آر آی ۶ ماه پس از بازسازی رباط متقاطع جلویی به روش پرس فیت که فقط نشانه محدودی از کانال تی‌بیا مشهود است. پیوند پایدار است و در جای صحیح قرار دارد.

سختی و قدرت این روش شبیه به روش‌هایی است که از وسیله برای ثابت کردن استفاده می‌شود^(۲۱،۲۳). ویژگی مهم دیگر این روش ثابت کردن، بازسازی ساده‌تر رباط متقاطع جلویی می‌باشد^(۲۰،۴۰). همچنین ثابت کردن پرس فیت سبب کاهش معایب مرتبط با ثابت کردن با وسیله، از قبیل آسیب به پیوند در حین عمل، آسیب به کورتکس پشتی فمور، پیش رفتن پیوند، جذب استخوان، سینوویت مزمن، عدم هماهنگی بیولوژیک، تجزیه بیولوژیک و واکنش‌های آلرژیک می‌شود^(۱۱،۳۳،۴۳).

محدودیت‌های این روش شامل دشواری تکنیکی و کاربرد محدود آن در بیماران با کیفیت پایین استخوانی است. با این حال در این مطالعه هیچ عارضه مرتبط با کیفیت استخوان و یا عارضه تکنیکی وجود نداشت و تصور بر این است که این روش در تمام بیماران قابل استفاده می‌باشد. عوارض درازمدت این روش نیاز به مطالعات طولانی مدت دارد.

نتیجه‌گیری

این مطالعه نشان داد که ثابت کردن به روش پرس فیت نتایج مشابه روش پیچ ایتترفرنس دارد. از طرف دیگر این روش مزایایی از قبیل ترمیم سریع استخوان به استخوان، پایداری بالا و بنابراین اجازه بازتوانی زودرس دارد.

در ۰/۱ تا ۳ درصد بیماران رخ می‌دهد^(۳۸، ۳۹). در این مطالعه هیچ موردی از شکستگی کشکک دیده نشد.

در این مطالعه برگشت به سطح فعالیت قبل از عمل، پایداری زانو، محدوده حرکت زانو، نمره IKDC، شیوع قفل شدن زانو، توانایی تحمل وزن، چمباتمه زدن، بالارفتن از پله، دویدن، اختلاف محیط ران و عوارض در دو گروه نتایج مشابهی داشت. از طرف دیگر روش پرس فیت از نظر اقتصادی بسیار مقرون به صرفه است. باتوجه به این موارد انتخاب روش پرس فیت ارجح به نظر می‌رسد.

ترمیم استخوان به استخوان با اتصال محکم استخوانی، ۶ هفته پس از بازسازی رباط متقاطع مشاهده می‌شود^(۳۳، ۳۴) و این موضوع از بازتوانی سریع در گروه پرس فیت حمایت می‌کند^(۱۵). برنامه بازتوانی در هیچ یک از دو گروه این مطالعه تهاجمی نبود و دویدن تا ۳ ماه پس از جراحی به تأخیر افتاد. این پروتکل به منظور همسان‌سازی دو گروه و همچنین اجازه دادن به پیوند استخوان - تاندون پاتلا - استخوان که به روش پیچ ایتترفرنس ثابت شده است، جهت ترمیم کافی درون تونل استخوانی اجرا شد.

ثابت کردن پرس فیت به کیفیت استخوان بستگی دارد. بنابراین انجام پروتکل بازتوانی محافظه کارانه‌تر در بیماران استئوپنیک منطقی است. «فلمت»^(۴۰) پیشنهاد کرد که در این گروه از بیماران محدوده حرکتی زانو با استفاده از بریس، از ۳۰ تا ۹۰ درجه خم‌شدگی در ۳ تا ۴ هفته اول محدود شود. وی در یک مطالعه کوهورت، در پیگیری درازمدت بین بیماران با تراکم استخوان طبیعی و بیماران دچار پوکی استخوان تفاوتی مشاهده نکرد.

در بیشتر بیماران مطالعه حاضر ثابت کردن با روش پرس فیت به خوبی انجام شد و عوارض اندکی داشت. فقط در ۲ بیمار استفاده از پیچ ایتترفرنس به دلیل کیفیت پایین استخوان نیاز شد (پس از وارد کردن نیروی ۳۰۰ نیوتن به پیوند، بلوک استخوانی کشکک جدا شد و بنابراین از پیچ ایتترفرنس برای ثابت کردن استفاده گردید).

روش ثابت کردن پیوند به روش پرس فیت شبیه به اتصال طبیعی آن می‌باشد^(۴۱) و این سبب می‌شود که احتمال گشاد شدن تونل کاهش یابد^(۲۰، ۴۲). این روش ثابت کردن پایدار است و موجب ترمیم مستقیم استخوان به استخوان می‌شود (شکل ۴).

Reference

1. Daniel D, Stone M, Dobson B, Fithian D, Rossman D, Kaufman K. Fate of the ACL-injured patient. *Am J Sports Med.* 1994;22:632-44.
2. Risberg MA, Mørk M, Jenssen HK, Holm I. Design and implementation of a neuromuscular training program following anterior cruciate ligament reconstruction. *J Orthop Sports Phys Ther.* 2001;31(11):620-31.
3. Lynch MA, Henning CE. Osteoarthritis in the ACL-deficient knee. In: Feagin JA, editor. The crucial ligaments. NY: Churchill Livingstone; 1988. p 385-91.
4. Ferretti A, Conteduca F, De Carli A, Fontana M, Mariani PP. Osteoarthritis of the knee after ACL reconstruction. *Int Orthop.* 1991;15(4):367-71.
5. Jørgensen U, Sonne-Holm S, Lauridsen F, Rosenklint A. Long-term follow-up of meniscectomy in athletes. A prospective longitudinal study. *J Bone Joint Surg Br.* 1987 Jan;69(1):80-3.
6. Irrgang J, Safran M, Fu F. The Knee: ligamentous and meniscal injuries. In: Zachazewski J, Magee D, Quillen W, editors. Athletic injuries and rehabilitation. Pennsylvania: WB Saunders. 1996. p. 623-92.
7. Drogset JO, Straume LG, Bjørkmo I, Myhr G. A prospective randomized study of ACL-reconstructions using bone-patellar tendon-bone grafts fixed with bioabsorbable or metal interference screws. *Knee Surg Sports Traumatol Arthrosc.* 2011;19(5):753-9. doi: 10.1007/s00167-010-1353-4.
8. Fox JA, Nedeff DD, Bach Jr BR, Spindler KP. Anterior cruciate ligament reconstruction with patellar autograft tendon. *Clin Orthop Relat Res.* 2002;(402):53-63.
9. Salmon LJ, Russell VJ, Refshauge K, Kader D, Connolly C, Linklater J, Pinczewski LA. Long-term outcome of endoscopic anterior cruciate ligament reconstruction with patellar tendon autograft: minimum 13-year review. *Am J Sports Med.* 2006;34(5):721-32.
10. Kurosaka M, Yoshiya S, Andrish JT. A biomechanical comparison of different surgical techniques of graft fixation in anterior cruciate ligament reconstruction. *Am J Sports Med.* 1987;15(3):225-9.
11. Boszotta H. Arthroscopic anterior cruciate ligament reconstruction using a patellar tendon graft in press-fit technique: surgical technique and follow-up. *Arthroscopy.* 1997;13(3):332-9.
12. Graf BK, Henry J, Rothenberg M, Vanderby R. Anterior cruciate ligament reconstruction with patellar tendon. An ex vivo study of wear-related damage and failure at the femoral tunnel. *Am J Sports Med.* 1994;22(1):131-5.
13. Carson WG Jr. A new technique of harvesting patellar tendon autografts for anterior cruciate ligament reconstruction. *Arthroscopy.* 1991;7(4):368-74.
14. Jackson DW, Cohn BT, Morrison DS. A new technique for harvesting the patella tendon in patients undergoing anterior cruciate ligament reconstruction. *Orthopedics.* 1990;13(2):165-7.
15. Franco MG, Bach BR Jr, Bush-Joseph CA. Intraarticular placement of Kurosaka interference screws. *Arthroscopy.* 1994;10(4):412-7.
16. Jomha NM, Raso VJ, Leung P. Effect of varying angles on the pullout strength of interference screw fixation. *Arthroscopy.* 1993;9(5):580-3.
17. Ouweleen KM, McElroy JJ. A unique complication following arthroscopic anterior cruciate ligament reconstruction. *Arthroscopy.* 1995;11(2):225-8.
18. Fanelli GC, Desai BM, Cummings PD, Hanks GA, Kalenak A. Divergent alignment of the femoral interference screw in single incision endoscopic reconstruction of the anterior cruciate ligament. *Contemp Orthop.* 1994;28:21-5.
19. Felmet G. Implant-free anterior cruciate ligament reconstruction with diamond instruments. A biological and anatomic method for every ligament transplantation. *Unfallchirurg.* 2010;113(8):621-8. doi: 10.1007/s00113-010-1829-1. German.
20. Hertel P, Behrend H, Cierpinski T, Musahl V, Widjaja G. ACL reconstruction using bone-patellar tendon-bone press-fit fixation: 10-year clinical results. *Knee Surg Sports Traumatol Arthrosc.* 2005;13(4):248-55.
21. Musahl V, Abramowitch SD, Gabriel MT, Debski RE, Hertel P, Fu FH, Woo SL. Tensile properties of an anterior cruciate ligament graft after bone-patellar tendon-bone press-fit fixation. *Knee Surg Sports Traumatol Arthrosc.* 2003;11(2):68-74.
22. Rupp S, Krauss PW, Fritsch EW. Fixation strength of a biodegradable interference screw and a press-fit technique in anterior cruciate ligament reconstruction with a BPTB graft. *Arthroscopy.* 1997;13(1):61-5.
23. Pavlik A, Hidas P, Czirány T, Berkes I. Biomechanical evaluation of press-fit femoral fixation technique in ACL reconstruction. *Knee Surg Sports Traumatol Arthrosc.* 2004;12(6):528-33.
24. Lao ML, Chen JH, Wang CJ, Siu KK. Functional outcomes of Y-graft double-bundle and single-bundle anterior cruciate ligament reconstruction of the knee. *Arthroscopy.* 2013;29(9):1525-32. doi: 10.1016/j.arthro.2013.06.005.
25. Sutherland AG, Cooper K, Alexander LA, Nicol M, Smith FW, Scotland TR. The long-term functional and radiological outcome after open reconstruction of the anterior cruciate ligament. *J Bone Joint Surg Br.* 2010;92(8):1096-9. doi: 10.1302/0301-620X.92B8.24315.
26. Shelbourne KD, Trumper RV. Preventing anterior knee pain after anterior cruciate ligament reconstruction. *Am J Sports Med.* 1997;25(1):41-7.
27. Jomha NM, Pinczewski LA, Clingeleffer A, Otto DD. Arthroscopic reconstruction of the anterior cruciate ligament with patellar-tendon autograft and interference

screw fixation. The results at seven years. *J Bone Joint Surg Br.* 1999;81(5):775-9.

28. Järvelä T, Paakkala T, Kannus P, Järvinen M. The incidence of patellofemoral osteoarthritis and associated findings 7 years after anterior cruciate ligament reconstruction with a bone-patellar tendon-bone autograft. *Am J Sports Med.* 2001;29(1):18-24.

29. Widuchowski W, Widuchowska M, Koczy B, Dragan S, Czamara A, Tomaszewski W, Widuchowski J. Femoral press-fit fixation in ACL reconstruction using bone-patellar tendon-bone autograft: results at 15 years follow-up. *BMC Musculoskelet Disord.* 2012;13:115. doi: 10.1186/1471-2474-13-115.

30. Harner CD, Fu FH, Irrgang JJ, Vogrin TM. Anterior and posterior cruciate ligament reconstruction in the new millennium: a global perspective. *Knee Surg Sports Traumatol Arthrosc.* 2001;9(6):330-6.

31. Aglietti P, Buzzi R, Giron F, Simeone AJ, Zaccaretti G. Arthroscopic-assisted anterior cruciate ligament reconstruction with the central third patellar tendon. A 5-8-year follow-up. *Knee Surg Sports Traumatol Arthrosc.* 1997;5(3):138-44.

32. Järvelä T, Kannus P, Järvinen M. Anterior cruciate ligament reconstruction in patients with or without accompanying injuries: A re-examination of subjects 5 to 9 years after reconstruction. *Arthroscopy.* 2001;17(8):818-25.

33. Pavlik A, Hidas P, Tállay A, Toman J, Berkes I. Femoral press-fit fixation technique in anterior cruciate ligament reconstruction using bone-patellar tendon-bone graft: a prospective clinical evaluation of 285 patients. *Am J Sports Med.* 2006;34(2):220-5.

34. Pinczewski LA, Deehan DJ, Salmon LJ, Russell VJ, Clingeleffer A. A five-year comparison of patellar tendon versus four-strand hamstring tendon autograft for arthroscopic reconstruction of the anterior cruciate ligament. *Am J Sports Med.* 2002;30(4):523-36.

35. Shelbourne KD, Gray T. Anterior cruciate ligament reconstruction with autogenous patellar tendon graft followed by accelerated rehabilitation. A two- to nine-year followup. *Am J Sports Med.* 1997;25(6):786-95.

36. Taylor DC, Posner M, Curl WW, Feagin JA. Isolated tears of the anterior cruciate ligament: over 30-year follow-up of patients treated with arthrotomy and primary repair. *Am J Sports Med.* 2009;37(1):65-71. doi: 10.1177/0363546508325660.

37. Shelbourne KD, Gray T. Minimum 10-year results after anterior cruciate ligament reconstruction: how the loss of normal knee motion compounds other factors related to the development of osteoarthritis after surgery. *Am J Sports Med.* 2009;37(3):471-80. doi: 10.1177/0363546508326709.

38. Bonatus TJ, Alexander AH. Patellar fracture and avulsion of the patellar ligament complicating arthroscopic anterior cruciate ligament reconstruction. *Orthop Rev.* 1991;20(9):770-4.

39. Viola R, Vianello R. Three cases of patella fracture in 1,320 anterior cruciate ligament reconstructions with bone-patellar tendon-bone autograft. *Arthroscopy.* 1999;15(1):93-7.

40. Felmet G. Implant-free press-fit fixation for bone-patellar tendon-bone ACL reconstruction: 10-year results. *Arch Orthop Trauma Surg.* 2010;130(8):985-92. doi: 10.1007/s00402-010-1050-2.

41. Ishibashi Y, Rudy TW, Livesay GA, Stone JD, Fu FH, Woo SL. The effect of anterior cruciate ligament graft fixation site at the tibia on knee stability: evaluation using a robotic testing system. *Arthroscopy.* 1997;13(2):177-82.

42. Boszotta H. Arthroscopic reconstruction of anterior cruciate ligament using BTB patellar ligament in the press-fit technique. *Surg Technol Int.* 2003;11:249-53.

43. Al-Husseiny M, Batterjee K. Press-fit fixation in reconstruction of anterior cruciate ligament, using bone-patellar tendon-bone graft. *Knee Surg Sports Traumatol Arthrosc.* 2004;12(2):104-9.