

## بررسی میزان ورژن استابولوم با استفاده از سی‌تی‌اسکن لگن در بیماران غیرارتوپدی

\*دکتر فیروز مددی، \*\*دکتر مهدی بهاری مهربانی، \*دکتر محمدعلی جلیلی، \*\*\*مهندس فرشاد صفدری

«دانشگاه علوم پزشکی شهید بهشتی»

### خلاصه

**پیش‌زمینه:** آگاهی از زاویه ورژن استابولوم و تشخیص زاویه طبیعی از غیرطبیعی در بیماری‌های مختلف حائز اهمیت است. میزان طبیعی آن ممکن است در جوامع مختلف متفاوت باشد. در این مطالعه عکس‌های سی‌تی‌اسکن تعدادی بیمار «غیرارتوپدی» به عنوان نمونه کوچک از افراد ایرانی اندازه‌گیری و گزارش می‌شوند.

**مواد و روش‌ها:** در این تحقیق توصیفی گذشته‌نگر، سی‌تی‌اسکن لگن بر روی ۸۱ بیمار (۵۴ مرد، ۲۷ زن) که به علت مشکل غیر ارتوپدی تصویربرداری شده بودند انجام شد. ورژن استابولوم اندازه‌گیری و بین دو گروه جنسی زن و مرد و دهک‌های مختلف سنی مقایسه گردید. میانگین سن بیماران ۴۱/۵±۱۴/۱ سال بود.

**یافته‌ها:** اندازه ورژن استابولوم  $17.7 \pm 3.4$  درجه (۳۲-۸ درجه) تعیین گردید. در گروه مورد مطالعه، بین سن یا جنس و ورژن استابولوم از نظر آماری رابطه معنی‌دار وجود نداشت.

**نتیجه‌گیری:** مقدار ورژن استابولوم در گروه نمونه ایرانی بین  $17.4$  تا  $19.4$  درجه با ضریب اطمینان ۹۵٪ بود.

**واژه‌های کلیدی:** استابولوم، سی‌تی‌توموگرافی، آناتومی

دریافت مقاله: ۱۴ ماه قبل از چاپ؛ مراحل اصلاح و بازنگری: ۳ بار؛ پذیرش مقاله: ۱ ماه قبل از چاپ

## Acetabular Version: An Assessment on Non-Orthopaedic Pelvic CT Films

\*Firooz Madadi, MD; \*\*Mahdi Bahari Mehrabani, MD; \*\* Mohammad Ali Jalili, MD; \*\*\* Farshad Safdari, MSc

### Abstract

**Background:** The knowledge about acetabular version and angle changes in different conditions is important. The normal acetabular version may be different in various populations. We would like to report measurement of this value in a small sample of Iranians with non-orthopaedic conditions.

**Methods:** One coronal pelvic CT film of 81 patients (54 male, 27 female) who had undergone CT scanning for non-orthopaedic reasons was examined in a retrospective cross-sectional study. The acetabular versions were measured and compared for different genders and different age decades. The patients were aged  $41.5 \pm 14.1$  years.

**Results:** The acetabular version was  $17.7 \pm 3.4$  degrees (range: 8 to 32 degrees). There was no significant relationship between acetabular version and age or gender in this sample.

**Conclusions:** The acetabular version in this Iranian group ranged from 17.4 to 19.4 degrees with 95% confidential intervals.

**Keywords:** Acetabulum; Tomography, computerized; Anatomy

Received: 14 months before printing ; Accepted: 1 month before printing

\*Orthopaedic Surgeon, Orthopaedic Department, Shahid Beheshti University of Medical Sciences, Tehran, IRAN.

\*\*Resident of Orthopaedic Surgery, Orthopaedic Department, Shahid Beheshti University of Medical Sciences, Tehran, IRAN.

\*\*\*Technical Orthopaedist, Akhtar Orthopaedic Research Center, Shahid Beheshti University of Medical Sciences, Tehran, IRAN.

## مقدمه

امروزه ایده شایع این است که استئوآرتريت مفصل ران در اثر وجود دفورمیتی‌های مختلف در استابولوم ایجاد می‌گردد<sup>(۱،۲،۳)</sup>. در واقع سبب‌شناسی واقعی استئوآرتريت ران ناشناخته است و بسیاری از محققین اعتقاد دارند که این عارضه به‌ندرت به‌صورت اولیه ایجاد می‌گردد و در بیشتر موارد با دفورمیتی‌های کوچک و تشخیص داده نشده در استابولوم همراه است<sup>(۴-۶)</sup>. این دفورمیتی‌ها باعث پوشش استخوانی، عمق و جهت‌گیری ناکافی و ناصحیح استابولوم می‌شوند و بدین ترتیب توزیع بار در مفصل را تحت تأثیر قرار می‌دهند. تغییرات ایجاد شده در بارگذاری نرمال مفصل می‌تواند مفصل را به سمت تغییرات دژنراتیو و در نهایت استئوآرتريت سوق دهند<sup>(۷-۸)</sup>.

بدین ترتیب شناخت این ناهنجاری‌ها و در صورت نیاز اصلاح وضعیت استابولوم و بازگرداندن آناتومی نرمال مفصل می‌تواند با اصلاح وضعیت توزیع نیروها به جلوگیری از بروز استئوآرتريت ران کمک نماید<sup>(۹-۱۲)</sup>. به عبارت دیگر در مواردی که وضعیت غیرطبیعی استابولوم به‌صورت زودهنگام و قبل از ایجاد صدمه به مفصل تشخیص داده شود، می‌توان با انجام استئوتومی پری‌استابولار آن را اصلاح و از بروز استئوآرتريت جلوگیری نمود<sup>(۱۳-۱۵)</sup>.

از سوی دیگر امروزه تعویض کامل مفصل ران از درمان‌های اصلی بیماران دچار استئوآرتريت ران است. بی‌ثباتی یکی از مشکلات مهم پس از تعویض کامل مفصل ران است و اغلب به دلیل قرار دادن ایمپلنت در وضعیت نامطلوب ایجاد می‌گردد. در واقع قرار دادن کاپ استابولوم در وضعیت مطلوب برای بهبود نتایج بلندمدت تعویض کامل مفصل ران لازم و ضروری است<sup>(۱۶،۱۷)</sup>.

برخی محققین به‌منظور کمک به جراحان برای قرار دادن کمپننت استابولار در وضعیت طبیعی و کاهش خطر بی‌ثباتی و دررفتگی پس از جراحی، به بررسی و تعیین وضعیت مطلوب پرداخته‌اند و نتایج متناقضی نیز به‌دست آورده‌اند<sup>(۱۷،۱۸)</sup>.

ورژن استابولوم به راستای آن در صفحه سازه‌تال اشاره می‌کند و یکی از دو مولفه تعیین کننده جهت‌گیری استابولوم

بررسی میزان ورژن استابولوم با استفاده از سی‌تی‌اسکن لگن در ...

است<sup>(۳،۴)</sup>. در مطالعات مختلف نشان داده شده است که برخی ویژگی‌های آناتومیک و مورفولوژیک اندام تحتانی و به‌ویژه راستای زانو در جوامع غربی و آسیایی متفاوت است<sup>(۱۹،۲۰،۲۱)</sup>. بدین ترتیب این احتمال وجود دارد که مقدار طبیعی ورژن در جامعه ایرانی نیز با آنچه در سایر مطالعات ذکر گردیده متفاوت باشد و این مساله می‌تواند بر نحوه ایجاد استئوآرتريت ران و شاید حتی جای‌گذاری کمپننت استابولار تأثیر بگذارد.

هدف از انجام مطالعه حاضر تعیین مقدار طبیعی ورژن استابولوم در جامعه ایرانی با استفاده از سی‌تی‌اسکن بود. با توجه به نقش ورژن استابولوم در بروز استئوآرتريت ران و تأثیر آن بر نتایج درمان‌های بازدارنده استئوآرتريت ران مانند استئوتومی پری‌استابولار و درمان‌های بازسازی مفصل هیپ نظیر تعویض کامل مفصل ران و نیز نبود گزارش‌هایی در این زمینه در جامعه ایرانی، اطلاع از مقادیر طبیعی ورژن می‌تواند سودمند باشد.

## مواد و روش‌ها

در این مطالعه توصیفی گذشته‌نگر، ۸۱ بیمار که به دلیل مشکلات غیر ارتوپدی شامل مشکلات تخمدان، رحم، کلیه و ترومای شکم (برای بررسی احشای داخلی) بین سال‌های ۸۸-۱۳۸۶ در مرکز آموزشی درمانی اختر تحت بررسی با سی‌تی‌اسکن با ماده حاجب قرار گرفته بودند شرکت داده شدند. این بیماران هیچ‌گونه شکستگی استابولوم یا اطراف آن نداشتند.

حجم نمونه بر اساس یک مطالعه آزمایشی روی ۱۲ نفر که ورژن استابولوم آنها  $14/2 \pm 6/1$  درجه به‌دست آمد و با سطح اطمینان ۹۵٪ و میزان خطای ۱۰٪ از میزان واقعی (۱/۴ درجه)، ۷۳ نفر تعیین گردید. برای اندازه‌گیری ورژن استابولوم از سی‌تی‌اسکن بیماران استفاده گردید.

روش اندازه‌گیری ورژن به این صورت بود که در برش آگزیکال سی‌تی‌اسکن لگن در قطعه دربرگیرنده بریدگی سیاتیک<sup>۲</sup>، یک خط که لبه‌های جلویی و پشتی استابولوم را به هم متصل می‌نمود (خط b در شکل ۱) و سپس خط عمود بر افق (خط a در شکل ۱) رسم

۱. مولفه دیگر، مقدار شیب استابولوم است.

## یافته‌ها

در این مطالعه ۵۴ مرد و ۲۷ زن شرکت داشتند و میانگین سنی آنها  $41/5 \pm 14/1$  سال (۶۹-۲۰ سال) بود. میانگین سنی زنان و مردان به ترتیب  $48/2 \pm 13/9$  و  $38/5 \pm 15/3$  سال و میانگین ورژن استابولوم در تمامی بیماران  $17/7 \pm 3/4$  درجه (۳۲-۸ درجه) به دست آمد.

میانگین آنته‌ورژن در مردان  $16/5 \pm 4/3$  و در زنان  $17 \pm 5/1$  درجه بود و بین دو گروه تفاوت آماری معنادار وجود نداشت ( $p \geq 0/05$ ).

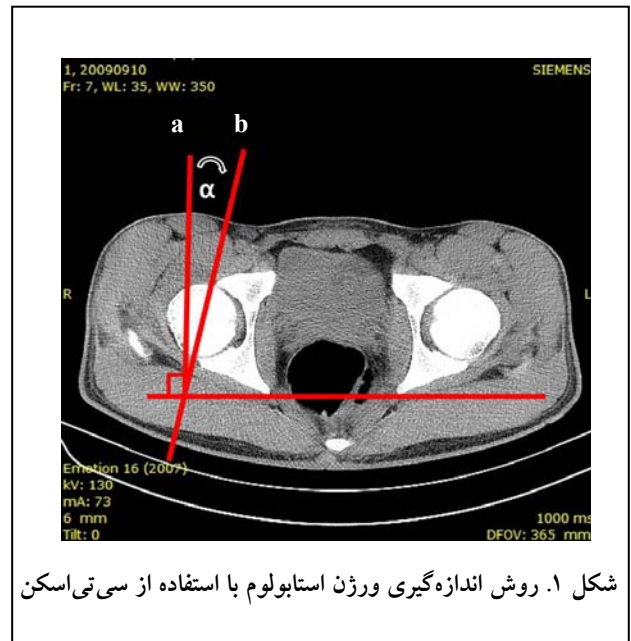
میانگین آنته‌ورژن در دهک‌های سنی مختلف بررسی شدند. اگرچه میانگین آنته‌ورژن استابولوم در دهک‌های مختلف، متفاوت بود اما اختلاف بین گروه‌های سنی از نظر آماری معنادار نبود ( $p \geq 0/05$ ) (جدول ۱). همچنین بین سن و مقدار آنته‌ورژن استابولوم همبستگی آماری معناداری وجود نداشت ( $p \geq 0/05$ ).

جدول ۱. میانگین آنته‌ورژن در دهک‌های سنی مختلف

گروه سنی (سال)	فراوانی	ورژن (درجه)
۲۰-۳۰	۲۲	$19/09 \pm 3/5$
۳۰-۴۰	۱۰	$16/8 \pm 2/7$
۴۰-۵۰	۱۵	$19/3 \pm 6/5$
۵۰-۶۰	۲۲	$18/9 \pm 5/8$
۶۰-۷۰	۱۲	$17/4 \pm 5/5$
جمع	۸۱	-

## بحث

شناخت جهت‌گیری استابولوم (ورژن و شیب) در بسیاری از جراحی‌های ارتوپدی مهم است. محققین زیادی نحوه قرارداد مناسب کاپ استابولوم در تعویض کامل مفصل ران را بررسی کرده‌اند. اما مطالعات اندکی به بررسی ویژگی‌های آناتومیک و ژئومتریک استابولوم طبیعی پرداخته‌اند و بنابراین شناخت ما از تنوع تغییرات این ویژگی‌های ژئومتریک ناقص است<sup>(۲۲، ۳)</sup>. در حال حاضر در مورد وضعیت مطلوب قرار دادن کاپ استابولوم در تعویض کامل مفصل ران اختلاف نظر زیادی بین محققین وجود دارد و بیشتر جراحان برای تعیین وضعیت مناسب کاپ از



شکل ۱. روش اندازه‌گیری ورژن استابولوم با استفاده از سی‌تی اسکن

شد. زاویه بین این دو خط به‌عنوان ورژن استابولوم در نظر گرفته شد<sup>(۳)</sup>. لازم به ذکر است منظور از افق خطی است که مماس بر نقاط مشابه از دو راموس پایینی و یا بالایی راست و چپ رسم می‌شود و خطای اندازه‌گیری ناشی از متمایل شدن لگن به هر یک از طرفین را حذف می‌کند (شکل ۱).

مقطع مناسب برای اندازه‌گیری توسط یک ارتوپد (ف.م) تعیین گردید و سپس زاویه ورژن هر یک از بیماران به‌طور جداگانه توسط دو دستیار ارتوپدی اندازه‌گیری شد. مقدار خطای intraobserver برای هر فرد اندازه‌گیری شد و در هر دو مورد کمتر از ۰/۱ بود. همچنین مقدار خطای interobserver در اندازه‌گیری‌های انجام شده توسط دو دستیار در مطالعه آزمایشی نزدیک به صفر (۰/۱۱) بود. بیمارانی که در سی‌تی ران آنها تغییرات دژنراتیو یا دیسپلازی دیده شد، از مطالعه خارج شدند.

در این مطالعه میانگین ورژن در دو جنس و نیز دهک‌های سنی مختلف تعیین و با هم مقایسه گردید تا تاثیر سن و جنس بر مقدار ورژن بررسی گردد. برای تعیین همبستگی بین سن و مقدار ورژن از ضریب همبستگی پیرسون<sup>۱</sup> و برای مقایسه بین متغیرها از آزمون‌های پارامتری t برای گروه‌های مستقل و تحلیل واریانس استفاده گردید. سطح معنی‌داری ۰/۰۵ در نظر گرفته شد.

مشکلات غیرارتوپدی برای تهیه سی تی اسکن لگن مراجعه نموده بودند را اندازه گیری کردند و به میانگین آنته ورژن ۲۳ درجه دست یافتند<sup>(۳)</sup>. «مارفی»<sup>۷</sup> و همکاران نیز با استفاده از سی تی اسکن، ورژن استابولوم ۴۹ فرد نرمال را اندازه گیری نموده و با افراد دچار دیسپلازی استابولوم مقایسه کردند و دریافتند که استابولوم افراد نرمال به طور میانگین در ۲۰ درجه آنته ورژن قرار داشت<sup>(۳۶)</sup>. «ماریوما»<sup>۸</sup> و همکاران نیز در بررسی استخوان های لگن متعلق به ۱۰۰ جسد، میانگین آنته ورژن استابولوم را ۱۹/۹ درجه به دست آوردند<sup>(۳۷)</sup>. «پیرا»<sup>۹</sup> و همکاران با استفاده از مدل های بازسازی شده توسط سی تی سه بعدی، میزان آنته ورژن را در ۵۰ نفر اندازه گیری کردند و میانگین آن را در سطح میانه استابولوم، ۲۱/۳ درجه به دست آوردند<sup>(۲)</sup>. «جمالی»<sup>۱۰</sup> و همکاران با استفاده از پرتونگاری جلویی - پشتی، ورژن را در ۴۳ نفر به صورت دوطرفه اندازه گیری نمودند و میزان آن را ۲۰/۱ درجه عنوان کردند<sup>(۲۸)</sup>. «ریکراز»<sup>۱۱</sup>، «هویسه»<sup>۱۲</sup>، «رینولدز»<sup>۱۳</sup> و «بارگر»<sup>۱۴</sup> و همکارانشان آنته ورژن را با استفاده از سی تی اسکن اندازه گیری نموده و مقدار آن را به ترتیب ۱۷، ۱۹/۴، ۲۱ و ۱۵/۱ درجه به دست آوردند<sup>(۳۳، ۲۹، ۳۰، ۳۱)</sup>. «موری»<sup>۱۵</sup> نشان داد که استفاده از نقاط مختلف برای اندازه گیری ورژن می تواند باعث به دست آوردن مقادیر مختلف برای زاویه ورژن استابولوم شود<sup>(۳۲)</sup>. «پیرا» و همکاران نیز نشان دادند که اندازه گیری ورژن در سطوح مختلف استابولوم نتایج متفاوتی بدنبال خواهد داشت. آنان مشاهده کردند که میانگین آنته ورژن در بالای استابولوم ۱۴/۴ و در سطح میانی ۲۱/۳ درجه بود<sup>(۲)</sup>. حتی نشان داده شده است که مقدار کجی لگن<sup>۱۶</sup> در صفحات کرونال و سائیتال می تواند بر مقدار آنته ورژن تاثیرگذار باشد<sup>(۳۳، ۴)</sup>. بنابراین باتوجه به اهمیت آگاهی از مقدار ورژن لازم است یک روش اندازه گیری استاندارد و قابل قبول

نشانه های استخوانی قابل رویت یا قابل لمس استفاده می کنند<sup>(۳۳)</sup>. بهترین وضعیت قرارگیری کاپ استابولوم در تعویض مفصل ران، ۳۵ تا ۴۵ درجه ابداکسیون و صفر تا ۳۰ درجه آنته ورژن است<sup>(۳)</sup>. «لوینگ»<sup>۱</sup> و همکاران با بررسی ۳۰۰ پرتونگاری لگن، محدوده ایمن برای قرار دادن کاپ استابولوم را در ۵ تا ۲۵ درجه آنته ورژن و شیب ۳۰ تا ۵۰ درجه عنوان کردند<sup>(۱۸)</sup>. «چارنلی»<sup>۲</sup> عدم آنته ورژن یا آنته ورژن بسیار اندک را برای جای گذاری صحیح کاپ ضروری دانست<sup>(۱۷)</sup>. همچنین «مک کالم»<sup>۳</sup> و «گری»<sup>۴</sup> بیان نمودند که برای کاهش احتمال دررفتگی و ایمپینجمنت باید کاپ را در ۳۰ تا ۵۰ درجه ابداکسیون و ۲۰ تا ۴۰ درجه فلکسیون جلویی قرار داد<sup>(۲۴)</sup>. اخیرا «کامر»<sup>۵</sup> و همکاران بیان نمودند که برای حفظ حداکثر دامنه حرکتی بدون بی ثباتی و دررفتگی لازم است کاپ در صفر تا ۱۰ درجه آنته ورژن و شیب ۳۵ تا ۴۵ درجه قرار داده شود<sup>(۲۵)</sup>. البته باید گفت که «کامر» و همکاران از استخوان های مصنوعی استفاده کردند و مطالعه آنها نمی تواند تأثیر بافت نرم بر دامنه حرکتی و ثبات را نشان دهد.

در مطالعه حاضر میانگین آنته ورژن استابولوم در حدود ۱۸ درجه به دست آمد. میانگین آنته ورژن استابولوم طبیعی در نمونه مورد بررسی در محدوده ایمن معرفی شده قرار داشت و همچنین تمامی بیماران از نظر ورژن در محدوده ایمن قرار داشتند. این یافته نشان می دهد دامنه هایی که در متون به عنوان دامنه های مناسب و ایمن تعریف شده اند، در برگیرنده مقادیر طبیعی ورژن در جامعه ما هستند. در مطالعات دیگر نیز اگرچه مقادیر متفاوتی برای آنته ورژن استابولوم طبیعی گزارش شده است، اما نتایج اندازه گیری ها به مطالعه ما نزدیک است و همگی در دامنه های مناسب از نظر آنته ورژن قرار می گیرند. در واقع میزان ورژن در مطالعه ما در حد وسط سایر مطالعات قرار دارد. «استم»<sup>۶</sup> و همکاران در آمریکا آنته ورژن ۱۰۰ بیماری که به دلایل

7. Murphy  
8. Maruyama  
9. Perreira  
10. Jamali  
11. Reikeras  
12. Hoiseth  
13. Reynolds  
14. Barger  
15. Murray  
16. Pelvic tilt

1. Lewinnek  
2. Charnley  
3. McCollum  
4. Gray  
5. Kummer  
6. Stem

پیشرفت می‌کند، ایجاد و رشد استئوفیت‌ها علت اصلی تغییر در آنته‌ورژن و حتی ابداکسیون است و در واقع استئوفیت‌های جلویی باعث کاهش آنته‌ورژن می‌شود<sup>(۳)</sup>. «مساماتی»<sup>۲</sup> و همکاران نیز در یک مطالعه ۲۵۳ پرتونگاری جلویی - پستی لگن متعلق به افراد بدون مشکلات استخوانی را بررسی نمودند و دریافتند که جنس می‌تواند بر ویژگی‌های ژئومتریک استابولوم تاثیر بگذارد<sup>(۳۴)</sup>. «استم» و همکاران نیز عنوان نمودند که میانگین اندازه آنته‌ورژن در زنان ۲/۷ درجه بیشتر از مردان است<sup>(۳)</sup>.

این مطالعه محدودیت‌ها و نواقصی داشت از جمله اینکه به‌صورت گذشته‌نگر انجام شد و در تصویربرداری‌های انجام شده احتمال تاثیر کجی لگن و وضعیت بدن بیمار بر نمای ارائه شده از استابولوم وجود داشت.

### نتیجه‌گیری

مقدار آنته‌ورژن در جامعه ما مشابه مقادیر اندازه‌گیری شده در سایر جوامع و با میانگین ۱۸/۵ درجه می‌باشد و در محدوده‌های مناسب تعیین شده برای قراردادن کاپ استابولوم قرار دارد.

1. Reliability
2. Msamati

وجود داشته باشد که از روایی<sup>۱</sup> interobserver و intraobserver قابل‌قبولی برخوردار باشد و اثر عوامل مداخله‌گر از قبیل وضعیت بیمار و کجی لگن را خنثی کند.

یافته‌های مطالعه حاضر نشان داد که دو متغیر سن و جنس تاثیری بر ورژن ندارند. «استم» و همکاران نیز در بررسی خود دریافتند که جنس تاثیری در مقدار ورژن نداشت، اما آنته‌ورژن در ازای هر ۱۰ سال افزایش سن، ۰/۷ افزایش پیدا کرد. آنها بیان نمودند که احتمالاً این تغییر در نتیجه تغییر در جهت‌گیری استابولوم در اثر ایجاد و پیشرفت استئوآرتروز ناشی شده باشد<sup>(۳)</sup>. مطالعات نشان دادند که شیوع رتروورژن در بیماران دچار استئوآرتروز ران ۲۰ درصد و در افراد نرمال جامعه بین ۵ تا ۷ درصد است<sup>(۲،۶-۸)</sup>. باتوجه به یافته مطالعه حاضر و مطالعه «استم» و همکاران به‌نظر می‌رسد افزایش سن به خودی خود نمی‌تواند علت ایجاد رتروورژن و در نتیجه استئوآرتروز باشد. از سوی دیگر در مطالعه «استم» و همکاران تغییرات مشاهده شده در اثر سن در مقایسه با دامنه وسیع آنته‌ورژن بسیار اندک بودند و نمی‌توانستند تاثیر مهمی داشته باشند. البته «استم» و همکاران بیان نمودند هر چند که استئوآرتروز ران یک بیماری چند علتی است اما احتمالاً زمانی که استئوآرتروز شروع به

### References

1. Ganz R, Leunig M, Leunig-Ganz K, Harris WH. The etiology of osteoarthritis of the hip: an integrated mechanical concept. *Clin Orthop Relat Res*. 2008;466(2):264-72. doi: 10.1007/s11999-007-0060-z.
2. Perreira AC, Hunter JC, Laird T, Jamali AA. Multilevel measurement of acetabular version using 3-D CT-generated models: implications for hip preservation surgery. *Clin Orthop Relat Res*. 2011;469(2):552-61. doi: 10.1007/s11999-010-1567-2.
3. Stem ES, O'Connor MI, Kransdorf MJ, Crook J. Computed tomography analysis of acetabular anteversion and abduction. *Skeletal Radiol*. 2006;35(6):385-9.
4. Kim WY, Hutchinson CE, Andrew JG, Allen PD. The relationship between acetabular retroversion and osteoarthritis of the hip. *J Bone Joint Surg Br*. 2006;88(6):727-9.
5. Umer M, Thambyah A, Tan WT, Das De S. Acetabular morphometry for determining hip dysplasia in the Singaporean population. *J Orthop Surg (Hong Kong)*. 2006;14(1):27-31.
6. Ezoe M, Naito M, Inoue T. The prevalence of acetabular retroversion among various disorders of the hip. *J Bone Joint Surg Am*. 2006;88(2):372-9.
7. Ganz R, Parvizi J, Beck M, Leunig M, Nötzli H, Siebenrock KA. Femoroacetabular impingement: a cause for osteoarthritis of the hip. *Clin Orthop Relat Res*. 2003;(417): 112-20.
8. Giori NJ, Trousdale RT. Acetabular retroversion is associated with osteoarthritis of the hip. *Clin Orthop Relat Res*. 2003;(417):263-9.
9. Ecker TM, Tannast M, Puls M, Siebenrock KA, Murphy SB. Pathomorphologic alterations predict presence or absence of hip osteoarthritis. *Clin Orthop Relat Res*. 2007;465:46-52.
10. Lavigne M, Parvizi J, Beck M, Siebenrock KA, Ganz R, Leunig M. Anterior femoroacetabular impingement: part I. Techniques of joint preserving surgery. *Clin Orthop Relat Res*. 2004;(418):61-6.
11. Murphy S, Tannast M, Kim YJ, Buly R, Millis MB. Debridement of the adult hip for femoroacetabular impingement: indications and preliminary clinical results. *Clin Orthop Relat Res*. 2004;(429):178-81.
12. Siebenrock KA, Schoeniger R, Ganz R. Anterior femoroacetabular impingement due to acetabular retro-version. Treatment with periacetabular osteotomy. *J Bone Joint Surg Am*. 2003;85-A(2):278-86.

- 13. Massie WK, Howorth MB.** Congenital dislocation of the hip. Part I. Method of grading results. *J Bone Joint Surg Am.* 1950;32-A(3):519-31.
- 14. Jaber FM, Parvizi J.** Hip pain in young adults: femoro-acetabular impingement. *J Arthroplasty.* 2007;22(7 Suppl 3):37-42.
- 15. Ozçelik A, Omeroğlu H, Inan U, Ozyurt B, Seber S.** Normal values of several acetabular angles on hip radiographs obtained from individuals living in the Eskişehir region. *Acta Orthop Traumatol Turc.* 2002;36(2):100-5. Turkish.
- 16. Ybinger T, Kumpan W.** Enhanced acetabular component positioning through computer-assisted navigation. *Int Orthop.* 2007;31 Suppl 1:S35-8.
- 17. Charnley J.** Total hip replacement by low-friction arthroplasty. *Clin Orthop Relat Res.* 1970;72:7-21.
- 18. Lewinnek GE, Lewis JL, Tarr R, Compere CL, Zimmerman JR.** Dislocations after total hip-replacement arthroplasties. *J Bone Joint Surg Am.* 1978;60(2):217-20.
- 19. Nagamine R, Miura H, Bravo CV, Urabe K, Matsuda S, Miyanishi K, Hirata G, Iwamoto Y.** Anatomic variations should be considered in total knee arthroplasty. *J Orthop Sci.* 2000;5(3):232-7.
- 20. Harvey WF, Niu J, Zhang Y, McCree PI, Felson DT, Nevitt M, Xu L, Aliabadi P, Hunter DJ.** Knee alignment differences between Chinese and Caucasian subjects without osteoarthritis. *Ann Rheum Dis.* 2008;67(11):1524-8. doi: 10.1136/ard.2007.074294.
- 21. Cooke TD, Harrison L, Khan B, Scudamore A, Chaudhary MA.** Analysis of limb alignment in the pathogenesis of osteoarthritis: a comparison of Saudi Arabian and Canadian cases. *Rheumatol Int.* 2002;22(4):160-4.
- 22. Lubovsky O, Peleg E, Joskowicz L, Liebergall M, Khoury A.** Acetabular orientation variability and symmetry based on CT scans of adults. *Int J Comput Assist Radiol Surg.* 2010;5(5):449-54. doi: 10.1007/s11548-010-0521-9.
- 23. Bargar WL, Jamali AA, Nejad AH.** Femoral anteversion in THA and its lack of correlation with native acetabular anteversion. *Clin Orthop Relat Res.* 2010;468(2):527-32. doi: 10.1007/s11999-009-1040-2.
- 24. McCollum DE, Gray WJ.** Dislocation after total hip arthroplasty. Causes and prevention. *Clin Orthop Relat Res.* 1990;(261):159-70.
- 25. Kummer FJ, Shah S, Iyer S, DiCesare PE.** The effect of acetabular cup orientations on limiting hip rotation. *J Arthroplasty.* 1999;14(4):509-13.
- 26. Murphy SB, Kijewski PK, Millis MB, Harless A.** Acetabular dysplasia in the adolescent and young adult. *Clin Orthop Relat Res.* 1990;(261):214-23.
- 27. Maruyama M, Feinberg JR, Capello WN, D'Antonio JA.** The Frank Stinchfield Award: Morphologic features of the acetabulum and femur: anteversion angle and implant positioning. *Clin Orthop Relat Res.* 2001;(393):52-65.
- 28. Jamali AA, Mladenov K, Meyer DC, Martinez A, Beck M, Ganz R, Leunig M.** Anteroposterior pelvic radiographs to assess acetabular retroversion: high validity of the "cross-over-sign". *J Orthop Res.* 2007;25(6):758-65.
- 29. Reikerås O, Bjerkreim I, Kolbenstvedt A.** Anteversion of the acetabulum and femoral neck in normals and in patients with osteoarthritis of the hip. *Acta Orthop Scand.* 1983;54(1):18-23.
- 30. Høiseth A, Reikerås O, Fønstelien E.** Lack of correlation between femoral neck anteversion and acetabular orientation. Radiography and computed tomography in cadavers and in vivo. *Acta Orthop Scand.* 1989;60(1):93-6.
- 31. Reynolds D, Lucas J, Klaue K.** Retroversion of the acetabulum. A cause of hip pain. *J Bone Joint Surg Br.* 1999;81(2):281-8.
- 32. Murray DW.** The definition and measurement of acetabular orientation. *J Bone Joint Surg Br.* 1993;75(2):228-32.
- 33. Zilber S, Lazennec JY, Gorin M, Saillant G.** Variations of caudal, central, and cranial acetabular anteversion according to the tilt of the pelvis. *Surg Radiol Anat.* 2004;26(6):462-5.
- 34. Msamati BC, Igbigbi PS, Lavy CB.** Geometric measurements of the acetabulum in adult Malawians: radiographic study. *East Afr Med J.* 2003;80(10):546-9.