

شکستگی یاتروژنیک گردن ران به دنبال تثبیت شکستگی تنه ران با استفاده از میله داخل کانال

(گزارش یک مورد)

*دکتر غلامحسین کاظمیان، *دکتر رضا توکلی دارستانی، *دکتر محمد امامی تهرانی مقدم، *دکتر علیرضا منافی رانی،

دکتر بهروز اصغری، **دکتر علی نعمتی، *مهندس فرشاد صفدری

«دانشگاه علوم پزشکی شهید بهشتی»

خلاصه

در این مقاله دو بیمار دچار شکستگی یاتروژنیک گردن ران به دنبال درمان شکستگی دیافیز فمور با میله داخل کانال در اثر اشتباهات تکنیکی، معرفی شدند. اگرچه این عارضه بسیار نادر است اما به دلیل مشکلات فراوان ناشی از آن، لازم است به دقت از وقوع آن جلوگیری شود. به نظر می‌رسد وارد کردن میله از حفره پیریفورمیس، افزایش زاویه بین گردن و تنه ران (کوکسوالگا) و وارد کردن بیش از حد میله به داخل کانال باعث افزایش احتمال شکستگی گردن فمور در زمان ثابت کردن تنه با میله داخل کانال گردید.

واژه‌های کلیدی: شکستگی گردن فمور، تثبیت شکستگی، میله داخل کانال، شکستگی فمور

دریافت مقاله: ۱۰ ماه قبل از چاپ؛ مراحل اصلاح و بازنگری: ۱ بار؛ پذیرش مقاله: ۲ ماه قبل از چاپ

Iatrogenic Femoral Neck Fracture Following Femoral Shaft Intramedullary Nailing (Report of One Case)

*Gholamhossein Kazemian, MD; *Reza Tavakoli Darestani, MD; *Mohammad Emami Tehrani Moghaddam, MD;
*Alireza Manafi Rasi, MD; **Behrouz Asghari, MD; **Ali Nemati, MD; ***Farshad Safdari, MSc

Abstract

Two patients with iatrogenic femoral neck fracture following intramedullary fixation of the diaphyseal fractures are reported. This is a rare complication of intramedullary nailing (IMN), has poor prognosis and is preventable. It seems that choosing the piriformis fossa as the entry point, increased neck-shaft angle (coxa valga) and excessive nail insertion increased the risk of the iatrogenic neck fracture.

Key words: Femur neck fractures; Fracture fixation, intramedullary; Femoral fractures

Received: 10 months before printing ; Accepted: 2 months before printing

مقدمه

شکستگی‌های یک‌طرفه تنه و گردن استخوان ران که به دنبال ضربه‌های با انرژی زیاد ایجاد می‌شود، ۹-۱ درصد شکستگی‌های تنه ران را شامل می‌گردد و بیشتر در افراد جوان دیده می‌شود^(۱-۸). تشخیص شکستگی گردن ران در این موارد مشکل است و در ۵۰-۱۹ درصد بیماران تشخیص داده نمی‌شود^(۲،۴،۶-۱۳).

همچنین پس از تشخیص این آسیب‌ها، نمی‌توان با اطمینان بیان نمود که آیا شکستگی گردن ران قبل از جراحی وجود داشته است و یا اینکه در زمان جراحی ایجاد شده‌اند. معمول‌ترین روش درمان شکستگی‌های تنه ران در بزرگسالان، جراحی بسته با استفاده از میله داخل کانال و پیچ‌های قفل‌کننده است^(۱۴،۱۵،۱۶). اگرچه این روش مزایای فراوانی دارد از جمله اینکه

*Orthopaedic Surgeon, Orthopaedic Department, Shahid Beheshti University of Medical Sciences, Tehran, IRAN.

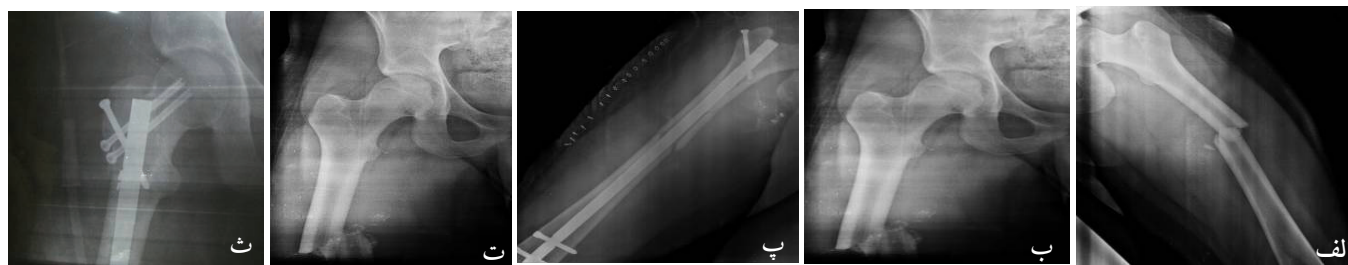
**Resident of Orthopaedic Surgery, Orthopaedic Department, Shahid Beheshti University of Medical Sciences, Tehran, IRAN.

***Technical Orthopaedist, Akhtar orthopaedic research center, Shahid Beheshti University of Medical Sciences, Tehran, IRAN.

Corresponding author: Behrouz Asghari, MD

Akhtar Orthopaedic Hospital, Shariati Avenue, Polerooni Street, Tehran, Iran

E-mail: behroozasgharee@gmail.com



شکل ۱. الف) نمای رخ شکستگی دیافیز ران قبل از میله داخل کانال، ب) نمای رخ گردن ران قبل از میله داخل کانال که شکستگی در آن وجود ندارد، پ) تثبیت شکستگی دیافیز با میله داخل کانال، ت) شکستگی گردن ران در پرتونگاری پس از جراحی، ث) تثبیت شکستگی گردن ران با استفاده از دو پیچ.

پیریفورمیس^۱ به داخل کانال وارد شد. مشکل کندی رباط متقاطع پشتی طی جراحی جداگانه با استفاده از یک پیچ تثبیت گردید. پس از جراحی، با استفاده از عکس ساده و سی تی اسکن ارزیابی انجام شد و شکستگی گردن ران (نوع I تقسیم بندی گاردن) تشخیص داده شد (شکل ا.ت). عکس های قبل از جراحی بازبینی شد تا از عدم وجود شکستگی پیش از جراحی اطمینان حاصل گردد. بدین ترتیب شکستگی یاتروژنیک گردن ران به دنبال میله داخل کانال تایید گردید. بیمار مجدداً تحت جراحی قرار گرفت و این بار شکستگی گردن ران با استفاده از دو عدد پیچ کانونه ۶/۵ از جلوی میله تثبیت شد (شکل ا.ث).

بیمار دوم: خانم ۲۷ ساله به دنبال تصادف شدید دچار ترومای متعدد از جمله ضربه به سر شده بود. بیمار در اورژانس معاینه کامل شده بود و وجود مشکلات عصب شناسی یا خونریزی احشای داخلی رد شد. در عکس ساده شکستگی عرضی دیافیز فمور راست کاملاً مشهود بود، اما در گردن ران آثار شکستگی وجود نداشت (شکل ۲ الف، ب). بیمار در روز سوم به اتاق عمل منتقل و مورد جراحی تثبیت شکستگی دیافیز ران با استفاده از میله داخل کانال از طریق حفره پیریفورمیس قرار گرفت (شکل ۲ پ). بیمار پس از جراحی از بیمارستان مرخص شد.

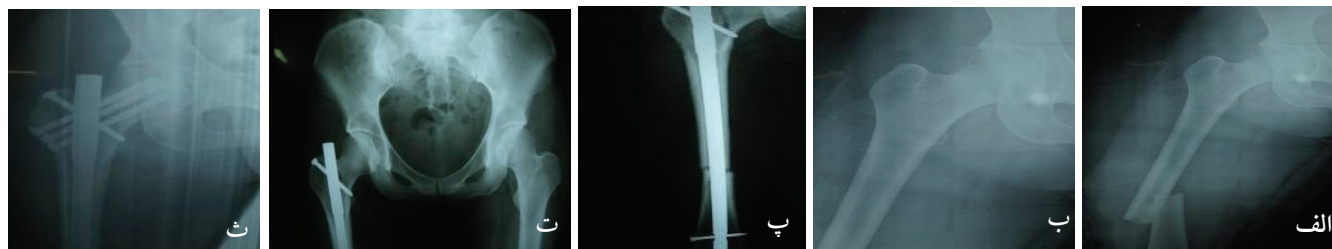
1. Piriformis fossa

میزان جوش خوردگی شکستگی در آن بالاست و میزان آسیب بافت نرم و عوارض پس از جراحی ناچیز است^(۱۶،۱۷)، اما به هرحال از نظر تکنیکی، مشکل و پیچیده است^(۸،۱۶) و معایب و عوارض خاص خود را به دنبال دارد.

یکی از عوارض استثنایی ناشی از درمان بسته شکستگی های دیافیز فمور با میله داخل کانال که ممکن است در اثر اشتباهات تکنیکی اتفاق بیفتد، شکستگی یاتروژنیک گردن ران است^(۸،۱۴). در این مقاله دو بیمار دچار شکستگی یاتروژنیک گردن ران به دنبال ثابت کردن شکستگی تنه ران با استفاده از میله داخل کانال معرفی می شوند.

معرفی بیمار

بیمار اول: جوان ۱۷ ساله ای به دنبال تصادف دچار شکستگی عرضی دیافیز استخوان ران راست و کندی رباط متقاطع پشتی همان سمت شده بود (شکل ۱ الف). در پرتونگاری ساده اثری از شکستگی گردن ران وجود نداشت (شکل ۱ ب). بیمار همان روز به اتاق عمل منتقل شد و شکستگی دیافیز ران با میله داخل کانال تثبیت گردید (شکل ۱ پ). گفتنی است که میله از طریق حفره



شکل ۲. الف) نمای رخ شکستگی دیافیز ران قبل از میله داخل کانال، ب) نمای رخ گردن ران قبل از میله داخل کانال که آثار شکستگی موجود نیست، پ) درمان شکستگی دیافیز با میله داخل کانال، ت) تشخیص شکستگی گردن ران یک ماه پس از ترخیص، ث) درمان شکستگی گردن ران با استفاده از سه پیچ.

شکستگی گردن فمور به دنبال میله داخل کانال، یک عارضه بسیار نادر است اما از آنجا که می‌تواند تبعات بسیار سنگینی به دنبال داشته باشد، توجه به بعضی نکات برای جلوگیری از این عارضه بسیار ضروری به نظر می‌رسد.

قبلاً هم گزارش‌هایی مبنی بر شکستگی گردن ران در زمان تثبیت شکستگی‌های دیافیز با میله داخل کانال گزارش شده است که به اختصار در جدول ۱ ارایه گردیده‌اند.

شکستگی‌های همزمان گردن و دیافیز فمور می‌تواند در اثر ضربه‌های با انرژی زیاد یا به دلیل خطاهای تکنیکی ایجاد شود^(۱۴). گزارش‌های مختلف نشان داده‌اند در بسیاری از بیماران دچار شکستگی‌های همزمان گردن و تنه فمور، شکستگی گردن تشخیص داده نمی‌شود^(۱۳-۱۴،۶). لذا بررسی دقیق بیماران دچار شکستگی‌های دیافیز فمور از نظر شکستگی‌های گردن فمور، به‌ویژه در بیمارانی که دچار ترومای با انرژی زیاد شده‌اند اما در عکس ساده، گردن فمور آنها طبیعی است، با استفاده از روش‌های تکمیلی مانند سی‌تی‌اسکن یا فلوروسکپی بسیار ضروری و تکمیلی به نظر می‌رسد^(۲۳).

بیمار پس از ۴ هفته، تحمل وزن روی پای آسیب دیده را آغاز نمود که با درد شدید در ناحیه لگن راست همراه بود. عکس‌برداری مجدد، شکستگی گردن استخوان ران (نوع I تقسیم‌بندی گاردن) را نشان داد (شکل ۲). عکس‌های پس از عمل شکستگی ران مجدداً بازبینی شد و مشاهده گردید که در گردن استخوان ران یک ترک ظریف وجود داشته است. بدین ترتیب شکستگی گردن فمور به دنبال میله داخل کانال تشخیص داده شد که با استفاده از سه عدد پیچ کانوله درمان گردید (شکل ۲ ث).

بحث

شکستگی گردن فمور یکی از مشکلات چالش‌برانگیز در ارتوپدی محسوب می‌گردد. تثبیت بسته با میله داخل کانال یکی از روش‌های بسیار معمول درمان شکستگی‌های دیافیز فمور است. این روش اگرچه مزایای فراوانی دارد اما با عوارضی از جمله آمبولی چربی، افزایش فشار داخل کانال مدولاری، جوش خوردن استخوان با راستای نامناسب، چرخش نامناسب اندام تحتانی، کوتاهی، عفونت و شکستگی گردن ران همراه است^(۲۲-۱۸).

جدول ۱. گزارش‌های ارائه شده در مورد شکستگی گردن فمور به دنبال تثبیت شکستگی دیافیز استخوان با میله داخل کانال

سبب‌شناسی	تعداد بیمار	محقق
مسیر نامناسب میله و آسیب به بخش داخلی گردن فمور	۲	«هارپر» ^۱ و همکارش ^(۲۱) (۱۹۸۵)
قراردادن میله در بخش خارجی ناحیه تروکانتریک و مسیر مایل میله در ورود به کانال	۴	«کریستی» ^۲ و همکارش ^(۱۹) (۱۹۸۸)
علت خاصی در مقاله ذکر نشده است.	۱	«بوستمن» ^۳ و همکاران ^(۲۴) (۱۹۸۹)
والگوس بیش از حد گردن فمور که سبب گردید در زمان وارد کردن میله، jig با بخش بالایی گردن تماس پیدا کند و باعث شکستگی آن شود.	۴	«سیمونیان» ^۴ و همکاران ^(۱۷) (۱۹۹۴)
واردکردن awl با نیروی بیش از حد در مسیر اشتباه و ایجاد سوراخ‌های متعدد در ناحیه تروکانتریک با استفاده از دریل	۳	«خان» ^۵ و همکاران ^(۱۸) (۱۹۹۵)
قراردادن محل ورود در سمت خارجی ناحیه تروکانتریک که با مسیر مایل میله همراه بود و باعث آسیب کورتکس ناحیه زیرین داخلی گردن گردید.	۲	«یانگ» ^۶ و همکاران ^(۲۳) (۱۹۹۸)
ریژیدیتی بیش از حد میله به کار رفته (Grosse-Kempf)	۳	«بونویال» ^۷ و همکاران ^(۲۵) (۱۹۹۹)
گیرکردن ریمر در ایستموس استخوان که در زمان خارج کردن باعث شکستگی گردن فمور شد.	۱	«دیب» ^۸ و همکاران ^(۱۵) (۱۹۹۹)
واردکردن میله در حالی که جهت قوس آن برعکس قرار گرفته بود.	۱	«اپیواتاکاکول» ^۹ و همکاران ^(۱۴) (۲۰۰۱)
ورود میله از سمت خارج نوک تروکانتر بزرگ و در نتیجه مسیر نادرست آن		
ورود میله از محلی که نسبت به تروکانتر بزرگ خیلی داخل قرار داشت و به کورتکس سوپرواکسترنال آسیب وارد نمود.	۴	«کاستلانوس» ^{۱۰} و همکاران ^(۸) (۲۰۰۹)
وارد کردن زیاد میله به داخل کانال، افزایش زاویه بین گردن و تنه ران ^{۱۱}	۲	مطالعه حاضر

1. Harper
2. Christie
3. Böstman

4. Simonian
5. Khan
6. Yang

7. Bonneville
8. Deep
9. Apivatthakakul

10. Castellanos
11. Neck-shaft angle (NSA)

داخلی و پشتی قاعده تروکانتر بزرگ وارد شود^(۲۲،۲۷). از سوی دیگر «کاستلانوس» و همکاران بیان نمودند بهترین محل برای وارد کردن میله به داخل کانال مدولا تا حد زیادی به طراحی میله بستگی دارد و بدین ترتیب محل مناسب برای وارد کردن انواع میله‌ها را به‌طور مختصر شرح دادند^(۸). در مطالعات بیومکانیکی نشان داده شده است که قرار دادن میله در قدام محل مناسب می‌تواند فشار وارد بر استخوان را افزایش دهد و با احتمال شکستگی گردن فمور همراه باشد^(۲۸). گزارش شده است که وارد کردن میله به صورت مایل و در سمت خارجی ناحیه تروکانتریک با شکستگی گردن فمور همراه بوده است^(۱۹). «سیمونیان» و همکاران بیان نمودند در مواردی که گردن فمور در والگوس قرار دارد باید وارد کردن میله داخل کانال با دقت فراوان انجام شود و عمق فرورفتن میله در کانال با استفاده از تصویربرداری ارزیابی شود^(۱۷).

در هر دو بیمار برای ورود میله به داخل کانال، از حفره پیریفورمیس استفاده شد که در یک مورد وارد کردن بیش از حد میله به داخل کانال و در مورد دیگر افزایش زاویه بین گردن و تنه ران باعث ایجاد شکستگی گردن ران در زمان تثبیت شکستگی تنه شد.

بر اساس آنچه ارائه گردید لازم است در هر مرحله از وارد کردن میله داخل کانال توجه و دقت لازم به کارگرفته شود تا از شکستگی گردن فمور و سایر عوارض جلوگیری شود. به‌علاوه، وارد کردن میله از حفره پیریفورمیس، افزایش زاویه بین گردن و تنه ران (کوکسوالگا) و وارد کردن بیش از حد میله به داخل کانال می‌تواند از عوامل افزایش احتمال بروز شکستگی گردن فمور در زمان ثابت کردن تنه با استفاده از میله داخل کانال باشند.

البته باید توجه نمود که ممکن است شکستگی همزمان و بدون جابه‌جایی گردن و دیافیز فمور در زمان حادثه ایجاد شود و به همین دلیل تصویربرداری دقیق و صحیح از گردن ران پیش از میله‌گذاری داخل کانال بسیار ضروری است^(۱۷). اگر وجود شکستگی گردن فمور قبل از تثبیت با میله داخل کانال رد شود، آنگاه می‌توان شکستگی ایجاد شده را به عنوان یک عارضه تثبیت میله داخل کانال در نظر گرفت^(۸).

تاکنون علل مختلفی برای بروز این عارضه عنوان شده است که می‌توان به محل نامناسب وارد کردن میله، فرو کردن بیش از حد میله به داخل کانال، استفاده نامناسب از وسیله‌ای که برای آماده‌کردن محل ورود میله به‌کار می‌رود (awl)، زاویه بیش از ۱۳۵ درجه بین گردن و تنه ران (کوکسوالگا)، سختی میله و یا بیرون کشیدن شدید ریمر که در تنه استخوان فرو رفته و گیر کرده، اشاره نمود^(۸،۱۵).

انتخاب محل ورود میله یکی از نکات مهم در ثابت کردن با استفاده از میله داخل کانال است که تاثیر مهمی در نتیجه جراحی دارد و در مطالعات مختلف در مورد آن بسیار بحث و تبادل نظر شده است^(۱۵،۱۷) و رعایت موارد لازم برای انتخاب صحیح آن می‌تواند تا حد زیادی از شکستگی گردن فمور جلوگیری کند. بعضی محققین بر این عقیده‌اند که برای جلوگیری از عوارض میله داخل کانال از جمله آسیب خون‌رسانی به سرفمور، بازکردن کپسول که می‌تواند به عفونت منجر شود و نیز شکستگی گردن فمور، بهترین محل وارد کردن میله، نوک تروکانتر بزرگ است^(۲۶). بعدها در سال ۱۹۸۴، «وینکوئیست»^۲ و همکاران بیان نمودند این روش ممکن است باعث آسیب کورتکس داخلی گردن ران و در نتیجه خرد شدن پروگزیمال فمور شود. آنها پیشنهاد نمودند که بهتر است میله از حفره پیریفورمیس وارد کانال مدولا شود^(۲۲). البته بسیاری از محققین نیز بیان نموده‌اند که بهتر است میله از بخش

1. Kuntscher
2. Winqvist

References

1. **Winqvist RA.** Locked Femoral Nailing. *J Am Acad Orthop Surg.* 1993;1(2):95-105.
2. **Wolinsky PR, Johnson KD.** Ipsilateral femoral neck and shaft fractures. *Clin Orthop Relat Res.* 1995;(318):81-90.
3. **Zettas JP, Zettas P.** Ipsilateral fractures of the femoral neck and shaft. *Clin Orthop Relat Res.* 1981;(160):63-73.
4. **Swiontkowski MF.** Ipsilateral femoral shaft and hip fractures. *Orthop Clin North Am.* 1987;18(1):73-84.

5. **Alho A.** Concurrent ipsilateral fractures of the hip and shaft of the femur. A systematic review of 722 cases. *Ann Chir Gynaecol.* 1997;86(4):326-36.
6. **Riemer BL, Butterfield SL, Ray RL, Daffner RH.** Clandestine femoral neck fractures with ipsilateral diaphyseal fractures. *J Orthop Trauma.* 1993;7(5):443-9.
7. **Swiontkowski MF, Hansen ST Jr, Kellam J.** Ipsilateral fractures of the femoral neck and shaft. A treatment protocol. *J Bone Joint Surg Am.* 1984;66(2):260-8.

- 8. Castellanos J, Garcia-Nuño L, Cavanilles-Walker JM, Roca J.** Iatrogenic femoral neck fracture during closed nailing of the femoral shaft fracture. *Eur J Trauma Emerg Surg.* 2009;35(5):479-81.
- 9. Bennett FS, Zinar DM, Kilgus DJ.** Ipsilateral hip and femoral shaft fractures. *Clin Orthop Relat Res.* 1993;(296):168-77.
- 10. Delaney WM, Street DM.** Fracture of femoral shaft with fracture of neck of same femur; treatment with medullary nail for shaft and Knowles pins for neck. *J Int Coll Surg.* 1953; 19 (3):303-12.
- 11. Casey MJ, Chapman MW.** Ipsilateral concomitant fractures of the hip and femoral shaft. *J Bone Joint Surg Am.* 1979;61(4):503-9.
- 12. Mackenzie DB.** Simultaneous ipsilateral fracture of the femoral neck and shaft: report of 8 cases. *S Afr Med J.* 1971;45(17):459-67.
- 13. Wu CC, Shih CH.** Ipsilateral femoral neck and shaft fractures. Retrospective study of 33 cases. *Acta Orthop Scand.* 1991;62(4):346-51.
- 14. Apivatthakakul T, Arpornchayanon O.** Iatrogenic femoral neck fracture caused by mal-insertion of a curved intramedullary nail. *Injury.* 2001;32(9):727-9.
- 15. Deep K, Sharp I, Hay SM.** Femoral neck fracture complicating intramedullary nailing of femoral shaft. *Injury.* 1999;30(6):445-7.
- 16. Grala P, Mańkowski B, Kierzyńska G.** Femoral neck fracture following intramedullary nailing with misplacement of an end cup: report of two cases. *J Orthop Traumatol.* 2009;10(1):35-8.
- 17. Simonian PT, Chapman JR, Selznick HS, Benirschke SK, Claudi BF, Swiontkowski MF.** Iatrogenic fractures of the femoral neck during closed nailing of the femoral shaft. *J Bone Joint Surg Br.* 1994;76(2):293-6.
- 18. Khan FA, Ikram MA, Badr AA, al-Khawashki H.** Femoral neck fracture: a complication of femoral nailing. *Injury.* 1995;26(5):319-21.
- 19. Christie J, Court-Brown C.** Femoral neck fracture during closed medullary nailing: brief report. *J Bone Joint Surg Br.* 1988;70(4):670.
- 20. Christie J, Court-Brown C, Kinninmonth AW, Howie CR.** Intramedullary locking nails in the management of femoral shaft fractures. *J Bone Joint Surg Br.* 1988;70(2):206-10.
- 21. Harper MC, Henstorf J.** Fractures of the femoral neck associated with technical errors in closed intramedullary nailing of the femur. Report of two cases. *J Bone Joint Surg Am.* 1986;68(4):624-6.
- 22. Winqvist RA, Hansen ST Jr, Clawson DK.** Closed intramedullary nailing of femoral fractures. A report of five hundred and twenty cases. *J Bone Joint Surg Am.* 1984;66(4):529-39.
- 23. Yang KH, Han DY, Park HW, Kang HJ, Park JH.** Fracture of the ipsilateral neck of the femur in shaft nailing. The role of CT in diagnosis. *J Bone Joint Surg Br.* 1998;80(4):673-8.
- 24. Böstman O, Varjonen L, Vainionpää S, Majola A, Rokkanen P.** Incidence of local complications after intramedullary nailing and after plate fixation of femoral shaft fractures. *J Trauma.* 1989;29(5):639-45.
- 25. Bonneville P, Glasson JM, Determe P, Bellumore Y, Mansat M.** Iatrogenic cervical fracture after femoral diaphyseal nailing. *Rev Chir Orthop Reparatrice Appar Mot.* 1999;85(4):397-403. French.
- 26. Bick EM.** The intramedullary Nailing of Fractures by G. Küntscher. Translation of article in Archiv für Klinische Chirurgie, 200:443,1940. *Clin Orthop Relat Res.* 1968;60:5-12.
- 27. Harper MC.** Fractures of the femur treated by open and closed intramedullary nailing using the fluted rod. *J Bone Joint Surg Am.* 1985;67(5):699-708.
- 28. Miller SD, Burkart B, Damson E, Shrive N, Bray RC.** The effect of the entry hole for an intramedullary nail on the strength of the proximal femur. *J Bone Joint Surg Br.* 1993;75(2):202-6.