

افزایش طول فمور با استفاده همزمان از میله داخل کانال استخوان و ثابت کننده خارجی

*دکتر علیرضا رحیم‌نیا؛ *دکتر پیمان میرشاه‌والد؛ *دکتر حسین سایمانلو
«دانشگاه علوم پزشکی بقیه ا...»

خلاصه

پیش زمینه: تاکنون روش‌های مختلفی برای اصلاح اختلاف طول اندام معرفی شده است که هر کدام مزایا و معایب خاص خود را دارند. هدف از انجام این مطالعه بررسی نتایج افزایش طول فمور با استفاده همزمان از میله داخل کانال استخوان و ثابت کننده خارجی بود.
مواد و روش‌ها: در این مطالعه توصیفی آینده‌نگر، ۱۲ بیمار دچار اختلاف طول فمور به دلیل شکستگی قبلی شرکت داده شدند. ابتدا میله داخل کانال و پس از استئوتومی فمور، ثابت کننده خارجی جاگذاری شد. پس از رسیدن به طول موردنظر، ثابت کننده خارجی خارج گردید و پیچ‌ها یا میله داخل کانال انتهایی جاگذاری شدند. در پیگیری ۲ ساله، میزان افزایش طول و میزان بروز عوارض بررسی گردید.
یافته‌ها: میانگین افزایش طول استخوان ۴/۲ سانتی‌متر (۳-۶ سانتی‌متر) بود. هشت بیمار دچار عفونت سطحی محل پین و یک بیمار دچار استئومیلیت شدند. موردی از جوش‌نخوردگی، تاخیر در جوش خوردن، بدجوش خوردن و شکستگی دیده نشد. بین افزایش مدت استفاده از ثابت کننده خارجی و بروز عفونت سطحی محل پین همبستگی معنادار وجود داشت ($r=0/821$, $p=0/001$).
نتیجه‌گیری: استفاده همزمان از میله داخل کانال و ثابت کننده خارجی برای افزایش طول استخوان فمور باعث کوتاه‌تر شدن مدت استفاده از ثابت کننده خارجی و در نتیجه افزایش پذیرش و راحتی بیمار و کاهش میزان عوارضی مانند شکستگی و انحراف محوری می‌گردد.
واژه‌های کلیدی: افزایش طول استخوان، فمور، ثابت کننده خارجی

دریافت مقاله: ۱۱ ماه قبل از چاپ؛ مراحل اصلاح و بازنگری: ۴ بار؛ پذیرش مقاله: ۷ روز قبل از چاپ

Femoral Lengthening Using Intramedullary Nail and the External Fixation

*Alireza Rahimnia, MD; *Peyman Mirshahvalad, MD; *Hossein Saymanlou, MD

Abstract

Background: There are various methods to correct leg length discrepancy (LLD), each with their own specific problems and complications. We would like to report the results of lengthening over an intramedullary nail.

Methods: In a prospective study, twelve patients who had LLD from previous femoral fractures underwent lengthening with Wagner external fixator over intramedullary nail in a training hospital in Tehran-Iran. The intramedullary nails were locked with screws after the projected length was achieved and external fixator was removed. The outcome of treatment and the complications were evaluated in a 2-year follow-up.

Results: The average achieved lengthening was 4.2 cm (3-6 cm). Eight patients developed pin track infection, one case had osteomyelitis. All the cases united, with no malunion of fracture. The increased duration of external fixation remaining on the limb was closely related to the occurrence of pin track infection ($r=0.821$, $p=0.001$).

Conclusion: Femoral lengthening over a nail decreases the duration of external fixator usage, improves patient's comfort and compliance and avoids axial deviation and fracture of regenerate bone.

Keywords: Bone Lengthening; Femur; External fixators

Received: 11 months before printing ; Accepted: 7 days before printing

*Orthopaedic Surgeon, Trauma Research Center, Baghiatallah University of Medical Sciences, Tehran, IRAN.

Corresponding author: Alireza Rahimnia, MD
Baghiatallah Hospital Orthopaedic Unit, Sheikh Bahaii Street, Tehran, Iran
e-mail: alireza_rahimnia@yahoo.com

مقدمه

«کشش تدریجی بر استخوان جدا شده»^۱ روشی است که در آن برای تشکیل استخوان جدید از کشش تدریجی استفاده می‌شود و استخوان نو در ناحیه‌ای که تحت کشش قرار دارد ساخته می‌شود^(۱،۲). در اوایل قرن بیستم این روش معرفی گردید و در آن زمان به دلیل عوارض فراوان، با استقبال پزشکان مواجه نشد^(۳). در ۱۹۵۱ «گاوریل الیزاروف»^۲ روش خود برای افزایش طول اندام را معرفی نمود و بدین ترتیب عصر جدیدی در زمینه افزایش طول استخوان آغاز گردید. او از تثبیت خارجی برای افزایش طول اندام با کشش تدریجی بر استخوان جدا شده استفاده نمود^(۴). این روش اختلاف طول اندام را اصلاح می‌کند و عوارض مربوط به التیام و جوش خوردن استخوان از قبیل جوش‌نخوردگی، کج جوش خوردن و عفونت را کاهش می‌دهد^(۵). امروزه در سراسر دنیا استفاده از کشش تدریجی بر اساس اصول الیزاروف روش استاندارد برای بازسازی طول استخوان در اختلاف طول اندام^۳ و بدشکلی‌های مادرزادی، استئومیلیت، آسیب‌های تومورال، جوش‌نخوردن استخوان و نقایص استخوانی می‌باشد^(۱،۶-۱۰).

اگرچه روش الیزاروف تحولی مهم در زمینه افزایش طول استخوان ایجاد کرد و مزایای فراوانی دارد، اما با معایبی نیز همراه می‌باشد. در این روش مدت درمان و در نتیجه استفاده از ثابت‌کننده خارجی بسیار طولانی و پذیرش آن برای بیمار مشکل است و می‌تواند بر زندگی روزمره او تاثیر منفی بگذارد. همچنین مدت طولانی باعث کاهش قدرت عضلات و دامنه حرکتی مفاصل پروگزیمال و دیستال می‌گردد. به علاوه پین‌هایی که از سطح پوست وارد شده و به داخل استخوان فرو می‌روند ممکن است عفونت‌های عمقی ایجاد نموده و در صورت بروز استئومیلیت، درمان را دشوار نماید و هزینه‌های زیاد اقتصادی و روانی داشته باشد. در برخی مطالعات نیز بروز شکستگی در استخوان تحت درمان، پس از برداشتن ثابت‌کننده خارجی گزارش شده است^(۱۱،۱۲).

وجود این مشکلات باعث شده محققین به دنبال یافتن روش‌هایی برای کاهش مدت استفاده از ثابت‌کننده خارجی و عوارض مربوط به آن و افزایش پذیرش و راحتی بیمار باشند. بدین ترتیب افزایش طول اندام روی میله داخل کانال^۴ به همراه ثابت‌کننده خارجی برای تامین ثبات کافی و نیز استفاده از میله داخل کانال به تنهایی پیشنهاد شده است^(۱۵،۱۳،۱۰،۲). ارائه گزارش‌هایی مبنی بر کاهش میزان بروز عوارض و افزایش رضایت بیماران باعث گسترش استفاده از این میله در افزایش طول اندام شده است^(۱۶،۱۷). از سوی دیگر مطالعاتی نیز وجود دارند که کارایی میله داخل کانال استخوان را تایید نمی‌کنند. «کریستینسن»^۵ و همکاران در مطالعه خود بیان نمودند که به دلیل عوارض فراوان میله داخل کانال در افزایش طول استخوان، ترجیح می‌دهند همچنان از تکنیک الیزاروف استفاده نمایند^(۱۸). بدین ترتیب در حال حاضر در مورد استفاده از روش مناسب برای افزایش طول استخوان که نتایج بهتر و عوارض کمتر داشته باشد اختلاف نظرهایی وجود دارد که رفع آن مستلزم انجام مطالعات بیشتری است. هدف از انجام این مطالعه بررسی نتایج و عوارض افزایش طول استخوان فمور با استفاده از میله داخل کانال استخوان و ثابت‌کننده خارجی به‌طور همزمان بود.

مواد و روش‌ها

این مطالعه به صورت مقطعی آینده‌نگر انجام شد. دوازده بیمار دچار اختلاف طول اندام تحتانی به دنبال شکستگی استخوان فمور در بیمارستان بقیه‌الله... تهران بررسی شدند. مطالعه توسط کمیته اخلاق دانشگاه مربوطه تایید گردید و بیماران شرکت کننده در تحقیق برگه رضایت‌نامه کتبی آگاهانه را امضا نمودند. میانگین سن بیماران 31.7 ± 6.2 سال (۴۲-۲۳ سال) بود. تمامی بیماران به دلیل شکستگی قبلی فمور دچار اختلاف طول شده بودند. بیماران قبل از انجام طرح تحت معاینه دقیق بالینی و پرتونگاری قرار گرفتند. بدین ترتیب دامنه حرکتی مفصل زانو اندازه‌گیری و با استفاده از پرتونگاری بلند راستای اندام تحتانی

1. Distraction osteogenesis
2. Gavril Ilizarov
3. Leg length discrepancy (LLD)

4. Intramedullary nail (IMN)

5. Kristiansen

بیماران در مرحله بلندکردن طول فمور و وجود ثابت کننده خارجی، اجازه وزن‌گذاری روی اندام را نداشتند. پس از رسیدن به طول موردنظر، برداشتن ثابت کننده خارجی و جای‌گذاری پیچ‌های داخل کانال پروگزیمال، بیماران اجازه وزن‌گذاری نسبی را یافتند اما باید حتماً از دو عدد عصای زیر بغلی استفاده می‌نمودند. این وضعیت تا زمان بلوغ استخوان تازه تشکیل شده (تشکیل کورتکس و کانال مدولاری) ادامه داشت. پس از رسیدن به این مرحله، به بیماران اجازه وزن‌گذاری کامل داده شد.

پنج تا هفت روز پس از جراحی، دو قطعه استخوان روزانه ۱ میلی‌متر از هم دور شدند و این کار تا زمان دستیابی به طول مناسب انجام گردید. پس از رسیدن به طول مناسب، بیمار مجدداً بیهوش شد و پیچ داخل کانال پروگزیمال در محل خود قرار داده و ثابت کننده خارجی برداشته شد.

پس از جراحی، بیماران به‌صورت هفتگی تا زمان رسیدن به طول مناسب معاینه شدند و بعد از خارج‌سازی واگنر این معاینه‌ها به‌صورت ماهانه تا زمان تشکیل استخوان جدید در محل استئوتومی ادامه یافت و در صورت مشاهده هرگونه مشکل عفونی، اقدامات درمانی لازم انجام گردید. مدت زمان پیگیری بیماران ۲ سال (۲۸-۲۰ ماه) بود.

پس از جمع‌آوری اطلاعات، داده‌های توصیفی استخراج شدند. برای بررسی همبستگی بین متغیرها از آزمون همبستگی پیرسون استفاده گردید. سطح معنی‌داری ۰/۰۵ در نظر گرفته شد.

یافته‌ها

میانگین افزایش طول استخوان فمور بیماران ۴/۲ سانتی‌متر (۳-۶ سانتی‌متر) و میانگین مدت زمان استفاده از ثابت کننده خارجی در ۷ هفته (۳۵-۶۷ روز) بود. تشکیل کامل استخوان در محل بلند کردن استخوان بین ۱۶ تا ۳۰ هفته به‌طول انجامید.

عفونت محل پین در ۹ بیمار مشاهده شد. از این تعداد ۸ بیمار دچار عفونت سطحی و یک بیمار دچار استئومیلیت شدند. عفونت محل پین با انجام شستشو و تجویز آنتی‌بیوتیک خوراکی درمان شد. بیماری که در محل شانز دیستال دچار استئومیلیت شده بود با کورتاژ جراحی به‌همراه خارج‌سازی شانز و تزریق آنتی‌بیوتیک وریدی به‌مدت ۴ هفته به‌خوبی درمان شد و پس از بلوغ استخوان جدید، میله داخل کانال خارج گردید (شکل ۱).

و میزان واریوس یا والگوس زانو بررسی شد. بیمارانی که محور اندام طبیعی داشتند وارد مطالعه شدند تا گذاشتن میله داخل استخوان امکان‌پذیر باشد. همچنین برای اندازه‌گیری دقیق میزان کوتاهی واقعی اندام، از اسکنوگرام استفاده شد. شرط انجام جراحی در بیماران، کوتاهی بیش از ۳ سانتی‌متر تعیین گردید. بیماران به‌طور میانگین دو سال پیگیری شدند. اطلاعات زمینه‌ای و بالینی بیماران در مرحله قبل از درمان در جدول ۱ ارائه شده است.

جدول ۱. اطلاعات زمینه‌ای و بالینی بیماران قبل از جراحی

تعداد	۱۲
سن (سال)	$27/2 \pm 7$ (۱۷-۳۹)
جنس	
مرد	۵
زن	۷
سمت درگیر	
راست	۷
چپ	۵
میزان کوتاهی (سانتی‌متر)	$4/1 \pm 1/2$ (۳-۷)
مدت پیگیری (ماه)	$24 \pm 2/6$ (۲۰-۲۸)

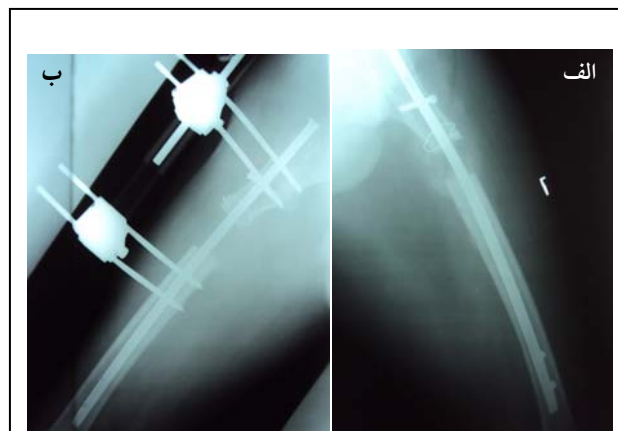
روش جراحی

قبل از انجام جراحی برای انتخاب میله مناسب، قطر کانال مدولاری فمور در باریک‌ترین قسمت کانال مدولاری (ایسموس) و طول استخوان ران با استفاده از پرتونگاری تعیین گردید. برای انجام جراحی، بیمار در وضعیت خوابیده به پهلو قرار داده شد. پس از بیهوشی و انجام پرپ و درپ، ابتدا یک برش کوچک در پروگزیمال تر و کانتر بزرگ داده شد و از حفره پیریفورمیس کانال استخوان تا شماره ۱۲ تا ۱۲/۵ میلی‌متر تراشیده شد و میله شماره ۱۱ میلی‌متر به همراه پیچ‌های اینترلاک دیستال جاگذاری گردید. سپس سه عدد پین برای ثابت کردن واگنر در دیستال فمور به‌صورت عمود بر محور مکانیکی فمور و دو یا سه پین دیگر نیز در پروگزیمال فمور قرار داده شد. آنگاه یک برش پوستی در سطح خارجی ران و با فاصله ۳ سانتی‌متر نسبت به پین‌های پروگزیمال ایجاد و سپس استئوتومی انجام گردید. در نهایت ثابت کننده خارجی (واگنر) سوار شد. آنتی‌بیوتیک تزریقی از ابتدای بیهوشی شروع و به‌مدت ۴۸ تا حداکثر ۷۲ ساعت ادامه یافت.

است^(۱۳). این عوارض شامل مشکلات مکانیکی استخوان تشکیل شده (بدشکلی‌های پلاستیک، شکستگی‌ها، تاخیر در استحکام^۱ و آرتروز کاذب^۲)، مشکلات عفونی (عفونت‌های سطحی و عمقی) و مشکلات مفصلی (خشکی، نیمه‌دررفتگی و دررفتگی) می‌باشد. البته بروز بیشتر این عوارض به دلیل استفاده طولانی مدت از ثابت کننده خارجی است^(۱۱). در مطالعه حاضر نیز شاهد بودیم که بین افزایش مدت استفاده از ثابت کننده با بروز عفونت سطحی محل بین ارتباط وجود داشت. برای کاهش مدت استفاده از ثابت کننده خارجی و عوارض ناشی از آن محققین روش‌های متعددی شامل بلند کردن استخوان در چند سطح^۳، تکنیک‌های دینامیزاسیون با استفاده از روش «کالوتازیس»^۴ و استفاده همزمان از میله داخل کانال و ثابت کننده خارجی یا افزایش طول فمور با استفاده از میله را معرفی نمودند^(۲۰-۱۳،۱۹).

افزایش طول فمور روی یک میله داخل کانال یک روش جدید نمی‌باشد^(۲۱). «بست»^۵ و «لارسن»^۶ در سال ۱۹۵۶ در مطالعه خود به آن پرداختند^(۲۲). در سال‌های اخیر با ساخت پیچ‌های داخل کانال، امکان برداشتن زودهنگام ثابت کننده خارجی پس از اتمام فاز کشش امکان پذیر شد، چرا که این پیچ‌ها ثبات چرخشی و محوری خوبی فراهم می‌آوردند و بدین ترتیب بیمار سریع تر می‌تواند برنامه توانبخشی خود را آغاز نماید^(۲). گفتنی است که افزایش طول استخوان با روش «کشش تدریجی بر استخوان جدا شده» دارای دو فاز است: فاز کشش و فاز استحکام که پس از رسیدن به طول مورد نظر در فاز اول شروع می‌شود. با استفاده همزمان از میله داخل کانال و ثابت کننده خارجی، میله داخل کانال در فاز دوم استخوان را به خوبی حمایت می‌کند و در نتیجه نیازی به ثابت کننده خارجی نیست^(۱۰).

استفاده طولانی مدت از ثابت کننده خارجی به ویژه زمانی که افزایش طول چشمگیری مورد نظر است می‌تواند بسیار آزاردهنده و خسته کننده باشد و زندگی روزمره فرد را مختل کند^(۱۵).



شکل ۱. الف) پس از انجام استئوتومی، ثابت کننده خارجی در محل خود قرار داده شد، ب) پس از رسیدن به طول مناسب، ثابت کننده خارجی خارج و پیچ‌های داخل کانال دیستال جاگذاری شدند.

در این مطالعه موردی از جوش نخوردن و بدجوش خوردن استخوان، کاهش دامنه حرکتی زانو یا هیپ و آسیب عصبی دیده نشد. البته در ۳ بیمار کال با تاخیر تشکیل شد، بدین معنی که پس از گذشت زمان در نظر گرفته شده برای تشکیل استخوان جدید که دو برابر مدت زمان افزایش طول به ازای یک میلی متر بود، کال تشکیل نشد. به هر حال برای این بیماران مشکلی بوجود نیامد و نیاز به پیوند گرافت استخوانی نداشتند. یافته‌ها نشان دادند که بین مدت استفاده از ثابت کننده خارجی و عفونت محل بین همبستگی معناداری وجود داشت ($p=0/001, r=0/821$) بدین معنی که احتمال بروز عفونت با افزایش مدت زمان استفاده از ثابت کننده افزایش یافت.

بحث

مهم‌ترین یافته مطالعه حاضر این بود که استفاده همزمان از میله داخل کانال و ثابت کننده خارجی برای افزایش طول استخوان فمور، روشی کارآمد و مناسب است که علاوه بر رسیدن به طول مناسب اندام آسیب دیده، با کاهش مدت زمان استفاده از ثابت کننده خارجی، افزایش رضایت و راحتی بیمار و کاهش عوارض جراحی همراه است.

افزایش طول اندام با استفاده از ثابت کننده خارجی یک فرایند پیچیده و طولانی است و با عوارض فراوان همراه

1. Consolidation
2. Pseudarthrosis
3. Multiple segment lengthening
4. Callotasis
5. Bost
6. Larsen

«استانیسکی»^۱ و همکاران بیان نمودند که ۵/۶٪ بیماران کودک و نوجوان که تحت جراحی افزایش طول فمور با تکنیک الیزاروف قرار گرفته بودند، آنچنان دچار مشکلات روان‌شناختی شدند که پزشکان مجبور به توقف ادامه کار شدند^(۳۳). افزایش طول استخوان با استفاده از میله داخل کانال و ثابت‌کننده خارجی با هدف افزایش راحتی بیمار و ایجاد یک اسپلینت داخلی برای استخوان جدید ارائه شده است و باید با عوارض کمتر، کاربرد راحت‌تر و کاهش هزینه‌ها در مقایسه با روش‌های کلاسیک همراه باشد^(۲،۱۰،۱۵).

برخلاف گزارش‌های متعددی که نشان می‌دهند شکستگی یکی از عوارض شایع پس از درآوردن ثابت‌کننده خارجی است، در مطالعه ما موردی از این مشکل مشاهده نشد. این یافته همان‌گونه که قبلاً توضیح داده شد از حمایت استخوان توسط میله و پیچ‌های داخل کانال در فاز استحکام ناشی می‌شود. «پالی»^۲ و همکاران مشاهده نمودند در گروهی که با استفاده از میله داخل کانال و ثابت‌کننده خارجی تحت درمان بودند، در یک مورد میله و در یک مورد پیچ میله داخل کانال پروگزیمال دچار شکستگی یا شل شدگی گردید. آنها بیان نمودند که در مقابل در گروهی که با روش کلاسیک تحت درمان بودند، ۶ مورد شکستگی در استخوان تازه تشکیل شده دیده شد که در ۴ مورد با از دست رفتن طول همراه بود^(۲). «لامپاسی»^۳ و همکاران نیز در افزایش طول فمور با استفاده از میله داخل کانال الاستیک و ثابت‌کننده خارجی موردی از شکستگی مشاهده نکردند^(۱۳). «روزبراج»^۴ و همکاران نیز که از روش «گذاشتن میله بعد از بلند کردن استخوان برای افزایش طول تی‌بیا» استفاده نمودند موردی از بروز شکستگی گزارش نکردند^(۱۰). «سیمپسون»^۵ و همکاران در مطالعه خود به بلندکردن فمور با استفاده از IKSD^۶ پرداختند و مشاهده کردند که تنها یک بیمار پس از افزایش طول استخوان دچار شکستگی شد^(۱۵). «کوکاگلو»^۷ و همکاران نیز که از میله داخل کانالی و ثابت‌کننده خارجی برای افزایش طول فمور و

تی‌بیا استفاده نمودند، موردی از شکستگی مشاهده نکردند^(۳). این درحالی است که گفته می‌شود در بیمارانی که با استفاده از ثابت‌کننده خارجی درمان می‌شوند، خطر بروز شکستگی در محل استخوان تازه تشکیل شده بالاست^(۲۴،۲۵). در مطالعات انجام شده با استفاده از ثابت‌کننده خارجی میزان بروز این عارضه بین صفر تا ۳۷٪ گزارش شده است^(۲۱،۲۳،۲۷-۳۰).

البته «پالی» و همکاران عنوان نمودند در مواردی که طول استخوان تازه تشکیل شده زیاد است، احتمال بروز شکستگی وجود دارد و با رعایت برخی نکات می‌توان از بروز آن جلوگیری کرد. این نکات عبارتند از خارج‌سازی ثابت‌کننده خارجی در پایان فاز کشش و در زمانی که شواهد پرتونگاری مبنی بر پل‌زدن استخوان تازه تشکیل شده وجود داشته باشد. نکته دیگر اینکه تا زمانی که در پرتونگاری جوش خوردن یک یا دو کورتکس مشاهده نشود، تحمل وزن روی اندام تحت جراحی باید کنترل شده و محدود باشد^(۲).

در مطالعه حاضر موردی از جوش‌نخوردگی و بدجوش‌خوردگی دیده نشد. البته در ۳ بیمار، جوش‌خوردن با تاخیر همراه بود که بدون نیاز به پیوند استخوانی مشکل برطرف گردید. این بیماران به خوبی درمان شدند و در نهایت مشکلی نداشتند. «پالی» و همکاران در بررسی خود بیان نمودند که میزان جوش‌خوردن زودرس در دو گروه میله داخل کانال همراه با ثابت‌کننده خارجی و کلاسیک یکسان بود و همه این بیماران به استئوتومی مجدد نیاز پیدا کردند. آنها بیان نمودند که بروز این مشکل در بیماران گروه میله داخل کانال احتمالاً به دلیل عدم ریم کردن کانال در موارد اولیه انجام جراحی بوده است^(۲). این در حالی است که امروزه می‌دانیم، ریم‌کردن استخوان باعث کاهش استخوان‌سازی می‌شود و «کریستینسن» و «استین»^۸ در مطالعه خود این مشکل را مشاهده کردند^(۱۸). در مطالعه «کوکاگلو» و همکاران نیز ۲ بیمار (۴/۸٪) دچار تاخیر در جوش‌خوردن استخوان شدند که با استفاده از پیوند استخوانی درمان گردیدند. همچنین در این مطالعه، «جوش‌خوردن زودرس» در ۲ بیمار (یک مورد در تی‌بیا و یک مورد در فمور) مشاهده شد که به گفته محققین، این مشکل در

1. Stanitski
2. Paley
3. Lampasi
4. Rozbruch
5. Simpson
6. Intramedullary skeletal kinetic distractor
7. Kocaoglu

دربردارد که عبارتند از افزایش میزان از دست دادن خون در زمان جراحی اولیه، خطر آمبولی چربی (به‌ویژه در موارد دو طرفه همزمان) و عفونت عمقی یا عفونت کانال مدولاری^(۲,۳). مهم‌ترین مسئله نگران‌کننده در این روش احتمال انتقال عفونت سطحی پین‌های ثابت‌کننده خارجی به میله داخل کانال و در نتیجه آلوده شده مدولا است^(۲). همان‌طور که قبلاً ذکر شد در مطالعه ما ۸ بیمار دچار عفونت سطحی محل پین و یک بیمار دچار استئومیلیت شدند که نسبتاً میزان قابل توجهی است. در این بررسی بین مدت استفاده از ثابت‌کننده خارجی و بروز عفونت محل پین رابطه معنی‌دار وجود داشت. در بررسی «پالی» و همکاران یک بیمار دچار عفونت عمقی شد. همچنین «کوکالی» و همکاران^(۳) و «سیلبرگ»^۳ و همکاران^(۳۱) میزان بروز عفونت عمقی را به ترتیب ۲/۴٪ و ۵٪ بیان نمودند. در برخی مطالعات که نتایج افزایش طول استخوان روی میله داخل کانال را بررسی نمودند، میزان بالاتری از عفونت عمقی مشاهده شد. این میزان در مطالعه «سیمپسون» و همکاران^(۱۵) ۱۵٪ و در مطالعه «گردن»^۴ و همکاران^(۲۴) ۲۲/۲٪ بود. «سانگ»^۵ و همکاران نیز برای افزایش طول فمور از میله داخل کانال و ثابت‌کننده خارجی استفاده نمودند و دریافتند که ۳ نفر از ۲۲ بیمار (۱۳/۶٪) دچار استئومیلیت شدند^(۲۵). در بررسی «لی»^۶ و همکاران که یک مورد (۵/۹٪) عفونت عمقی مشاهده شد، شدت عفونت سطحی محل پین در مقایسه با مطالعاتی که از ثابت‌کننده خارجی برای طویل کردن استفاده کرده بودند، کمتر بود که احتمالاً به دلیل استفاده زمان کوتاه‌تر از ثابت‌کننده خارجی بود^(۲۰). «لامپاسی» و همکاران^(۱۳) و «شوسو»^۷ و همکاران^(۳۳) برای افزایش طول فمور از میله الاستیک به همراه ثابت‌کننده خارجی استفاده کردند و موردی از بروز عفونت عمقی و استئومیلیت نداشتند. برای پیشگیری از بروز عفونت عمقی و جلوگیری از تماس بین پین‌های ثابت‌کننده خارجی با میله داخل کانال و قراردادن پیچ‌های ایترلاک در سمت داخل توصیه شده است^(۲).

علاوه بر عفونت، احتمال بروز نکروز آواسکولار اپی‌فیز سر

تی‌یا ارتباطی به استفاده از میله داخل کانال نداشت^(۳).

افزایش طول فمور روی میله داخل کانال باعث افزایش طول استخوان در امتداد محور آناتومیک می‌شود. این وضعیت می‌تواند موجب ایجاد راستای نامناسب در اندام گردد^(۳). برخی محققین براین باورند که اگر طول یک فمور که در طی یک هفته محور مکانیکی طبیعی و والگوس طبیعی در زانو دارد، افزایش یابد، زانو به سمت داخل می‌رود^۱ که مقدار آن برای هر سانتی‌متر افزایش طول برابر ۰/۰۶ میلی‌متر خواهد بود. به‌هرحال در عمل در محل استئوتومی مقداری واروس ایجاد می‌گردد تا این وضعیت جبران گردد^(۱۵). به‌نظر می‌رسد علاوه بر کاهش مدت استفاده از ثابت‌کننده خارجی و میزان شکستگی، استفاده از میله داخل کانال می‌تواند به خنثی شدن نیروهایی که حین افزایش طول بر فمور وارد می‌شوند کمک نماید^(۲). در مطالعه ما همان‌گونه که در پرتونگاری‌های بلند پا پس از انجام جراحی مشاهده شد، موردی از بروز این مشکل دیده نشد و این یافته مهم می‌باشد چرا که یکی از نگرانی‌هایی که در استفاده از این روش مورد بحث و اختلاف‌نظر بوده است، بروز راستای نامناسب می‌باشد. «پالی» و همکاران مشاهده کردند اگرچه در گروه شاهد (ثابت‌کننده خارجی) ۵ نفر از ۹ بیمار دچار بدشکلی واروس شدند، اما در گروه میله داخل استخوان و ثابت‌کننده خارجی این وضعیت محدود شد و در واقع در این گروه موردی از راستای نامناسب مشاهده نشد^(۲). «کوکالو» و همکاران بیان نمودند که در مطالعه خود موردی از راستای نامناسب در زانو مشاهده نشد^(۳). «لامپاسی» و همکاران نیز بیان نمودند که کاهش چشمگیر در میزان مشکلات مکانیکی (شکستگی و انحراف محوری) در استفاده همزمان از میله داخل کانال و ثابت‌کننده خارجی نشان‌دهنده مزایای بیومکانیک این روش است^(۱۳). البته باید توجه کرد که اگر در افزایش طول روی میله، انحراف محوری^۲ اتفاق بیفتد، نمی‌توان آن را به سادگی روش الیزاروف اصلاح کرد. علاوه بر مزایای افزایش طول فمور با استفاده همزمان از میله داخل کانال و ثابت‌کننده خارجی، این روش معایبی نیز

3. Silberg
4. Gordon
5. Song
6. Li
7. Shevtsov

1. Medialization
2. Axial deviation

افزایش طول فمور با استفاده همزمان از

است مطالعه با تعداد نمونه‌های بیشتر انجام شود. مورد دیگر اینکه میزان بلند کردن استخوان در نمونه‌های تحقیق زیاد نبود و در مواردی که بیش از ۴ سانتی‌متر افزایش طول نیاز باشد، امکان بروز مشکلاتی وجود دارد.

نتیجه‌گیری

استفاده همزمان از میله داخل کانال و ثابت‌کننده خارجی برای افزایش طول استخوان فمور باعث کوتاه‌تر شدن مدت استفاده از ثابت‌کننده و در نتیجه افزایش پذیرش و راحتی بیمار و کاهش میزان عوارضی مانند شکستگی و انحراف محوری می‌گردد. البته باید توجه نمود که استفاده از روش‌های افزایش طول استخوان به‌نحوی که با کمترین میزان عوارض همراه باشد نیاز به کسب تجربه و مهارت دارد^(۳۷).

تقدیر و تشکر

بدین‌وسیله از زحمات آقای مهندس فرشاد صفدری که در نگارش این مقاله با ما همکاری داشتند تشکر می‌نمایم.

مجله جراحی استخوان و مفاصل ایران/ دوره دهم، شماره ۱، زمستان ۱۳۹۰

فمور به دلیل آسیب در بدن شاخه بالارونده پستی شریان سیرکومفلکس فمور داخلی در زمان جاگذاری میله داخل کانال در کودکان وجود دارد^(۲،۳).

برای غلبه بر این مشکلات برخی محققین استفاده از روش‌هایی مانند «میله‌گذاری پس از بلند کردن استخوان»^(۱۰)، استفاده از میله داخل کانال الاستیک^(۱۳،۳۳) و انجام کامل افزایش طول بر روی یک میله داخل کانال را پیشنهاد نموده‌اند که هر یک مزایا و معایب خاص خود را دارد^(۱۵،۳۴).

این مطالعه نیز برخی محدودیت‌ها و کاستی‌ها را داشت. مهم‌ترین محدودیت مطالعه حاضر این بود که به‌صورت توصیفی انجام شد. در این بررسی گروه شاهد وجود نداشت و نتایج افزایش طول فمور با استفاده از تکنیک موردنظر با نتایج حاصل از تکنیک‌های دیگر مقایسه نشد. انجام مطالعات مقایسه‌ای بسیار ضروری به‌نظرمی‌رسد زیرا امکان اصلاح تغییر شکل استخوان ضمن بلند کردن وجود ندارد، به‌علاوه مطالعه ما بر روی بزرگسالان انجام شد که صفحه رشد آنان بسته شده بود و تمام این بیماران راستای طبیعی داشتند. همچنین به نظر می‌رسد که حجم نمونه کم بود و لازم

References

- Babatunde OM, Fragomen AT, Rozbruch SR.** Noninvasive quantitative assessment of bone healing after distraction osteogenesis. *HSS J.* 2010;6(1):71-8.
- Paley D, Herzenberg JE, Paremian G, Bhave A.** Femoral lengthening over an intramedullary nail. A matched-case comparison with Ilizarov femoral lengthening. *J Bone Joint Surg Am.* 1997;79(10):1464-80.
- Kocaoglu M, Eralp L, Bilen FE, Balci HI.** Fixator-assisted acute femoral deformity correction and consecutive lengthening over an intramedullary nail. *J Bone Joint Surg Am.* 2009;91(1):152-9.
- Ilizarov GA.** The tension-stress effect on the genesis and growth of tissues: Part II. The influence of the rate and frequency of distraction. *Clin Orthop Relat Res.* 1989;(239):263-85.
- Maffulli N, Nele U, Matarazzo L.** Changes in knee motion following femoral and tibial lengthening using the Ilizarov apparatus: a cohort study. *J Orthop Sci.* 2001;6(4):333-8.
- Devmurari KN, Song HR, Modi HN, Venkatesh KP, Ju KS, Song SH.** Callus features of regenerate fracture cases in femoral lengthening in achondroplasia. *Skeletal Radiol.* 2010;39(9):897-903.

- Jasiewicz B, Kacki W, Tesiorowski M, Potaczek T.** Results of femoral lengthening over an intramedullary nail and external fixator. *Chir Narzadow Ruchu Ortop Pol.* 2008;73(3):177-83. Polish.
- Khakharia S, Fragomen AT, Rozbruch SR.** Limited quadricepsplasty for contracture during femoral lengthening. *Clin Orthop Relat Res.* 2009;467(11):2911-7.
- Sangkaew C.** Distraction osteogenesis of the femur using conventional monolateral external fixator. *Arch Orthop Trauma Surg.* 2008;128(9):889-99.
- Rozbruch SR, Kleinman D, Fragomen AT, Ilizarov S.** Limb lengthening and then insertion of an intramedullary nail: a case-matched comparison. *Clin Orthop Relat Res.* 2008;466(12):2923-32.
- Shevtsov V, Popkov A, Popkov D, Prévot J.** Reduction of the period of treatment for leg lengthening. Technique and advantages. *Rev Chir Orthop Reparatrice Appar Mot.* 2001;87(3):248-56. French.
- O'Carrigan T, Paley D, Herzenberg JE.** Obstacles in limb lengthening fractures. In: Rozbruch SR, Ilizarov S. *Limb Lengthening and Reconstruction Surgery.* NY: Informa Healthcare; 2007:675-9.
- Lampasi M, Launay F, Jouve JL, Bollini G.** Femoral lengthening over elastic stable intramedullary nailing in children using the monolateral external fixator. *Chir Organi Mov.* 2009;93(2):57-64.

14. **Kenaway M, Krettek C, Liidakis E, Meller R, Hankemeier S.** Insufficient bone regenerate after intramedullary femoral lengthening: risk factors and classification system. *Clin Orthop Relat Res.* 2011;469(1):264-73.
15. **Simpson AH, Shalaby H, Keenan G.** Femoral lengthening with the Intramedullary Skeletal Kinetic Distractor. *J Bone Joint Surg Br.* 2009;91(7):955-61.
16. **Leidinger B, Winkelmann W, Roedl R.** Limb lengthening with a fully implantable mechanical distraction intramedullary nail. *Z Orthop Ihre Grenzgeb.* 2006;144(4):419-26. German.
17. **Krieg AH, Speth BM, Foster BK.** Leg lengthening with a motorized nail in adolescents : an alternative to external fixators? *Clin Orthop Relat Res.* 2008;466(1):189-97.
18. **Kristiansen LP, Steen H.** Lengthening of the tibia over an intramedullary nail, using the Ilizarov external fixator. Major complications and slow consolidation in 9 lengthenings. *Acta Orthop Scand.* 1999;70(3):271-4.
19. **Glorion C, Pouliquen JC, Langlais J, Ceolin JL, Kassis B.** Femoral lengthening using the callotasis method: study of the complications in a series of 70 cases in children and adolescents. *J Pediatr Orthop.* 1996;16(2):161-7.
20. **Li Z, Zhang X, Duan L, Chen X.** Distraction osteogenesis technique using an intramedullary nail and a monolateral external fixator in the reconstruction of massive postosteomyelitis skeletal defects of the femur. *Can J Surg.* 2009;52(2):103-11.
21. **Simpson AH, Cole AS, Kenwright J.** Leg lengthening over an intramedullary nail. *J Bone Joint Surg Br.* 1999; 81(6):1041-5.
22. **Bost FC, Larsen LJ.** Experiences with lengthening of the femur over n intramedullary rod. *J Bone Joint Surg Am.* 1956;38-A(3):567-84.
23. **Stanitski DF, Bullard M, Armstrong P, Stanitski CL.** Results of femoral lengthening using the Ilizarov technique. *J Pediatr Orthop.* 1995;15(2):224-31.
24. **Gordon JE, Goldfarb CA, Luhmann SJ, Lyons D, Schoenecker PL.** Femoral lengthening over a humeral intramedullary nail in preadolescent children. *J Bone Joint Surg Am.* 2002;84-A(6):930-7.
25. **Song HR, Oh CW, Mattoo R, Park BC, Kim SJ, Park IH, Jeon IH, Ihn JC.** Femoral lengthening over an intramedullary nail using the external fixator: risk of infection and knee problems in 22 patients with a follow-up of 2 years or more. *Acta Orthop.* 2005;76(2):245-52.
26. **Simpson AH, Kenwright J.** Fracture after distraction osteogenesis. *J Bone Joint Surg Br.* 2000;82(5):659-65.
27. **Dahl MT, Gulli B, Berg T.** Complications of limb lengthening. A learning curve. *Clin Orthop Relat Res.* 1994;(301):10-8.
28. **Guidera KJ, Hess WF, Highhouse KP, Ogden JA.** Extremity lengthening: results and complications with the Orthofix system. *J Pediatr Orthop.* 1991;11(1):90-4.
29. **Luke DL, Schoenecker PL, Blair VP 3rd, Capelli AM.** Fractures after Wagner limb lengthening. *J Pediatr Orthop.* 1992;12(1):20-4.
30. **Noonan KJ, Leyes M, Forriol F, Cañadell J.** Distraction osteogenesis of the lower extremity with use of monolateral external fixation. A study of two hundred and sixty-one femora and tibiae. *J Bone Joint Surg Am.* 1998;80(6):793-806.
31. **Shevtsov VI, Popkov AV, Popkov DA, Yerofeev SA, Prévot J, Lascombes P.** Elastic stable intramedullary nailing in Ilizarov bone lengthening. *Rev Chir Orthop Reparatrice Appar Mot.* 2004;90(5):399-410. French.
32. **Silberg ET, Goulet JA, Greenfield ML.** Femoral lengthening: conventional Ilizarov technique compared to lengthening over intramedullary rod. *Orthop Trans.* 1997;21:71.
33. **Kubiak EN; Strauss E; Grant A; Feldman D; Egol KA.** Early complications encountered using a self-lengthening intramedullary nail for the correction of limb length inequality. *Joint Dis Relat Surg.* 2007;18(2):52-57.