



بررسی میزان اثربخشی تزریق کورتیکواستروئید داخل غلاف تاندون خم‌کننده با هدایت سونوگرافی در درمان بیماری شست ماشه‌ای

* دکتر محسن مردانی کیوی، ** دکتر فریور عبدالله‌زاده لاهیجی، *** دکتر علی بابایی جندقی، **** دکتر خشایار صاحب اختیاری، ***** دکتر کیوان هاشمی مطلق
«دانشگاه علوم پزشکی گیلان»

خلاصه

پیش‌زمینه: گیرافتادن تاندون خم‌کننده پولیسپس لونگوس در محل پولی A₁ شایع‌ترین علت ایجاد علایمی چون گیرکردن و درد در هنگام خم و راست کردن شست است که به آن شست ماشه‌ای گفته می‌شود. هدف از این مطالعه، تعیین میزان اثربخشی تزریق کورتیکواستروئید به درون غلاف تاندون با هدایت سونوگرافی برای درمان این بیماری بود.

مواد و روش‌ها: در یک مطالعه آینده‌نگر ۱۰۴ بیمار (۷ مرد و ۹۷ زن، ۱۱۲ شست ماشه‌ای) با تشخیص بالینی «شست ماشه‌ای» در یک مرکز درمانی در شهر رشت طی ۲ سال تحت تزریق کورتیکواستروئید با هدایت التراسوند قرار گرفتند. میانگین سنی بیماران ۷/۶۳ ± ۵۲/۱۱ سال بود. روند بهبودی بیماران با رتبه‌بندی سیستم «کوئینل» پیش از تزریق و پس از آن در ۵ مقطع (۳ و ۶ هفته، ۳ و ۶ و ۱۲ ماه) بررسی شد.

یافته‌ها: در طول یک سال پس از تزریق اول از ۱۱۲ شست، ۱۵ مورد (۱۳/۴٪) به تزریق مجدد و/یا جراحی نیاز پیدا کردند که در ۱۲ مورد (۸۰٪) تزریق مجدد، در ۲ مورد جراحی و در ۱ مورد ابتدا تزریق مجدد و سپس به دلیل عدم بهبودی، جراحی صورت گرفت. کاهش رتبه کوئینل در تمامی شست‌ها پس از تزریق از نظر آماری معنادار بود (p=۰/۰۰۰۱). در پایان یک سال پس از تزریق ۱۱۱ شست (۹۹/۱٪) کاملاً بدون علامت بودند.

نتیجه‌گیری: تزریق کورتیکواستروئید داخل غلاف تاندون خم‌کننده انگشت شست با هدایت التراسوند روش مؤثری در درمان بیماری شست ماشه‌ای است و نیاز به انجام عمل جراحی را کاهش می‌دهد.

واژه‌های کلیدی: فراصوت‌نگاری، اختلال انگشت ماشه‌ای، تزریق

دریافت مقاله: ۸ ماه قبل از چاپ؛ مراحل اصلاح و بازنگری: ۳ بار؛ پذیرش مقاله: ۲ ماه قبل از چاپ

Survey on Efficacy of Sonographically Guided Intra Flexor Sheath Corticosteroid Injection in the Management of Trigger Thumb

*Mohsen Mardani-Kivi, MD; **Farivar A Lahiji, MD; ***Ali Babaei Jandaghi, MD;
****Khashayar Saheb-Ekhtiari, MD; *****Keyvan Hashemi-Motlagh, MD

Abstract

Background: Entrapment of flexor pollicis longus at the level of A₁ pulley is the most common cause of snapping or painful thumb upon flexion and extension motion; the so called which is called "Trigger Thumb". The aim of this study is to assess the efficacy of sonographically-guided intra tendon sheath corticosteroid injection in the management of trigger thumb.

Methods: In a prospective study 104 patients (7 males, 97 females, 112 trigger thumbs) with the mean age of 52.11±7.63 who had trigger thumb underwent intra flexor sheath corticosteroid injection under the guide of ultrasound in a 2 year period in Rasht-Iran. Improvement was measured using the "Quinnell" grading system before and in intervals after 3 and 6 weeks; 3, 6 and 12 months after injection.

Results: From the 112 thumbs, 15 (13.4%) required reinjection and/or surgery. Twelve (80%) of these 15 thumbs were simply re-injected, 2 (13.3%) underwent surgery without re-injection but because of no improvement, underwent surgery. Reduction in Quinnell grade after the first injection was significant (p<.0001). One year after the first injection, 111 of 112 thumbs (99.1%) were symptom-free.

Conclusion: Sonographically guided intra flexor sheath corticosteroid injection is an effective method in the management of trigger thumb and would reduce the need for surgical release.

Keywords: Ultrasonography; Trigger finger disorder; Injection

Received: 8 months before printing ; Accepted: 2 months before printing

*Orthopaedic Surgeon, Orthopaedic Department, Guilan University of Medical Sciences, Rasht, IRAN.

**Orthopaedic Surgeon, Orthopaedic Department, Shahid Beheshti University of Medical Sciences, Tehran, IRAN.

***Radiologist, Department of Radiology, Guilan University of Medical Sciences, Rasht, IRAN.

****General Practitioner, Orthopaedic Research Center, Guilan University of Medical Sciences, Rasht, IRAN.

Corresponding author: Mohsen Mardani-Kivi, MD
Poursina Hospital, Orthopedic Unit, Parastaar Street, Rasht, Iran.
E-mail: dr_mohsen_mardani@yahoo.com

مقدمه

انگشت و شست ماشه‌ای^۱ یکی از علل شایع از کارافتادگی دست و از دلایل متعارف ارجاع بیماران به مراکز درمانی ارتوپدی هستند^(۱). گیر کردن تاندون عضلات خم‌کننده انگشتان که باعث ناراحتی و درد حین حرکت انگشت یا قفل شدن آن می‌شود را به‌عنوان انگشت ماشه‌ای می‌شناسند. اگر این اتفاق در تاندون خم‌کننده پولیسیس لونگوس اتفاق بیافتد، به آن شست ماشه‌ای گفته می‌شود^(۲,۳). دو سن رخداد این بیماری کمتر از ۶ سال و دهه‌های ۵۰ و ۶۰ زندگی هستند و در زنان شایع‌تر است^(۱,۲,۳). شیوع کلی گیر افتادگی تاندون خم‌کننده انگشتان در طول زندگی ۲/۶-۲ درصد برآورد شده^(۱,۴) و میزان رخداد آن در افراد مبتلا به دیابت ملیتوس^(۵,۶)، هیپوتیروئیدی، نقرس، نارسایی کلیه، آمیلوئیدوز^(۷,۸,۹) و ضایعات منطقه‌ای دست مثل تنوسینوویت دکورون، سندرم تونل کارپال و کانتراکچر دوپوئین^(۴,۷,۸,۹,۱۰) بیشتر است. انگشت اول (شست) بیشترین شانس را برای ابتلا به این بیماری دارد^(۱۱,۱۲). علایمی چون گیرکردن، قفل شدن، سفتی، کلیک، مشکل در باز کردن انگشتی که خم شده و درد در محل پولی A₁ مهم‌ترین معیار تشخیص بیماری هستند^(۴,۱۳). روش‌های درمانی انگشت ماشه‌ای به دو دسته کلی جراحی و غیرجراحی تقسیم می‌شوند. درمان‌های جراحی براساس آزاد کردن پولی A₁ به صورت باز یا از راه پوست^۲ هستند که به‌علت تهاجمی بودن و عوارض بالقوه، در صورت شکست درمان‌های غیرجراحی، اندیکاسیون دارند^(۱۲,۱۴). خط اول درمان، استفاده از روش‌های غیرجراحی مثل استراحت دادن به انگشت، آتل‌گیری و تزریق موضعی کورتیکواستروئیدهاست^(۱۵,۱۶). از میان این روش‌ها تزریق کورتیکواستروئید به‌درون غلاف^۳ تاندون رایج‌ترین آنهاست که موفقیت درمان ۹۳-۳۸ درصد گزارش شده است^(۱۷,۱۸). اخیراً در مورد این که تزریق داخل غلاف یا زیرجلدی تغییری در پاسخ به درمان ایجاد می‌کند سؤالاتی مطرح شده است^(۱). حتی

«کامهین»^۴ و همکاران با تزریق کورکوران^۵ «متیلین‌بلو» و کورتون به داخل غلاف پیش از جراحی باز مشاهده نمودند که فقط در ۵۰ درصد تزریق‌ها ماده حاجب به داخل غلاف تاندون تزریق شده بود و همین بیماران علایم را برای مدت بیشتری پس از تزریق حفظ کردند^(۱۹). گزارش‌هایی از عواقب وخیم در پی تزریق کورکوران کورتون مثل پارگی تاندون^(۲۰) و نکروز انگشت^(۲۱) نیز منتشر شده است. در این راستا «لی»^۶ و همکاران نیز در یک بررسی در سال ۲۰۱۱ بر روی ۵ جسد ۲۰ تزریق را با هدایت^۷ التراسوند و ۲۰ تزریق را به‌صورت کورکوران انجام دادند. در پایان در گروه اول ۷۰٪ تزریق‌ها و در گروه دیگر فقط ۱۵٪ تزریق‌ها داخل غلاف صورت گرفته بود^(۲۲). اختلاف نظرهای موجود در مورد روش درمان و عدم انجام مطالعه مشابه دلیل عمده انجام این بررسی بود. در این تحقیق پیامدهای درمانی و عوارض تزریق کورتیکواستروئید به‌صورت داخل غلاف تاندونی تحت هدایت التراسوند بررسی گردید.

مواد و روش‌ها

مطالعه از نوع توصیفی آینده‌نگر بود. ابتدا مجوز اجرای مطالعه از سوی دانشگاه علوم پزشکی گیلان صادر گردید. تمامی بیمارانی که از فروردین ۱۳۸۸ لغایت فروردین ۱۳۹۰ با تشخیص بالینی «شست ماشه‌ای» و داشتن هر سه علامت درد و حساسیت در لمس^۸ در محل پولی A₁، احساس درد و ناراحتی در هنگام خم و راست کردن انگشت شست دست و لمس ندول به بیمارستان پورسینای شهر رشت مراجعه نمودند وارد مطالعه شدند. به این ترتیب ۱۰۴ بیمار (۷ مرد، ۹۷ زن) نمونه تحقیق را تشکیل دادند. شنیدن صدای کلیک در هنگام خم یا راست شدن شست، گیرکردن یا قفل شدن انگشت شست دست و وجود حالت ماشه‌ای نیز از سایر علایمی بود که در کنار علایم فوق بررسی شد. معیارهای خروج از مطالعه شامل هرگونه تنوسینوویت همراه در ناحیه دست مثل بیماری دکورون، سندرم

4. Kamhin
5. Blind
6. Lee
7. Guide
8. Tenderness

1. Trigger finger and thumb
2. Percutaneous
3. Sheath

جهت تزریق ابتدا بیمار به پشت دراز کشید، طوری که دست در کنار بدن قرار داشت، مچ دست در حالت استراحت و کف دست رو به سقف بود. در مطالعات قبلی^(۱۹،۲۴) میزان داخل غلاف بودن و موفقیت درمانی کوتاه‌مدت و بلندمدت تزریق با سر سوزن شماره ۲۵ و زاویه ۴۵°-۳۰° از سمت ولار با اپروچ پروگزیمال به دیستال در محل آناتومیک پولی A₁ نسبت به سایر روش‌ها بیشتر بود و در این مطالعه نیز از همین شیوه در تمامی تزریق‌ها استفاده شد. تزریق در شرایط آسپتیک صورت گرفت. داروی تزریق شده در تمامی بیماران و در همه نوبت‌های تزریق یکسان بود و از ۱ میلی‌لیتر متیل‌پردنیزولون استات (ساخت ایران) ۴۰ میلی‌گرم در میلی‌لیتر به همراه ۰/۵ میلی‌لیتر محلول لیدوکائین ۲ درصد استفاده شد. معاینه، تشخیص بیماری، تزریق دارو، بررسی نتایج درمان و در صورت نیاز تزریق مجدد و اعمال جراحی توسط نویسنده مسئول انجام گرفت. هدایت التراسوند بر عهده متخصص رادیولوژیست بود که از یک پروب خطی^۶ ۱۴ مگاهرتز (مدل Ultrasonix Touch ver.5.5.4) استفاده نمود. هدف، تزریق در فضای زیر پولی A₁ و داخل غلاف تاندون خم‌کننده پولیسیس لونگوس بود و با توجه به زاویه تزریق که پروگزیمال به دیستال انتخاب شده بود، در سونوگرافی اپروچ دیستال به پروگزیمال طولی^۷ برای ایجاد دید بهتر از محل سر سوزن انتخاب شد. ابتدا با اسکن عرضی^۸ روی بند اول انگشت شست، تاندون را یافته و بعد با چرخاندن پروب، الگوی اکوی فیبریلاری^۹ مشاهده شد و در وسط تصویر قرار گرفت. سپس پروب به سمت پروگزیمال تا هم‌سطح مفصل متاکارپوفالانژیال حرکت داده و اولین پولی حلقوی دیده شد. آنگاه سوزن با زاویه ۴۵°-۳۰° از پروگزیمال به دیستال به فضای بین پولی A₁ و تاندون خم‌کننده پولیسیس لونگوس وارد و تزریق انجام شد (شکل ۱). حین تزریق تورم غلاف تاندون و جریان مایع درون آن از نوک شست تا محل تزریق بررسی شد (شکل ۲-۴). از آنجا که در بسیاری از موارد جهت دید بهتر سونوگرافیک نیاز به ژل سونوگرافی بود، در تمامی موارد از ژل استریل و روکش شفاف برای پروب استفاده گردید.

تونل کارپال و کانترکچر دوپویترن، درگیری سایر انگشتان، شک بالینی به سایر بیماری‌ها با علائم مشابه و تایید آنها در بررسی‌های صورت گرفته و تزریق کورتون داخل غلاف تاندون انگشت مورد مطالعه در ۱ سال گذشته در نظر گرفته شد. در این مطالعه از رتبه‌بندی کوئینل^۱ (۲۳) برای معاینه و پیگیری سیر بهبود یافتن بیماران استفاده شد. این معیار به وسیله یک کارشناس ارشد مترجمی انگلیسی، به فارسی ترجمه شد. سپس توسط یک کارشناس مترجمی زبان دیگر مجدداً به انگلیسی برگردانده شده و ترجمه اخیر با متن انگلیسی سوالات اولیه مقایسه گردید تا از صحت و مفهوم بودن ترجمه اول اطمینان حاصل شود. پس از این مرحله پرسشنامه به تایید متخصصین ارتوپدی هیات علمی دانشگاه رسید. برای تعیین پایایی^۲ پرسشنامه در یک مطالعه مقدماتی^۳ با ۳۰ بیمار، از متخصصین ارتوپدی عضو هیات علمی دانشگاه استفاده شد. روایی^۴ پرسشنامه پس از جمع‌آوری نتایج و براساس ضریب همبستگی داخل کلاسی^۵ به میزان ۰/۹۳ تعیین گردید.

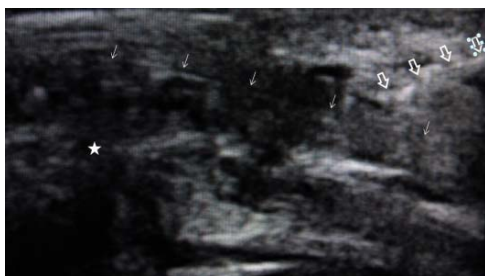مشخصات جمعیت‌شناسی (شامل: سن، جنس، سمت درگیر و دست غالب)، سابقه بیماری‌های قبلی (شامل: دیابت ملیتوس، آرتریت روماتوئید و هایپوتیروئیدی) و زمان شروع علائم (در دو گروه کسانی که علائم بیماری را بیش از ۶ ماه و کمتر از ۶ ماه پیش از مراجعه داشتند) در پرونده ثبت و بیماران طبق معیار کوئینل (جدول ۱) رتبه‌بندی شدند:

جدول ۱. رتبه‌بندی کوئینل

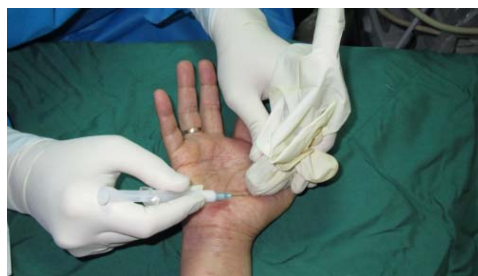رتبه	توضیح
۱	بدون حالت ماشه‌ای، احساس ناهمگونی در حرکت انگشت یا کریپیتاسیون خفیف
۲	حالت ماشه‌ای، گیرکردن انگشت که به صورت فعال رفع می‌شود
۳	حالت ماشه‌ای، گیرکردن انگشت که به صورت غیرفعال رفع می‌شود
۴	قفل شدن انگشت، غیر قابل رفع

6. Linear probe
7. Longitudinal
8. Axial
9. Fibrillary Echo Pattern

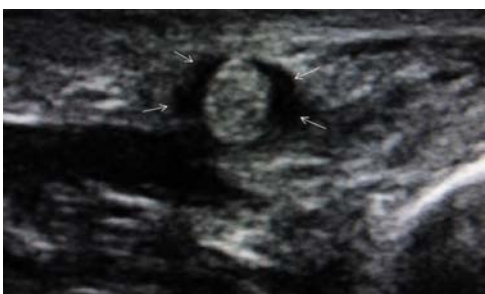1. Quinell's Grading
2. Reliability
3. Pilot Study
4. Validity
5. Intra-class Correlation Coefficient



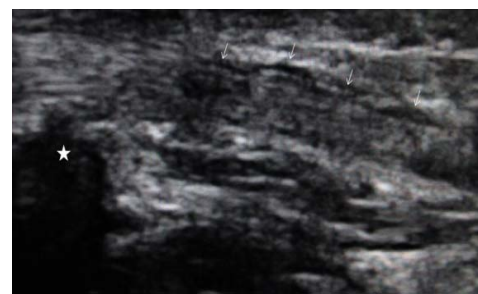
شکل ۲. نمای طولی ورود سوزن در سونوگرافی. (پیکان‌های توخالی: سوزن، پیکان‌های توپر: تاندون، ستاره: مفصل متاکارپوفالانژیال اول)



شکل ۱. وارد کردن سوزن با زاویه ۳۰-۴۵ درجه



شکل ۴. نمای عرضی از تاندون در سونوگرافی در پی تزریق کورتیکواستروئید (پیکان‌ها: تجمع مایع درون غلاف در اطراف تاندون)



شکل ۳. نمای طولی از تاندون در سونوگرافی در پی تزریق کورتیکواستروئید (پیکان‌ها: تجمع مایع درون غلاف در اطراف تاندون، ستاره: مفصل متاکارپوفالانژیال اول)

(χ^2) و در صورت عدم کفایت آزمون فوق به واسطه حجم نمونه از تست دقیق فیشر^۱ استفاده شد. تحلیل روند تغییرات رتبه‌بندی کوئینل و ارتباط آن با متغیرهای زمینه‌ای با روش اندازه‌گیری تکرار شده^۲ و آزمون‌های موکلی و اپسیلون^۳؛ و تغییرات رتبه‌بندی کوئینل با تحلیل واریانس صورت گرفت. محاسبات آماری با نرم‌افزار SPSS انجام و سطح معنی‌داری ۰/۰۵ در نظر گرفته شد.

یافته‌ها

از مجموع ۱۱۷ بیمار ۱۳ نفر به دلیل در دسترس نبودن جهت پیگیری، از مطالعه خارج شدند.

یک‌صد و چهار بیمار و ۱۱۲ شست شامل ۷ مرد (۶/۷٪) و ۹۷ زن (۹۳/۳٪) مورد مطالعه قرار گرفتند. میانگین سنی بیماران $7/63 \pm 52/11$ سال (۶۹-۲۶) بود و بیشتر آنان در گروه سنی ۵۰-۵۹ سال قرار داشتند. مدت زمان پیگیری حداقل یک سال بود.

پس از اتمام تزریق، محل تزریق با پنبه استریل و الکل کمپرس و شست چند مرتبه کاملاً خم و راست شد. برای کاستن اثر منحنی یادگیری، بیمارانی که در ۶ ماه اول شروع تزریق داخل غلاف تاندون با هدایت التراسوند به این روش تحت درمان قرار گرفته بودند، به این مطالعه وارد نشدند. بیماران از نظر عوارض کوتاه مدت نظیر تورم شدید، اکیموز و شوک وازوواگال تا ۳۰ دقیقه در کلینیک تحت نظر قرار گرفتند. پیگیری‌های بالینی در ۳ و ۶ هفته، ۳ و ۶ و ۱۲ ماه پس از تزریق اول انجام شد. از معیار کوئینل جهت پیگیری و ارزیابی میزان بهبود علائم در ویزیت‌های بعدی استفاده گردید. در صورت عدم کاهش یا افزایش رتبه کوئینل در ویزیت سوم و بعد از آن به بیماران پیشنهاد شد تحت تزریق مجدد یا عمل جراحی قرار گیرند. درمان براساس ضوابط و استانداردهای اخلاقی انجام و برگه رضایت‌نامه آگاهانه از تمامی بیماران اخذ گردید. داده‌های جمع‌آوری شده به صورت جداول فراوانی استخراج گردید. برای تحلیل داده‌ها از آزمون غیرپارامتری مجذور خی

1. Fisher's Exact test
2. Repeated measure analysis
3. Mauchly's & Epsilon tests

(۲/۹٪) آرتريت روماتويد بود (يك بیمار همزمان ديابت ملیتوس و آرتريت روماتويد و يك بیمار همزمان ديابت ملیتوس و هیپوتیروییدی داشت).

از بیماران مبتلا به بیماری‌های زمینه‌ای هیچ‌یک جراحی نشدند، لیکن نیاز به تزریق مجدد در آنها زیاد بود. در کل از ۳۰ شست که بیماری زمینه‌ای نیز داشتند برای ۸ مورد (۲۶/۷٪) تزریق مجدد انجام شد ($p=0/006$). به جز ۱ شست که همزمان به ديابت ملیتوس و آرتريت روماتويد مبتلا بود و علايمش تا پایان ۱ سال پس از تزریق در حد رتبه ۱ کوئینل باقی ماند، همه شست‌های مبتلا به بیماری‌های زمینه‌ای در پایان ۱ سال بدون علامت بودند.

جدول ۳ مقدار رتبه کوئینل و میانگین آن در ویزیت‌های اول تا ششم را نشان می‌دهد. ویزیت اول پیش از تزریق اول و ویزیت‌های دوم تا ششم پس از آن انجام شده‌اند. بین سرعت بهبود اولیه و سیر بهبودی بیماران، و بالا یا پایین بودن رتبه کوئینل پیش از درمان (ویزیت اول) ارتباط معناداری دیده نشد ($p \geq 0/05$). یافته‌ها نشان دادند که روند و مقدار تغییرات رتبه کوئینل در تمامی شست‌ها به‌طور چشمگیری معنادار بود ($p=0/0001$). همچنین بین روند و مقدار تغییرات رتبه کوئینل در دو گروه بیماران کمتر و بیشتر از ۶ ماه تفاوت قابل ملاحظه‌ای وجود داشت ($p=0/0001$). دو گروه بیماران ديابتی و غیرديابتی از نظر روند و مقدار تغییرات رتبه کوئینل در طی ویزیت‌ها مقایسه شدند و بین دو گروه تفاوت معناداری وجود نداشت ($p \geq 0/05$).

در هیچ یک از بیماران عوارضی چون شوک وازوواگال، خونریزی، پارگی تاندون، عفونت محل تزریق، اکیموز یا نکروز چربی مشاهده نشد.

در ۶۴ بیمار دست راست، ۳۲ بیمار دست چپ و ۸ بیمار شست هر دو دست درگیر بود که ۸۹ مورد (۷۹/۵٪) سمت غالب را شامل می‌شد.

به‌طورکلی ۹۷ شست (۸۶/۶٪) در پیگیری یک ساله با یک بار تزریق بهبودی کامل یافتند. ۱۵ شست (۱۳/۴٪) به تزریق مجدد و/یا جراحی نیاز پیدا کردند که از این تعداد در ۱۲ مورد صرفاً تزریق مجدد، ۲ مورد جراحی و ۱ مورد ابتدا تزریق مجدد و سپس به‌دلیل عدم بهبودی جراحی انجام شد. برای هیچ شستی بیش از دو بار تزریق صورت نگرفت. در ۱۲ شست تا دو بار تزریق، ۲ مورد در ویزیت دوم، ۶ مورد در ویزیت سوم (ویزیت سه‌ماهه) و ۴ مورد در ویزیت پنجم تزریق مجدد انجام شد. در پایان یک سال (ویزیت ششم) ۱۱۱ مورد از ۱۱۲ شست (۹۹/۱٪) بدون علامت بود و تنها یک شست در رتبه ۱ کوئینل قرار گرفت که به‌دلیل عدم تمایل بیمار به تزریق مجدد و جراحی برای وی اقدام خاصی انجام نشد.

یک صد و هفت مورد (۹۵/۲٪) از ۱۱۲ شست درگیر علايم بیماری را کمتر از ۶ ماه و ۵ شست علايم را بیشتر از ۶ ماه داشتند. در گروه کمتر از ۶ ماه، برای ۱۲ مورد از ۱۰۷ انگشت (۱۱/۲٪) تزریق مجدد انجام شد و ۱ مورد (۰/۹٪) تحت عمل جراحی قرار گرفت. از ۵ شست گروه بیشتر از ۶ ماه، برای یک مورد (۲۰٪) تزریق مجدد و ۲ مورد (۴۰٪) عمل جراحی انجام شد. یافته‌ها نشان دادند که بیشتر بودن درصد تزریق مجدد در گروه بیشتر از ۶ ماه از لحاظ آماری معنادار نبود ($p \geq 0/05$). ضمن اینکه فقط ۵ مورد بیش از ۶ ماه قبل از تزریق علامت داشتند.

از ۱۰۴ بیمار، ۲۸ نفر (۲۶/۹٪) سابقه بیماری زمینه‌ای داشتند که شامل ۲۰ مورد ديابت (۱۹/۲٪)، ۷ هیپوتیرویید و ۳ مورد

جدول ۳. توزیع فراوانی و میانگین رتبه کوئینل انگشتان در ویزیت‌های انجام شده

نوبت ویزیت	بدون علامت تعداد (%)	رتبه ۱ تعداد (%)	رتبه ۲ تعداد (%)	رتبه ۳ تعداد (%)	رتبه ۴ تعداد (%)	انحراف معیار ± میانگین رتبه
اول	۰ (۰)	۳ (۲/۷)	۵۶ (۵۰)	۳۳ (۲۹/۵)	۲۰ (۱۷/۹)	۲/۶۲ ± ۰/۸۱
دوم	۱۰۵ (۹۳/۸)	۵ (۴/۵)	۱ (۰/۹)	۰ (۰)	۱ (۰/۹)	۰/۱۰ ± ۰/۴۶
سوم	۱۰۲ (۹۱/۱)	۷ (۶/۳)	۱ (۰/۹)	۱ (۰/۹)	۱ (۰/۹)	۰/۱۴ ± ۰/۵۵
چهارم	۱۰۳ (۹۲)	۷ (۶/۳)	۱ (۰/۹)	۱ (۰/۹)	۰ (۰)	۰/۱۱ ± ۰/۴۱
پنجم	۱۰۶ (۹۴/۶)	۳ (۲/۷)	۳ (۲/۷)	۰ (۰)	۰ (۰)	۰/۰۸ ± ۰/۳۶
ششم	۱۱۱ (۹۹/۱)	۱ (۰/۹)	۰ (۰)	۰ (۰)	۰ (۰)	۰/۰۱ ± ۰/۰۹

بحث

تأثیر روش تزریق کورتون در درمان تنوسینوویت تنگ‌شونده^۱ یکی از موارد بحث در ارتوپدی است. علی‌رغم آنکه بیش از نیم قرن از مطالعه بر روی نتایج تزریق کورتیکواستروئیدهای کوتاه و بلند اثر در غلاف تاندون خم‌کننده می‌گذرد^(۹،۲۵،۲۶) لیکن نقش آنها در درمان انگشت و شست ماشه‌ای و اهمیت داخل غلافی بودن تزریق مورد سوال واقع می‌شود^(۱،۱۹،۲۷). اثر ضدالتهابی، محدود کردن ساخت کلاژن و بافت گرانوله و همچنین اثر چسبندگی بین تاندون و بافت‌های اطراف آن توجیه‌کننده اثر درمانی کورتیکواستروئیدها می‌باشند^(۲۷). در دو مطالعه^(۱۸،۲۸) اثر تزریق کورتون با لیدوکائین و لیدوکائین به تنهایی بررسی شد و یافته‌ها نشان دادند که اثربخشی ترکیب کورتون و لیدوکائین بیشتر بود. در مطالعه حاضر ۱۱۱ مورد از ۱۱۲ شست (۹۹/۱٪) در پایان یک سال پس از تزریق کاملاً بدون علامت بودند که بیش از ۹۳-۳۸ درصد موفقیت بدست آمده در مطالعات قبلی بود^(۱۸-۱۹،۱۶). باتوجه به اینکه به‌جز وجود هدایت التراسوند، سایر روش‌های تزریق در این مطالعه و مقالات قبلی تقریباً مشابه بود، به‌نظر می‌رسد این تفاوت ناشی از کم‌دقتی تزریق کورکورانه^(۱۹،۲۲) نسبت به تزریق با هدایت التراسوند می‌باشد.

در چهار مطالعه رابطه میزان موفقیت درمان با فاصله زمانی شروع علائم و مراجعه بیمار بررسی شد. «فریبرگ»^۲ و همکاران در ۱۰۸ انگشت و دو گروه بیشتر و کمتر از ۳ ماه^(۲۹)، «رودس»^۳ و همکاران در ۵۳ انگشت و دو گروه در کمتر و بیشتر از ۴ ماه^(۳۰)، «نیمیگان»^۴ و همکاران^(۹) و همچنین «نیوپورت»^۵ و همکاران^(۳۱) به ترتیب در ۱۱۸ و ۳۳۸ انگشت و دو گروه بیشتر و کمتر از ۶ ماه از شروع علائم نتایج درمانی را بررسی کردند. یافته‌های این بررسی‌ها یکسان بود؛ به این ترتیب که با افزایش فاصله زمانی شروع علائم و مراجعه، میزان موفقیت تزریق کورتون داخل غلاف تاندون کمتر شد. یافته‌های این مطالعه نیز نشان داد افراد با علائم بیش از ۶ ماه به‌طور قابل‌ملاحظه‌ای بیش از آنهایی که

کمتر از ۶ ماه علامت‌دار بودند نیاز به جراحی پیدا کردند، به علاوه روند کاهش رتبه کوئینل در آنها به‌طور چشمگیری کندتر شد. با این حال در مطالعه حاضر تمامی شست‌ها در پایان یک‌سال بدون علامت بودند که نشانه موفقیت بیشتر روش حاضر نسبت به روش کورکورانه می‌باشد.

یکی از مواردی که در درمان شست و انگشت ماشه‌ای بسیار مورد توجه بوده ارتباط وجود یک یا چند بیماری زمینه‌ای با اثربخشی تزریق داخل غلاف تاندون است^(۵،۶،۷،۸). «بلیث»^۶ و همکاران انگشت ماشه‌ای را جزئی از «سندرم دست دیابتی»^۷ به‌شمار آوردند^(۶). در چندین پژوهش^(۹،۱۰،۳۲) بیماران دیابتی پاسخ درمانی کمتری نسبت به افراد غیردیابتی داشتند و در نتیجه نیاز بیشتری به درمان جراحی پیدا کردند. حتی «لمبرت»^۸ و همکاران بیماران دیابتی را به‌دلیل عدم پاسخ مناسب به درمان از مطالعه‌شان خارج کردند^(۱۸). پنجاه و چهار بیمار با ۱۲۱ انگشت ماشه در طی ۳ سال توسط «گریگر»^۹ و همکاران پیگیری شدند^(۵). پس از تزریق اول ۳۴ انگشت (۲۸٪) و پس از تزریق دوم و سوم ۲۷ انگشت (۲۲٪) بهبودی کامل یافتند. در ۶۰ انگشت (۵۰٪) پیشرفت اندکی حاصل گردید و نیاز به آزادسازی پولی A₁ با جراحی شد. در مطالعه حاضر با آنکه درصد بیشتری از شست‌های دیابتی نسبت به شست‌های غیردیابتی (به ترتیب ۳۰/۸٪ در مقابل ۱۸/۲٪) نیاز به تزریق مجدد پیدا کردند ولی این تفاوت از لحاظ آماری معنادار نبود. معنادار نبودن تفاوت سیر بهبودی بیماران (چه در روند بهبود و چه در میزان کاهش رتبه کوئینل) نشان می‌دهد که بیماران دیابتی از تزریق داخل غلافی با هدایت التراسوند به اندازه بیماران غیردیابتی و بیش از تزریق کورکورانه در بیماران در دیابتی‌ها سود می‌برند.

اگرچه روش تزریق با هدایت التراسوند در بیماران دیابتی و بیماران بیش از ۶ ماه علامت‌دار موثرتر است، اما میزان موفقیت آن در بیماران غیردیابتی با علائم کمتر از ۶ ماه ۱۰۰ درصد است. همچنین آسپتیک و دقیق بودن این روش باعث شد تا

1. Stenosing tenosynovitis
2. Freiberg
3. Rhoades
4. Nimigan
5. Newport

6. Blythe
7. Diabetic hand syndrome
8. Lambert
9. Griggs

طرف دیگر محدود بودن این مطالعه به شست امکان مقایسه و بسط دادن نتایج این مطالعه به سایر انگشتان را مشکل می‌سازد. پیشنهاد می‌شود در مطالعات بعدی اثربخشی همین روش در سایر انگشتان با حجم نمونه بزرگتر انجام گیرد.

یافته‌های این مطالعه اثربخشی بیشتر روش تزریق با هدایت التراسوند در افراد با بیماری زمینه‌ای و بیش از ۶ ماه علامت‌دار را نشان داد. با توجه به یافته‌های مطالعات قبلی^(۳۴) در مورد اثربخشی کمتر روش‌های درمان غیر جراحی در بیماران مبتلا به سایر انواع تنوسینوویت‌های تنگ شونده یا با چند انگشت درگیر پیشنهاد می‌شود این بیماران در مطالعات بعدی نیز وارد شوند تا میزان سودمندی این روش در مقایسه با روش کورکوران‌ه مشخص شود.

به علاوه جهت حصول اطمینان بیشتر از نتایج پژوهش حاضر، پیشنهاد می‌شود کارآزمایی بالینی در چند مرکز با پیگیری درازمدت‌تر بر روی این روش انجام شود.

نتیجه‌گیری

مطالعه حاضر نشان داد که تزریق کورتیکواستروئید داخل غلاف تاندون خم‌کننده انگشت شست با هدایت التراسوند در درمان بیماری شست ماشه‌ای بخصوص در افراد با علایم دراز مدت و مبتلا به بیماری‌های زمینه‌ای بسیار سودمند است و نیاز به انجام عمل جراحی را کاهش می‌دهد.

1. Cost-Effectiveness

علاوه بر عدم رخداد عفونت و نکروز چربی، عوارضی نظیر نکروز انگشت یا پارگی تاندون نیز ایجاد نشود.

در مطالعه‌ای^(۱۲) که در سال ۲۰۰۹ بر نتایج بلندمدت جراحی در انگشت ماشه‌ای انجام شد ۳۰۵ انگشت به مدت زمان میانگین ۱۴/۳ سال پیگیری شدند و موفقیت ۱۰۰ درصد حاصل شد. اگرچه نتایج آن از نظر تعداد و زمان پیگیری با مطالعه حاضر قابل قیاس نمی‌باشد ولی در پایان ۱ سال تمامی ۳ شست جراحی شده در این مطالعه نیز بدون علامت بودند و در هیچ یک از بیماران عوارض جراحی (عفونت، هماتوم، قطع عصب، آسیب به پولی A₂ و ...) بوجود نیامد.

در دسترس نبودن التراسوند یکی از محدودیت‌های انجام تزریق داخل غلاف خم‌کننده شست با هدایت التراسوند می‌باشد و با توجه به اینکه این روش به هدایت التراسوند توسط یک رادیولوژیست ماهر نیاز دارد نسبت به روش کورکوران‌ه هزینه آن بیشتر است. از طرفی کاهش نیاز به عمل جراحی و افزایش چشمگیر سرعت و میزان بهبودی، هزینه‌های درمان و بار مالی ناشی از کارافتادگی بیماران را کاهش می‌دهد. بنابراین پیشنهاد می‌شود میزان مقرون به صرفگی^۱ این روش بررسی گردد.

مطالعه حاضر فقط بر روی انگشت شست (شست ماشه‌ای) انجام شد. به جز موارد محدودی از مطالعات موردی^(۳۳) بیشتر مطالعات بر روی انگشت ماشه‌ای (شامل انگشتان و شست) بوده و انتخاب حجم نمونه بزرگی از صرفاً شست‌های ماشه‌ای در بین پژوهش‌های انجام شده در این زمینه کم‌نظیر است. از

References

- Akhtar S, Bradley MJ, Quinton DN, Burke FD.** Management and referral for trigger finger/thumb. *BMJ*. 2005;331(7507):30-3.
- Flatt AE.** Notta's nodules and trigger digits. *Proc (Bayl Univ Med Cent)*. 2007;20(2):143-5.
- Ger E, Kupcha P, Ger D.** The management of trigger thumb in children. *J Hand Surg Am*. 1991;16(5):944-7.
- Moore JS.** Flexor tendon entrapment of the digits (trigger finger and trigger thumb). *J Occup Environ Med*. 2000;42(5):526-45.
- Griggs SM, Weiss AP, Lane LB, Schwenker C, Akelman E, Sachar K.** Treatment of trigger finger in patients with diabetes mellitus. *J Hand Surg Am*. 1995;20(5):787-9.
- Blyth MJ, Ross DJ.** Diabetes and trigger finger. *J Hand Surg Br*. 1996;21(2):244-5.
- Makkouk AH, Oetgen ME, Swigart CR, Dodds SD.** Trigger finger: etiology, evaluation, and treatment. *Curr Rev Musculoskelet Med*. 2008;1(2):92-6.
- Uotani K, Kawata A, Nagao M, Mizutani T, Hayashi H.** Trigger finger as an initial manifestation of familial amyloid polyneuropathy in a patient with Ile107Val TTR. *Intern Med*. 2007;46(8):501-4.
- Nimigan AS, Ross DC, Gan BS.** Steroid injections in the management of trigger fingers. *Am J Phys Med Rehabil*. 2006;85(1):36-43.
- Chammas M, Bousquet P, Renard E, Poirier JL, Jaffiol C, Allieu Y.** Dupuytren's disease, carpal tunnel

syndrome, trigger finger, and diabetes mellitus. *J Hand Surg Am.* 1995;20(1):109-14.

11. Patel MR, Moradia VJ. Percutaneous release of trigger digit with and without cortisone injection. *J Hand Surg Am.* 1997;22(1):150-5.

12. Lange-Riess D, Schuh R, Hönle W, Schuh A. Long-term results of surgical release of trigger finger and trigger thumb in adults. *Arch Orthop Trauma Surg.* 2009;129(12):1617-9.

13. Bayat A, Shaaban H, Giakas G, Lees VC. The pulley system of the thumb: anatomic and biomechanical study. *J Hand Surg Am.* 2002;27(4):628-35.

14. Lim MH, Lim KK, Rasheed MZ, Narayanan S, Beng-Hoi Tan A. Outcome of open trigger digit release. *J Hand Surg Eur Vol.* 2007;32(4):457-9.

15. Rodgers JA, McCarthy JA, Tiedeman JJ. Functional distal interphalangeal joint splinting for trigger finger in laborers: a review and cadaver investigation. *Orthopedics.* 1998;21(3):305-9.

16. Maneerit J, Sriworakun C, Budhrajana N, Nagavajara P. Trigger thumb: results of a prospective randomised study of percutaneous release with steroid injection versus steroid injection alone. *J Hand Surg Br.* 2003;28(6):586-9.

17. Anderson B, Kaye S. Treatment of flexor tenosynovitis of the hand ('trigger finger') with corticosteroids. A prospective study of the response to local injection. *Arch Intern Med.* 1991;151(1):153-6.

18. Lambert MA, Morton RJ, Sloan JP. Controlled study of the use of local steroid injection in the treatment of trigger finger and thumb. *J Hand Surg Br.* 1992;17(1):69-70.

19. Kamhin M, Engel J, Heim M. The fate of injected trigger fingers. *Hand.* 1983;15(2):218-20.

20. Fitzgerald BT, Hofmeister EP, Fan RA, Thompson MA. Delayed flexor digitorum superficialis and profundus ruptures in a trigger finger after a steroid injection: a case report. *J Hand Surg Am.* 2005;30(3):479-82.

21. Park J, Dumanian GA. Shower emboli and digital necrosis after a single corticosteroid injection for trigger thumb: case report. *J Hand Surg Am.* 2009;34(2):313-6.

22. Lee DH, Han SB, Park JW, Lee SH, Kim KW, Jeong WK. Sonographically guided tendon sheath injections are

more accurate than blind injections: implications for trigger finger treatment. *J Ultrasound Med.* 2011;30(2):197-203.

23. Quinnell RC. Conservative management of trigger finger. *Practitioner.* 1980;224(1340):187-90.

24. Zare-zadeh A, Samavarchi-Tehrani M, Noorian V, Padidar B. Efficacy of local corticosteroid injection in trigger finger treatment. *J Arak Univ Med sciences.* 2007;9(4):1-6. Persian.

25. Schnohr E, Agner O, Hahn-Petersen A. Treatment of bursitis, trigger finger, tenosynovitis crepitans and ganglion, with hydrocortisone. *Acta Chir Scand.* 1958;115(4):319-23.

26. Taras JS, Raphael JS, Pan WT, Movagharnia F, Sotereanos DG. Corticosteroid injections for trigger digits: is intrasheath injection necessary? *J Hand Surg Am.* 1998;23(4):717-22.

27. Paavola M, Kannus P, Järvinen TA, Järvinen TL, Józsa L, Järvinen M. Treatment of tendon disorders. Is there a role for corticosteroid injection? *Foot Ankle Clin.* 2002;7(3):501-13.

28. Murphy D, Failla JM, Koniuch MP. Steroid versus placebo injection for trigger finger. *J Hand Surg Am.* 1995;20(4):628-31.

29. Freiberg A, Mulholland RS, Levine R. Nonoperative treatment of trigger fingers and thumbs. *J Hand Surg Am.* 1989;14(3):553-8.

30. Rhoades CE, Gelberman RH, Manjarris JF. Stenosing tenosynovitis of the fingers and thumb. Results of a prospective trial of steroid injection and splinting. *Clin Orthop Relat Res.* 1984;(190):236-8.

31. Newport ML, Lane LB, Stuchin SA. Treatment of trigger finger by steroid injection. *J Hand Surg Am.* 1990;15(5):748-50.

32. Stahl S, Kanter Y, Karnielli E. Outcome of trigger finger treatment in diabetes. *J Diabetes Complications.* 1997;11(5):287-90.

33. Howitt S, Wong J, Zabukovec S. The conservative treatment of Trigger thumb using Graston Techniques and Active Release Techniques. *J Can Chiropr Assoc.* 2006;50(4):249-54.

34. Faunø P, Andersen HJ, Simonsen O. A long-term follow-up of the effect of repeated corticosteroid injections for stenosing tenovaginitis. *J Hand Surg Br.* 1989;14(2):242-3.