



بررسی میزان تشکیل لخته در وریدهای عمقی پس از درمان غیرجراحی آسیب‌های مچ پا یا با گچ یا آتل کوتاه

*دکتر علیرضا منافی‌رانی، *دکتر غلامحسین کاظمیان، **دکتر امیرحسین فلاحی،
دکتر محمدمهدی باقریان لمراسکی، **دکتر علی نعمتی، *مهندس فرشاد صفدری
«دانشگاه علوم پزشکی شهید بهشتی»

خلاصه

پیش‌زمینه: در مورد تجویز منظم داروهای ضدانعقاد برای جلوگیری از ترومبوز ترومبوپروفیلاکسی در بیمارانی که به‌صورت غیرجراحی با گچ یا آتل کوتاه پا درمان می‌شوند، توافق نظر وجود ندارد. هدف از این مطالعه بررسی میزان بروز ترومبوز رگ‌های عمقی در این بیماران و لزوم انجام ترومبوپروفیلاکسی بود.
مواد و روش‌ها: در یک مطالعه مقطعی، ۹۵ بیمار دچار پیچ‌خوردگی مچ پا یا شکستگی با ثبات پا یا مچ پا که تحت درمان گچ‌گیری بودند، از نظر تشکیل ترومبوز وریدی اندام تحتانی بررسی شدند. روزهای ۷ تا ۱۴ پس از شروع درمان، سطح D-dimer اندازه‌گیری شد. اگر سطح D-dimer بالاتر از $0.2 \mu\text{g/ml}$ بود، نتیجه تست مثبت و بیمار تحت بررسی با سونوگرافی داپلر قرار گرفت تا تشکیل ترومبوز رگ‌های عمقی بررسی گردد. همچنین تاثیر عوامل مستعد کننده در تشکیل ترومبوز رگ‌های عمقی بررسی گردید.
یافته‌ها: از ۹۵ بیمار، ۴۶ نفر دارای حداقل یکی از عوامل مستعد کننده بروز ترومبوز رگ‌های عمقی بودند. در ۲۱ بیمار (۲۲/۱٪) آزمون D-dimer مثبت بود. سونوگرافی داپلر نشان داد که در ۳ بیمار ترومبوز رگ‌های عمقی تشکیل شده بود. همچنین بین افزایش احتمال بروز ترومبوز وریدی و وجود عوامل مستعد کننده متعدد (۳٪) ارتباط آماری معناداری وجود داشت ($p=0.01$).
نتیجه‌گیری: ترومبوز رگ‌های عمقی عارضه شایع به‌دنبال گچ‌گیری زیر زانو نیست و پروفیلاکسی روتین در مواردی که بیمار کمتر از سه عامل مستعد کننده دارد، ضروری نمی‌باشد.
واژه‌های کلیدی: ترومبوز رگ‌های عمقی، بی‌حرکتی، آسیب‌های مچ پا، آسیب‌های پا

دریافت مقاله: ۳ ماه قبل از چاپ؛ مراحل اصلاح و بازنگری: ۳ بار؛ پذیرش مقاله: ۲۰ روز قبل از چاپ

Incidence of Deep Vein Thrombosis Following Below Knee Casting for Non-Operated Foot and Ankle Injuries

*Alireza Manafi Rasi, MD; *Gholamhossein Kazemian, MD; **Amir Hossein Fallahi, MD;
Mohammad Mahdi Bagherian Lemraski, MD; **Ali Nemati, MD; *Farshad Safdari, MS

Abstract

Background: The use of prophylaxis for deep vein thrombosis (DVT) in patients with ankle trauma treated with below knee cast is a controversial issue. The purpose of current study was to investigate the incidence of DVT to look into the necessity of thromboprophylaxis in these patients.

Methods: Ninety five patients with stable fractures of the foot or ankle or ankle sprains contributed in this cross-sectional study. The level of D-dimer was determined between 7-14 days post-casting. If the level of D-dimer was higher than $0.2 \mu\text{g/mL}$, the result of the test was considered positive and patient was referred for further examination for DVT using doppler ultrasonography. The role of risk factors in the development of DVT was evaluated.

Results: There were 46 patients with at least one DVT risk factor. The D-dimer test was positive in 21 patients (22.1%). Based on the doppler ultrasonography, 3 patients developed DVT. There was a statistically significant relation between the presence of multiple risk factors (≥ 3) and increased risk of DVT development ($p=0.01$).

Conclusion: DVT is not a common complication in below knee casting and routine thromboprophylaxis is not necessary in patients with less than 3 risk factors.

Keywords: Venous thrombosis; Immobilization; Ankle injuries; Foot injuries

Received: 3 months before printing ; Accepted: 20 days before printing

*Orthopaedic Surgeon, Orthopaedic Department, Shahid Beheshti University of Medical Sciences, Tehran, IRAN.

**Resident of Orthopaedic Surgery, Orthopaedic Department, Shahid Beheshti University of Medical Sciences, Tehran, IRAN.

***Technical Orthopaedist, Orthopaedic Research Center, Akhtar Hospital, Shahid Beheshti University of Medical Sciences, Tehran, IRAN.

مقدمه

ترومبوز رگ‌های عمقی^۱ در ترومای وارد بر پا و مچ پا همواره با چالش همراه بوده است^(۱-۴) علت اصلی اهمیت این عارضه آن است که اگر تمهیدات مربوط به پیشگیری و درمان کافی نباشد و ترومبوز رگ‌های عمقی تشکیل شود، می‌تواند موجب بروز سندرم پست فلیبیتیک^۲، آمبولی ریه^۳ و در نهایت مرگ شود^(۵-۹). همچنین ترومبوز وریدی می‌تواند باعث نارسایی عروق وریدی، تورم مزمن پا، درماتیت و زخم‌های پا گردد^(۱۰). بروز ترومبوز رگ‌های عمقی می‌تواند علل مختلفی داشته باشد^(۱۰،۱۱). در مطالعات مختلف گزارش شده است که بی‌حرکتی یکی از دلایل اصلی بروز ترومبوز رگ‌های عمقی و در پی آن آمبولی ریه می‌باشد^(۱۲،۱۳،۱۴).

در حال حاضر بسیاری از بیماران دچار شکستگی‌های ایزوله و باثبات پا یا مچ پا و بیماران دچار پیچ‌خوردگی مچ پا شدید (آسیب‌های رباطی) با استفاده از بی‌حرکتی در گچ یا آتل کوتاه پا درمان می‌شوند. گفته می‌شود که این روش درمانی به دلیل ایجاد بی‌حرکتی و غیرفعال نمودن عملکرد پمپی عضلات ناحیه ساق و مچ پا می‌تواند زمینه‌ساز بروز ترومبوز رگ‌های عمقی باشد^(۱۵).

اگرچه در مطالعات مختلف میزان بروز ترومبوز رگ‌های عمقی پس از درمان آسیب‌های اندام تحتانی با گچ بین ۱/۱ تا ۲۰ درصد گزارش شده^(۱،۱۵)، اما میزان بروز آن پس از درمان پیچ‌خوردگی مچ پا یا شکستگی‌های ایزوله و باثبات پا یا مچ پا با گچ یا آتل کوتاه، اندیکاسیون‌های انجام ترومبوپروفیلاکسی^۴ و نیز خطر بروز آمبولی ریه کشنده بدون ترومبوپروفیلاکسی ناشناخته باقی مانده است^(۱۶). علی‌رغم خلا اطلاعاتی موجود، در حال حاضر ترومبوپروفیلاکسی در بسیاری از مراکز درمانی اروپا برای بیمارانی که دچار آسیب‌های اندام تحتانی شده و با گچ درمان می‌شوند، به صورت معمول انجام می‌گردد^(۱۷). نبود اطلاعات در مورد شیوع ترومبوز رگ‌های عمقی در آسیب‌های بافت نرم بسیار وسیع‌تر است. تنها مطالعه انجام شده در زمینه

بررسی میزان بروز ترومبوز وریدی پس از درمان شکستگی‌های ایزوله مچ پا با گچ کوتاه پا توسط «پاتیل»^۵ و همکاران در سال ۲۰۰۷ انجام شد^(۱).

باتوجه به خطرات زیاد ناشی از بروز ترومبوز وریدی و آمبولی ریه و نیز عدم آگاهی کافی از میزان بروز این مشکل در بیماران دچار پیچ‌خوردگی مچ پا یا شکستگی‌های ایزوله و باثبات پا یا مچ پا در زمان درمان با گچ یا آتل کوتاه پا، در این مطالعه میزان بروز این مشکل بررسی شد و نقش عوامل مستعدکننده بروز ترومبوز وریدی و افزایش احتمال آن در بیماران ذکر شده تعیین گردید.

مواد و روش‌ها

در این مطالعه مقطعی، ۹۵ بیمار دچار پیچ‌خوردگی مچ پا یا آسیب رباطی یا شکستگی‌های باثبات پا یا مچ پا بررسی شدند. قبل از انجام تحقیق، از بیماران درخواست شد در صورت تمایل برای شرکت در مطالعه، برگه رضایت‌نامه کتبی آگاهانه را امضا نمایند.

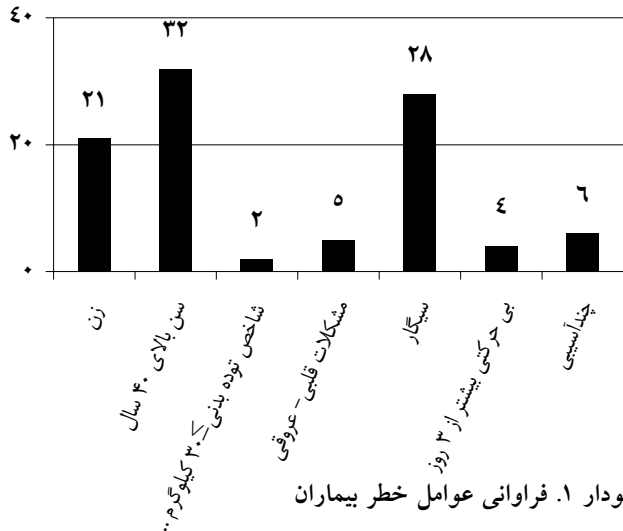
برنامه درمانی بیماران شامل ۴ تا ۶ هفته بی‌حرکتی با آتل یا گچ کوتاه پا بود. شکستگی‌های مورد نظر عبارت بودند از شکستگی‌های قوزک خارجی با معاینه نرمال سمت داخل مچ پا و یا شکستگی ناحیه عقب پا، میانه پا یا جلوی پا با معیارهای پرتونگاری قابل قبول که به درمان جراحی نیاز نداشتند. گچ به صورت سیرکولر گرفته شد و در دیستال تا مفصل متاتارسوفالانژیال و در پروگزیمال تا زیر سر فیبولا امتداد یافت.

بدین ترتیب ۹۵ بیمار (۷۴ مرد و ۲۱ زن) با میانگین سنی ۳۸±۱۳/۷ سال (۷۱-۱۵ سال) وارد مطالعه شدند.

بیماران بین روزهای ۷ تا ۱۴ پس از شروع درمان بررسی شدند و ۵ سی‌سی خون برای تعیین سطح سرمی D-dimer (پروتئین کوچک که از ذرات «فیبرین تجزیه شده» از لخته‌های بوجود آمده در رگ قابل اندازه‌گیری است) به روش الیزا، از آنان گرفته شد. اگر سطح D-dimer بالاتر از ۰/۲ µg/ml بود، نتیجه تست مثبت در نظر گرفته می‌شد و در غیراین صورت بروز

1. Deep venous thrombosis (DVT)
2. Post-phlebotic syndrome
3. Pulmonary embolism (PE)
4. Thrombophylaxis

مترمربع (۳۸/۵-۱۸/۴ کیلوگرم بر مترمربع) به‌دست آمد و در ۲ مورد بیشتر از ۳۰ کیلوگرم بر مترمربع بود. پنج بیمار (۰/۳٪) سابقه مشکلات قلبی-عروقی یا مغزی-عروقی داشتند، ۲۸ بیمار (۲۹/۵٪) سیگار می‌کشیدند و ۴ بیمار به مدت بیش از ۳ روز بی‌حرکت ماندند (نمودار ۱).



جدول ۱ پراکندگی آسیب‌ها را در بیماران مورد بررسی نشان می‌دهد.

جدول ۱. توزیع بیماران بر حسب نوع آسیب

نوع آسیب	تعداد (نفر)	درصد
پیچ‌خوردگی مچ پا	۳۷	۳۸/۹
شکستگی ایزوله دیستالفیبیولا	۲۲	۲۳/۲
شکستگی انگشت	۱۱	۱۱/۶
شکستگی جونز	۸	۸/۴
شکستگی متاتارس	۴	۴/۲
شکستگی کالکانوس	۸	۸/۴
شکستگی کوبوئید	۲	۲/۱
آسیب لیسفرانک	۳	۳/۲
جمع	۹۵	۱۰۰

سطح پروتئین D-dimer بیماران بین روزهای ۷ تا ۱۴ پس از شروع درمان در ۲۱ بیمار (۲۲/۱٪) بالاتر از $0.2 \mu\text{g/ml}$ ، در ۱۱ بیمار $1-0.2 \mu\text{g/ml}$ و در ۱۰ بیمار بالاتر از $1 \mu\text{g/ml}$ بود. یکی از بیماران یک هفته پس از شروع درمان با علائم ترومبوز وریدی

ترومبوز وریدی متنی تلقی می‌گردید^(۱۸). بیمارانی که آزمون D-dimer آنها مثبت بود، توسط دو رادیولوژیست با استفاده سونوگرافی داپلر مورد بررسی قرار گرفتند. برای انجام سونوگرافی، آتل یا گچ تحت نظر یک رزیدنت ارشد ارتوپدی باز شده و پس از انجام کار، پای بیمار دوباره با گچ یا آتل بی‌حرکت گردید. اگر در زمان انجام سونوگرافی جریان خون در وریدهای فمورال، پوپلیتئال، تیبیال و پروئنال نرمال و لومن عروقی قابل فشرده شدن و با رنگ پر شده بود، وجود ترومبوز وریدی متنی بود. برعکس، اگر دیواره عروق قابلیت فشرده شدن داشت، تشخیص ترومبوز وریدی تایید شد. در مواردی که بین دو رادیولوژیست اختلاف نظر وجود داشت، نتیجه نهایی حاصل توافق آنها بود. در نهایت در صورت تایید ترومبوز وریدی، بیمار تحت درمان مناسب قرار گرفت.

در این مطالعه سن ۴۰ سال و بیشتر، جنس زن، «شاخص توده بدنی»^۱ بیشتر از ۳۰ کیلوگرم بر مترمربع، سابقه مشکلات قلبی-عروقی و مغزی-عروقی مانند سکته مغزی، سکته قلبی، نارسایی قلبی، ترومای متعدد، مصرف سیگار، مصرف داروهای جلوگیری از حاملگی، سابقه ترومبوز وریدی، وریدهای واریسی و بی‌حرکتی بیشتر از ۳ روز به‌عنوان عوامل مستعد کننده بروز ترومبوز وریدی در نظر گرفته شدند.

در زمان شروع مطالعه به بیماران توضیح داده شد تا در صورت مشاهده هرگونه علائم مشکوک به بروز ترومبوز وریدی سریعاً به بیمارستان مراجعه نمایند تا معاینات لازم انجام شود. همچنین بیماران تا پایان دوره درمان، در ویزیت‌های متوالی از نظر علائم بروز این عارضه مورد معاینه و پیگیری مستمر قرار گرفتند. ارتباط بین وجود عوامل مستعد کننده و احتمال بروز ترومبوز وریدی با استفاده از آزمون‌های فیشر و کای دو مورد قضاوت آماری قرار گرفت و سطح معناداری ۰/۰۵ در نظر گرفته شد.

یافته‌ها

در این مطالعه ۹۵ بیمار بررسی شدند. سی و دو بیمار بالای ۴۰ سال سن داشتند. میانگین «شاخص توده بدنی» $25 \pm 3/4$ کیلوگرم بر

1. Body mass index (BMI)

سوی دیگر آزمون فیشر نشان داد وجود سه عامل در بیمار (عوامل مستعدکننده متعدد) احتمال بروز این عارضه را به طور معناداری افزایش می‌دهد ($p=0/01$) (جدول ۲). در این مطالعه ۳۳٪ بیماران که عوامل مستعدکننده متعدد داشتند، دچار ترومبوز وریدی شدند.

جدول ۲. مقایسه میزان بروز ترومبوز وریدی در بیماران دارای سه عامل خطر و سایر بیماران

عوامل خطر	ترومبوز وریدی	
	دارد	ندارد
۳ عامل	۳	۳
کمتر از ۳ عامل	۱	۴۰
ندارد	-	۴۸

بحث

یافته‌های این تحقیق نشان داد که ترومبوز وریدی در گچ‌گیری زیر زانو شایع نیست و انجام پروفیلاکسی روتین در درمان بیماران دچار پیچ‌خوردگی مچ پا یا شکستگی‌های باثبات پا یا مچ پا که با گچ یا آتل کوتاه پا درمان می‌شوند و کمتر از سه عامل مستعد کننده دارند، ضروری نمی‌باشد.

در حال حاضر با توجه به اطلاعات کم در زمینه میزان بروز ترومبوز وریدی و آمبولی ریه در بیماران مذکور، انجام ترومبوپروفیلاکسی به صورت روتین مورد شک و تردید قرار دارد، چرا که هم عوارض داروها بالا می‌باشد و هم بار مالی زیادی به بیمار تحمیل خواهد شد^(۱). انجمن جراحان سینه آمریکا^۱ انجام ترومبوپروفیلاکسی به صورت روتین را در شکستگی‌های ایزوله اندام تحتانی رد کرده و آن را ضروری نمی‌داند^(۳).

در این مطالعه برای بررسی بروز ترومبوز وریدی از اندازه‌گیری سطح D-dimer و سپس سونوگرافی داپلر استفاده گردید. اگرچه روش اصلی و استاندارد برای این کار استفاده از سونوگرافی است^(۱۹-۲۳)، اما در مطالعات مختلف کارآیی بالای این روش‌ها گزارش شده است^(۲۴-۲۷، ۱۸، ۶). به علاوه این روش‌ها برخلاف سونوگرافی که دردناک و پرهزینه است، غیرتهاجمی و کم‌هزینه هستند. همچنین لازم به ذکر است که اندازه‌گیری D-dimer

مراجعه نمود و مورد بررسی قرار گرفت. بیست و یک بیماری که آزمون D-dimer مثبت داشتند، سریعاً برای بررسی با استفاده از سونوگرافی داپلر ارجاع داده شدند. تنها ۳ بیمار دچار ترومبوز وریدی واقعی شدند که در یک مورد که پیش‌تر نیز ذکر شد، علائم عارضه مشهود بود. هر ۳ بیمار در سطح D-dimer بالای $1 \mu\text{g/ml}$ قرار داشتند و میانگین سطح این پروتئین در آنها $2/05 \pm 0/074 \mu\text{g/ml}$ بود. در ۷ بیمار دیگر این گروه، میانگین سطح D-dimer برابر $1/21 \pm 0/052 \mu\text{g/ml}$ به دست آمد. همچنین میانگین سطح D-dimer در ۷۴ بیمار با تست منفی $0/165 \pm 0/009 \mu\text{g/ml}$ و در ۹۲ بیمار بدون ترومبوز وریدی $0/703 \pm 1/1 \mu\text{g/ml}$ بود.

سه بیمار دچار ترومبوز وریدی بودند. یک زن ۶۵ ساله دچار پیچ‌خوردگی مچ پا و به مدت یک هفته در منزل بی‌حرکت بود و به دنبال بروز علائم این عارضه به مرکز مراجعه نموده بود (ورید پوپلیتئال). بیمار دوم مرد ۵۲ ساله دچار شکستگی ایزوله مائلول خارجی بود که سیگار مصرف می‌نمود و دچار چندآسبسی شده بود (ورید تیپال پستی). بیمار سوم نیز مرد ۳۶ ساله دچار شکستگی کالکانئوس بود (ورید پروئال). هر سه بیمار تحت درمان مناسب قرار گرفتند.

در بیماران که دچار ترومبوز وریدی نشدند، ۴۸ بیمار هیچ‌یک از عوامل خطر مورد نظر را نداشتند در حالی که ۲۴ بیمار یک عامل خطر، ۱۶ بیمار ۲ عامل، و ۳ بیمار ۳ عامل خطر داشتند. در ۲ بیمار، بروز ترومبوز وریدی در گروه بیماران دارای عوامل مستعدکننده این عارضه (سن بالای ۴۰ سال، چند آسبسی و مصرف سیگار) و در یک بیمار در گروه بیماران بدون عوامل مستعدکننده بود. بدین ترتیب میزان بروز ترومبوز وریدی در بیماران که دارای عوامل مستعد کننده بودند $4/3\%$ و در بیماران با D-dimer بالاتر از $1 \mu\text{g/ml}$ برابر 30% بود.

میزان بروز ترومبوز وریدی در زنان $4/5\%$ و در مردان $2/7\%$ بود و از نظر بروز اختلاف آماری معنی‌داری بین زنان و مردان وجود نداشت ($p \geq 0/05$).

عوامل مستعدکننده بر میزان بروز ترومبوز وریدی بررسی و مشاهده گردید از نظر میزان بروز عارضه بین بیماران دارای یک و دو عامل و سایر بیماران اختلاف آماری معناداری وجود نداشت. از

پس از باز کردن گچ مشاهده نمودند که تنها ۵ بیمار دچار ترومبوز وریدی بدون علامت شده‌اند و دریافتند که شیوع این عارضه پس از درمان شکستگی‌های ایزوله مچ پا با گچ پایین است و به‌همین دلیل انجام درمان‌های پروفیلاکتیک به صورت معمول لزومی ندارد^(۱). «جیاناداکیس»^۲ و همکاران نیز بیان نمودند که میزان بروز ترومبوز وریدی در بیماران دچار آسیب‌های مینور اندام تحتانی حدود ۱/۱٪ است و نیاز به انجام پروفیلاکسی در این بیماران نمی‌باشد^(۳). «کخ»^۳ و همکاران در یک کارآزمایی بالینی تصادفی با استفاده از دارونما مشاهده نمودند که میزان بروز ترومبوز وریدی در بیماران گروه دارونما ۴/۳ درصد و در بیمارانی که «هپارین با وزن مولکولی پایین» دریافت نمودند صفر بود^(۴). در مقابل «جورگنسون»^۴ و همکاران در یک کارآزمایی بالینی تصادفی شیوع ترومبوز وریدی در ۲۰۵ بیمار که با استفاده از بی‌حرکتی به وسیله گچ (زیر زانو یا بالای زانو) درمان شده بودند را بررسی نمودند. یک گروه (۹۹ بیمار) Anti-Xatinzaparin به‌صورت زیرپوستی دریافت کردند. هیچ‌گونه اقدام پروفیلاکتیک برای گروه دیگر (۱۰۶ بیمار) انجام نشد. ترومبوز وریدی در ۱۰٪ بیماران گروه درمان پروفیلاکسی و ۱۷٪ بیماران گروه بدون پروفیلاکسی رخ داد. محققین بیان کردند که بروز ترومبوز وریدی پس از درمان با گچ در اندام تحتانی یک مشکل مهم با شیوع نزدیک به ۲۰٪ است و لازم است یک درمان پروفیلاکتیک مناسب برای آن انجام شود^(۵). «کوجات»^۵ و همکاران مشاهده نمودند که میزان بروز ترومبوز وریدی در بیمارانی که به هر علتی با استفاده از بی‌حرکتی در گچ درمان شده بودند، ۱۶/۵٪ می‌باشد^(۶). «لاسن»^۶ و همکاران میزان بروز ترومبوز وریدی را ۱۹٪ عنوان نمودند^(۷). «لاپیدوس»^۷ و همکاران استفاده از دلتاپارین پس از جراحی شکستگی‌های مچ پا را بالا و استفاده از ترومبوپروفیلاکسی طولانی‌مدت را بی‌اثر دانستند^(۸). در یک کارآزمایی بالینی «گل»^۸ و همکاران دریافتند بین میزان بروز ترومبوز وریدی در ۸/۷٪ بیمارانی که پس از درمان جراحی

برای بررسی وجود ترومبوز وریدی یک آزمون حساس اما غیراختصاصی است^(۱۸،۳۳) و این بدین معنی است که اگر در بیماری سطح D-dimer به دلیل وجود این عارضه بالا رفته باشد، این آزمون بالا رفتن سطح D-dimer را تشخیص می‌دهد. اما در تمام موارد نمی‌توان بالا رفتن آن را به‌عنوان معیار بروز ترومبوز وریدی در نظر گرفت و استفاده از روش‌های دقیق‌تر مانند سونوگرافی داپلر نیاز می‌باشد. در این مطالعه نیز سطح D-dimer در تمام بیمارانی که ترومبوز وریدی تشخیص داده شد، بالاتر از ۱ μg/ml بود که خود موید همین مطلب است.

در مطالعه حاضر ترومبوز وریدی تنها در ۳ بیمار بروز نمود که در یکی از آنها علامت‌دار بود. بیماران تا پایان دوره درمان تحت‌نظر قرار گرفتند و به آنان علایم بیماری آموزش داده شد تا در صورت مشاهده هرگونه وضعیت غیرمعمول و نشان‌دهنده بیماری، سریعاً به مرکز مراجعه و یا به صورت تلفنی با پزشکان تماس برقرار نمایند. با توجه به این یافته‌ها به نظر می‌رسد که بروز ترومبوز وریدی در درمان بیماران دچار پیچ‌خوردگی مچ پا یا شکستگی‌های ایزوله پا و مچ‌پا با استفاده از بی‌حرکتی در گچ یا آتل کوتاه‌پا، مسئله مهمی نیست و فقط باید بیماران را مورد ارزیابی بالینی قرار داد تا در صورت بروز مشکلات احتمالی، سریعاً اقدامات تشخیصی لازم انجام گیرد.

همان‌گونه که پیش‌تر اشاره شد مطالعات مختلفی در زمینه میزان بروز ترومبوز وریدی در بیماران دچار شکستگی مچ‌پا که به‌صورت غیرجراحی درمان شده‌اند و نیز لزوم ترومبوپروفیلاکسی انجام شده که نتایج متفاوتی حاصل شده است^(۴). در یک مطالعه استفاده از «هپارین با وزن مولکولی پایین»^۱ میزان بروز ترومبوز وریدی را از ۱۹٪ به ۹٪ کاهش داد^(۳۸). در مطالعه دیگر نیز مشاهده شد که استفاده از «هپارین با وزن مولکولی پایین» صرف‌نظر از درمان با گچ یا ارتز باعث کاهش میزان بروز ترومبوز وریدی می‌گردد^(۴).

در تنها مطالعه انجام شده در زمینه بررسی میزان بروز ترومبوز وریدی در بیماران دچار شکستگی‌های ایزوله مچ پا پس از درمان با گچ کوتاه‌پا، «پاتیل» و همکاران ۱۰۰ بیمار را بدون دریافت پروفیلاکسی بررسی کردند. آنها با انجام سونوگرافی داپلر

2. Giannadakis
3. Kock
4. Jorgensen
5. Kujath
6. Lassen
7. Lapidus
8. Goel

گردد تا در صورت مشاهده هر گونه علامت مشکوک به بروز ترومبوز وریدی سریعاً به مراکز درمانی مراجعه نمایند.

اگر چه ارزش کارآزمایی‌های بالینی به مراتب بالاتر است، اما این مطالعه به علت محدود بودن امکانات و زمان انجام تحقیق به صورت توصیفی انجام شد. همچنین در این مطالعه آسیب‌های مختلف شامل آسیب‌های بافت نرم و شکستگی‌های استخوان‌های مختلف مورد بررسی قرار گرفت که می‌تواند بر نتیجه کار تأثیرگذار باشد چرا که مدت‌زمان بی‌حرکتی لازم در درمان هر یک از آنها متفاوت است. به علاوه نشان داده شده است که ماهیت آسیب بر احتمال بروز ترومبوز وریدی تأثیرگذار می‌باشد.

نتیجه گیری

به نظر می‌رسد ترومبوز وریدی عارضه شایع به دنبال گچ‌گیری زیر زانو نیست و در مواردی که بیمار کمتر از سه عامل مستعدکننده داشته باشد، آموزش و پیگیری دقیق بیمار جهت معاینه مجدد کافی می‌باشد. در مواردی که بیمار دارای عوامل مستعدکننده متعدد (≤ 3) باشد، باید علاوه بر موارد فوق، انجام پروفیلاکسی دارویی نیز مد نظر قرار گیرد.

شکستگی‌های زیر زانو، «هپارین با وزن مولکولی پایین» دریافت نمودند با ۱۲/۶٪ بیمارانی که دارونما گرفتند تفاوت معناداری وجود نداشت^(۲).

لازم به ذکر است که در بیشتر مطالعات مانند مطالعه حاضر، آسیب‌های مختلفی که با استفاده از گچ کوتاه یا بلند پا درمان شده بودند، مورد بررسی قرار گرفته‌اند. این درحالی است که به نظر می‌رسد ماهیت آسیب می‌تواند بر میزان بروز ترومبوز وریدی تأثیر مهمی داشته باشد. در برخی از آنها نیز مدت‌زمان بی‌حرکتی کوتاه و برای درمان شکستگی ناکافی بوده است^(۴). این مطلب می‌تواند یافته‌ها را تا حدی با چالش مواجه سازد و لزوم انجام مطالعات تفکیکی و دقیق‌تر بیشتر را گوشزد نماید.

«گل» و همکاران بیان نمودند که نوع شکستگی و سن با بالا رفتن احتمال بروز ترومبوز وریدی ارتباط دارد اما جنس، بیماری‌های همراه و «شاخص توده بدنی» بر احتمال بروز عارضه تأثیر ندارند^(۲). در مطالعه حاضر اگرچه بین یک عامل مستعدکننده خاص و بروز ترومبوز وریدی رابطه آماری معناداری مشاهده نشد، اما میزان بروز این عارضه در بیمارانی که سه عامل خطر داشتند، نسبت به سایر بیماران به‌طور قابل توجهی بالاتر بود. بنابراین در زمان معاینه اولیه بیماران لازم است در مواردی که بیمار عوامل مستعدکننده متعدد دارد ترومبوپروفیلاکسی انجام شود یا آموزش‌های لازم و جدی به بیمار و همراهانش ارائه

References

1. Patil S, Gandhi J, Curzon I, Hui AC. Incidence of deep-vein thrombosis in patients with fractures of the ankle treated in a plaster cast. *J Bone Joint Surg Br.* 2007;89(10):1340-3.
2. Goel DP, Buckley R, deVries G, Abelseth G, Ni A, Gray R. Prophylaxis of deep-vein thrombosis in fractures below the knee: a prospective randomised controlled trial. *J Bone Joint Surg Br.* 2009;91(3):388-94.
3. Geerts WH, Pineo GF, Heit JA, Bergqvist D, Lassen MR, Colwell CW, Ray JG. Prevention of venous thromboembolism: the Seventh ACCP Conference on Antithrombotic and Thrombolytic Therapy. *Chest.* 2004;126(3 Suppl):338S-400S.
4. Lapidus LJ, Ponzer S, Elvin A, Levander C, Lärffars G, Rosfors S, de Bri E. Prolonged thromboprophylaxis with Dalteparin during immobilization after ankle fracture surgery: a randomized placebo-controlled, double-blind study. *Acta Orthop.* 2007;78(4):528-35.
5. Kim YH, Oh SH, Kim JS. Incidence and natural history of deep-vein thrombosis after total hip arthroplasty. A prospective and randomised clinical study. *J Bone Joint Surg Br.* 2003;85(5):661-5.
6. Westrich GH, Rana AJ, Terry MA, Taveras NA, Kapoor K, Helfet DL. Thromboembolic disease prophylaxis in patients with hip fracture: a multimodal approach. *J Orthop Trauma.* 2005;19(4):234-40.
7. Xing KH, Morrison G, Lim W, Douketis J, Oduyungbo A, Crowther M. Has the incidence of deep vein thrombosis in patients undergoing total hip/knee arthroplasty changed over time? A systematic review of randomized controlled trials. *Thromb Res.* 2008;123(1):24-34.
8. Sharrock NE, Gonzalez Della Valle A, Go G, Lyman S, Salvati EA. Potent anticoagulants are associated with a higher all-cause mortality rate after hip and knee arthroplasty. *Clin Orthop Relat Res.* 2008;466(3):714-21.
9. Gelfer Y, Tavor H, Oron A, Peer A, Halperin N, Robinson D. Deep vein thrombosis prevention in joint arthroplasties: continuous enhanced circulation therapy vs low molecular weight heparin. *J Arthroplasty.* 2006;21(2):206-14.

10. **Oger E.** Incidence of venous thromboembolism: a community-based study in Western France. EPI-GETBP Study Group. Groupe d'Etude de la Thrombose de Bretagne Occidentale. *Thromb Haemost.* 2000;83(5):657-60.
11. **Nordström M, Lindblad B, Bergqvist D, Kjellström T.** A prospective study of the incidence of deep-vein thrombosis within a defined urban population. *J Intern Med.* 1992;232(2): 155-60.
12. **SooHoo NF, Eagan M, Krenek L, Zingmond DS.** Incidence and factors predicting pulmonary embolism and deep venous thrombosis following surgical treatment of ankle fractures. *Foot Ankle Surg.* 2011;17(4):259-62.
13. **van Stralen KJ, Rosendaal FR, Doggen CJ.** Minor injuries as a risk factor for venous thrombosis. *Arch Intern Med.* 2008;168(1):21-6.
14. **Kroll HR, Odderson IR, Allen FH.** Deep vein thrombi associated with the use of plastic ankle-foot orthoses. *Arch Phys Med Rehabil.* 1998;79(5):576-8.
15. **Jørgensen PS, Warming T, Hansen K, Paltved C, Vibeke Berg H, Jensen R, Kirchhoff-Jensen R, Kjaer L, Kerbouche N, Leth-Espensen P, Narvestad E, Rasmussen SW, Sloth C, Tørholm C, Wille-Jørgensen P.** Low molecular weight heparin (Innohep) as thromboprophylaxis in outpatients with a plaster cast: a venographic controlled study. *Thromb Res.* 2002;105(6):477-80.
16. **Chen CJ, Wang CJ, Huang CC.** The value of D-dimer in the detection of early deep-vein thrombosis after total knee arthroplasty in Asian patients: a cohort study. *Thromb J.* 2008;6:5.
17. **Geerts WH, Heit JA, Clagett GP, Pineo GF, Colwell CW, Anderson FA Jr, Wheeler HB.** Prevention of venous thromboembolism. *Chest.* 2001;119(1 Suppl):132S-175S.
18. **Chen L, Soares D.** Fatal pulmonary embolism following ankle fracture in a 17-year-old girl. *J Bone Joint Surg Br.* 2006;88(3):400-1.
19. **de Valois JC, van Schaik CC, Verzijlbergen F, van Ramshorst B, Eikelboom BC, Meuwissen OJ.** Contrast venography: from gold standard to 'golden backup' in clinically suspected deep vein thrombosis. *ur J Radiol.* 1990;11(2):131-7.
20. **Lensing AW, Büller HR, Prandoni P, Batchelor D, Molenaar AH, Cogo A, Vigo M, Huisman PM, ten Cate JW.** Contrast venography, the gold standard for the diagnosis of deep-vein thrombosis: improvement in observer agreement. *Thromb Haemost.* 1992;67(1):8-12.
21. **Rossi R, Agnelli G.** Current role of venography in the diagnosis of deep-vein thrombosis. *Minerva Cardioangiol.* 1998;46(12):507-14.
22. **Rolfe MW, Solomon DA.** Lower extremity venography: still the gold standard. *Chest.* 1999;116(4):853-4.
23. **Ozbudak O, Eroğullari I, Oğuş C, Cilli A, Türkay M, Ozdemir T.** Doppler ultrasonography versus venography in the detection of deep vein thrombosis in patients with pulmonary embolism. *J Thromb Thrombolysis.* 2006;21(2):159-62.
24. **Andrews EJ Jr, Fleischer AC.** Sonography for deep venous thrombosis: current and future applications. *Ultrasound Q.* 2005;21(4):213-25.
25. **Barnes CL, Nelson CL, Nix ML, McCowan TC, Lavender RC, Barnes RW.** Duplex scanning versus venography as a screening examination in total hip arthroplasty patients. *Clin Orthop Relat Res.* 1991;(271):180-9.
26. **Yoo MC, Cho YJ, Ghanem E, Ramteke A, Kim KI.** Deep vein thrombosis after total hip arthroplasty in Korean patients and D-dimer as a screening tool. *Arch Orthop Trauma Surg.* 2009;129(7):887-94.
27. **Tremaine MD, Choroszy CJ, Gordon GH, Menking SA.** Diagnosis of deep venous thrombosis by compression ultrasound in knee arthroplasty patients. *J Arthroplasty.* 1992;7(2):187-92.
28. **Lachiewicz PF, Soileau ES.** Multimodal prophylaxis for THA with mechanical compression. *Clin Orthop Relat Res.* 2006;453:225-30.
29. **Grady-Benson JC, Oishi CS, Hanson PB, Colwell CW Jr, Otis SM, Walker RH.** Routine postoperative duplex ultrasonography screening and monitoring for the detection of deep vein thrombosis. A survey of 110 total hip arthroplasties. *Clin Orthop Relat Res.* 1994;(307):130-41.
30. **Dhupar S, Iorio R, Healy WL, Dhimitri K.** A comparison of discharge and two-week duplex ultrasound screening protocols for deep venous thrombosis detection following primary total joint arthroplasty. *J Bone Joint Surg Am.* 2006;88(11):2380-5.
31. **Keeney JA, Clohisy JC, Curry MC, Maloney WJ.** Efficacy of combined modality prophylaxis including short-duration warfarin to prevent venous thromboembolism after total hip arthroplasty. *J Arthroplasty.* 2006;21(4):469-75.
32. **Woolson ST, Watt JM.** Intermittent pneumatic compression to prevent proximal deep venous thrombosis during and after total hip replacement. A prospective, randomized study of compression alone, compression and aspirin, and compression and low-dose warfarin. *J Bone Joint Surg Am.* 1991;73(4):507-12.
33. **Brothers TE, Frank CE, Frank B, Robison JG, Elliott BM, Del Schutte H, Merrill KD, Friedman RJ.** Is duplex venous surveillance worthwhile after arthroplasty? *J Surg Res.* 1997;67(1):72-8.
34. **White RH, Henderson MC.** Risk factors for venous thromboembolism after total hip and knee replacement surgery. *Curr Opin Pulm Med.* 2002;8(5):365-71.
35. **Nicolaidis A, Kalodiki E.** Duplex scanning in post-operative surgical patients. *Haemostasis.* 1993;23 Suppl 1:72-9.

- 36. Walker RH.** Secondary prevention of venous thromboembolism in joint replacement using duplex ultrasonography. *Orthopedics*. 1994;17 Suppl:14-7.
- 37. Leali A, Fetto J, Moroz A.** Prevention of thromboembolic disease after non-cemented hip arthroplasty. A multimodal approach. *Acta Orthop Belg*. 2002;68(2):128-34.
- 38. Davidovitch RI, Egol KA.** Ankle fractures. In: Bucholz RW, Court-Brown CM, Heckman JD, Tornetta III P (Eds). *Fractures in adults*. 7th ed. Philadelphia: Lippincott Williams & Wilkins;2010. p 1975-2021.
- 39. Giannadakis K, Gehling H, Sitter H, Achenbach S, Hahne H, Gotzen L.** Is a general pharmacologic thromboembolism prophylaxis necessary in ambulatory treatment

- by plaster cast immobilization in lower limb injuries?. *Unfallchirurg*. 2000;103(6):475-8. German.
- 40. Kock HJ, Schmit-Neuerburg KP, Hanke J, Rudofsky G, Hirche H.** Thromboprophylaxis with low-molecular-weight heparin in outpatients with plaster-cast immobilization of the leg. *Lancet*. 1995;346(8973):459-61.
- 41. Kujath P, Spannagel U, Habscheid W.** Incidence and prophylaxis of deep venous thrombosis in outpatients with injury of the lower limb. *Haemostasis*. 1993;23 Suppl 1:20-6.
- 42. Lassen MR, Borris LC, Nakov RL.** Use of the low-molecular-weight heparin reviparin to prevent deep-vein thrombosis after leg injury requiring immobilization. *N Engl J Med*. 2002;347(10):726-30.