

شکستگی معکوس زیگونند: سرنخی برای ضایعات رباط متقاطع پستی در شکستگی پلاتو تی بیا

(گزارش یک مورد)

*دکتر فردین میرزاتلوعی

«دانشگاه علوم پزشکی ارومیه»

خلاصه

در این گزارش بیماری که شکستگی پلاتو خارجی تی بیا داشت و اوالسیون رباط متقاطع پستی در پرتونگاری اولیه از دید پنهان مانده بود، ارائه می‌شود. همچنین این بیمار شکستگی معکوس زیگونند در پلاتو تی بیا داشت. بعد از جاناندازی باز و تثبیت داخلی شکستگی پلاتو تی بیا، اوالسیون رباط متقاطع مشخص شد. بیمار جراحی مجدد برای کندگی رباط متقاطع را قبول نکرد. در اینجا گزارش‌های قبلی همراهی شکستگی معکوس زیگونند با اوالسیون رباط متقاطع پستی تایید شده و برای اولین بار همراهی آن با شکستگی پلاتو تی بیا معرفی می‌شود.

کلمات کلیدی: رباط متقاطع پستی، شکستگی تی بیا

دریافت مقاله: ۹ ماه قبل از چاپ؛ مراحل اصلاح و بازنگری: ۱ بار؛ پذیرش مقاله: ۲ ماه قبل از چاپ

Reverse Segond Fracture: A Clue for PCL Injury in Tibia Plateau Fracture

(Report of One Case)

* Fardin Mirzatolouei, MD

Abstract

We report a case of lateral tibia plateau fracture whose PCL avulsion was missed in primary radiographic studies. He had also reversed type of Segond fracture in medial tibia plateau. After open reduction-internal fixation of plateau fracture, the posterior tibia instability disclosed the PCL avulsion. Patient didn't accept reoperation for PCL avulsion. We confirm the primary reports about association of reverse Segond fracture with PCL injuries. This association has not been previously reported in presence of tibia plateau fracture.

Keywords: Posterior cruciate ligament; Tibial fracture

Received: 9 months before printing ; Accepted: 2 months before printing

قرینه زیگونند بود تحت نام زیگونند معکوس^۲ نامیده شد و همراهی آن با اوالسیون رباط متقاطع پستی معرفی گردید^(۱،۱۱،۱۲). تاکنون همراهی شکستگی زیگونند معکوس با شکستگی پلاتو تی بیا و اوالسیون رباط متقاطع پستی گزارش نشده است. هدف از این گزارش نشان دادن اهمیت زیگونند معکوس در شناسایی اوالسیون رباط متقاطع پستی در شکستگی‌های پلاتو تی بیا بود.

شکستگی‌های پلاتو تی بیا اکثراً با ضایعات رباطی همراه هستند^(۱،۲). احتمالاً علت این امر ادامه یافتن نیروی وارده به زانو حتی بعد از ایجاد شکستگی است. در این مورد رباط‌های متقاطع می‌توانند پاره شده و بر روند درمان تاثیر بگذارند^(۳،۴). همراهی شکستگی زیگونند با آسیب رباط متقاطع جلویی در متون توضیح داده شده است^(۵-۸). در سال ۱۹۹۷ «هال»^۱ و همکاران گزارشی از کندگی قطعه‌ای از استخوان در پلاتو مدیال تی بیا را در یک بیمار ارائه نمود که قرینه زیگونند سمت لترال بود^(۹). این شکستگی که

1. Hall

2. Reverse segond

*Orthopaedic Surgeon, Orthopaedic Department, Urmia University of Medical Sciences, Urmia, IRAN.

Corresponding author: Fardin Mirzatolouei, MD
Shahid Motahari Hospital, No34, Shahid Asghari ally, Emamat Blvd, Urmia, Iran
Email: fardin_tolouei@yahoo.com

معرفی بیمار

بیمار چتر باز ۲۸ ساله‌ای بود که به هنگام فرود آمدن نامناسب دچار آسیب زانوی راست شد. معاینات اولیه در اورژانس بیمارستان، یک زانوی متورم و اکیموتیک در سمت مدیال و لترال (شکل ۱)؛ و پرتونگاری، شکستگی پلاتو لترال تی‌بیا را نشان داد (شکل ۲). شکستگی - کندگی رباط متقاطع به علت تکنیک بد پرتونگاری از دید پنهان ماند. سی‌تی‌اسکن اورژانس موید شکستگی پلاتو لترال تی‌بیا بود (شکل ۳). ام‌آر‌آی انجام شد ولی توجه کم به قطعه کنده شده صورت گرفت (شکل ۴). جاناندازی باز و تثبیت داخلی شکستگی پلاتو تی‌بیا انجام شد. معاینه بعد از عمل ناپایداری به سمت عقب تی‌بیا^۱ را نشان داد. با دقت بیشتر در پرتونگاری، اوالسیون رباط متقاطع پشتی و کندگی قسمت کوچکی از پلاتو مدیال تی‌بیا مشخص شد. نیاز به عمل مجدداً به بیمار گفته شد ولی بیمار عمل مجدد را نپذیرفت و بیمارستان را ترک کرد. وی پس از یک سال برای خارج ساختن پلاک کارگذاری شده مراجعه نمود (شکل ۵). در آن زمان تنها شکایت بیمار درد خفیف جلوی زانو بود. در معاینه آخر ناپایداری به سمت عقب تی‌بیا وجود داشت. ام‌آر‌آی بعد از

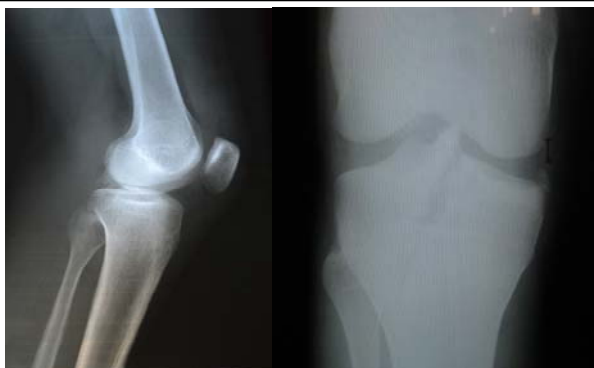خارج ساختن وسیله، جوش نخوردگی قطعه کنده شده رباط متقاطع را نشان داد.

بحث

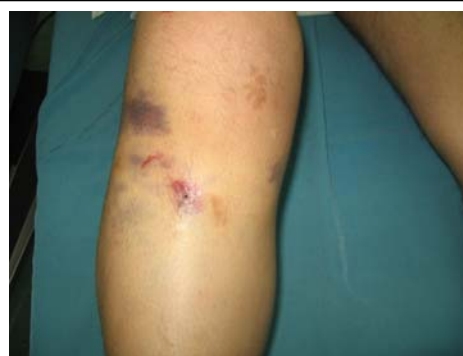در سال ۱۹۸۷ «پاول زیگوند»^۲ شکستگی زیگوند را به دنیای طب معرفی کرد^(۱۳). چند سال بعد از آن که ام‌آر‌آی رابطه نزدیک شکستگی زیگوند را با پارگی رباط متقاطع جلویی نشان داد، نام این شکستگی وارد کتب ارتوپدی شد. در سال ۱۹۹۷ «هال» و همکاران، زیگوند معکوس را معرفی کرد^(۹). این شکستگی اگر چه بسیار نادر است ولی تصویر آینه‌ای زیگوند به لحاظ مکانیسم ضایعه و تخریب آناتومیک است. در برخی گزارش‌ها همراهی زیگوند معکوس با اوالسیون رباط متقاطع پشتی ذکر شده است^(۹،۱۰).

امروزه مکانیسم شکستگی زیگوند، چرخش به داخل تی‌بیا در زمینه یک نیروی وارده به صورت واروس به زانو است^(۹،۱۱). همان‌گونه که انتظار می‌رود مکانیزم پیشنهادی برای زیگوند معکوس

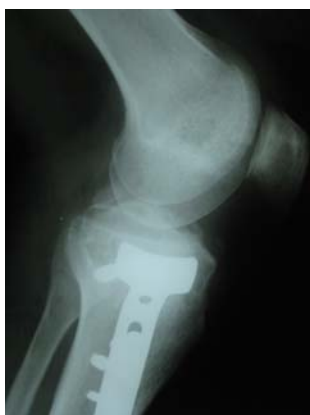1. Sagging
2. Paul Segond



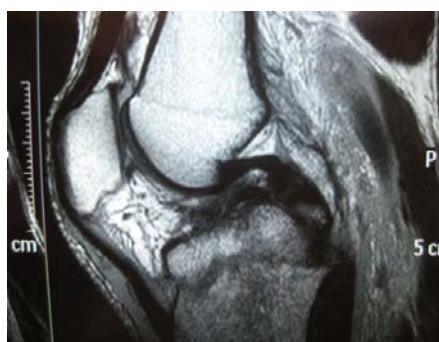شکل ۲. پرتونگاری قبل از عمل نمایانگر اوالسیون موجود در پلاتو مدیال تی‌بیا



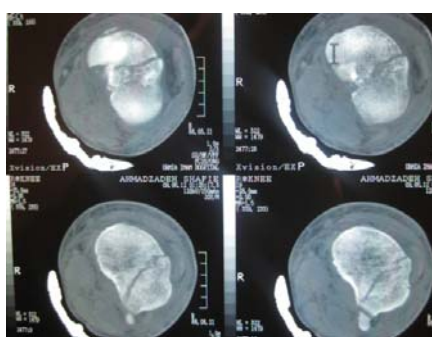
شکل ۱. اکیموز در سمت مدیال و لترال زانو



شکل ۵. جوش نخوردگی اوالسیون رباط متقاطع پشتی یک‌سال بعد از عمل



شکل ۴. ام‌آر‌آی قبل از عمل



شکل ۳. سی‌تی‌اسکن اوالسیون را مشخص نکرده است.

خصوصاً در غیاب ام‌آر‌آی باشد. به علت شیوع بسیار کم زیگونود معکوس هنوز نمی‌توان به صورت واضح ارتباط آن را با کندگی رباط متقاطع نشان داد ولی در بیشتر موارد معرفی شده زیگونود معکوس، اوالسیون رباط متقاطع نیز به همراه آن بوده است.

علی‌رغم اوالسیون رباط متقاطع و جوش نخوردن آن، بیمار در آخرین ویزیت شکایت اندکی از زانوی خود داشت و این بدان معنا بود که بیمار ما ضایعه شدید رباطی به صورت چند رباطی یا کندگی گوشه پشتی خارجی نداشت. «اسکوبدو»² و همکاران در گزارش خود اظهار نمود که زیگونود معکوس ارتباط نزدیکی با ناپایداری شدید رباطی در زانو دارد^(۱۰) در حالی که گزارش حاضر برخلاف این نظریه بود.

نتیجه‌گیری

طیف ضایعات مربوط به پلاتو تی‌بیا وسیع است. پارگی رباط‌های متقاطع ممکن است با این شکستگی همراه باشند. زیگونود معکوس می‌تواند سرنخی برای نمایان ساختن پارگی‌های رباط متقاطع پشی در شکستگی پلاتو تی‌بیا باشد.

1. Cohen

2. Escobedo

نیز چرخش به خارج تی‌بیا در زمینه نیروی وارده به صورت والگوس به زانو است. مکانیسم ترومای این گزارش نیز منطبق بر همین مکانیسم است، علاوه بر آن که در این بیمار همراهی شکستگی پلاتو لترال تی‌بیا دلیل بیشتری بر وارد آمدن نیروی والگوس بر زانو بود. نیروی والگوس در صورت ادامه، می‌تواند باعث اوالسیون رباط متقاطع گردد که در این مورد نیز اتفاق افتاده بود. «کوهن»^۱ و همکاران مکانیسم دیگری را برای زیگونود معکوس معرفی کرده بود^(۱۲). در گزارش او زیگونود معکوس نتیجه درگیر شدن کندیل مدیال فمور بر روی پلاتو تی‌بیا بود و وجود شکستگی پلاتو لترال تی‌بیا در بیمار ما نظر او را اثبات نکرد. در نظر ما مکانیسم زیگونود معکوس عمدتاً نیروی والگوس توام با چرخش به خارج تی‌بیا است و این نیرو عامل شکستگی پلاتولترال، کندگی رباط متقاطع پشتی و شکستگی زیگونود معکوس ناشی از اوالسیون توسط کپسول مفصلی نیز می‌باشد.

شکستگی زیگونود معکوس به صورت ایزوله نیازی به درمان جراحی ندارد. این شکستگی توسط اوالسیون لایه عمقی MCL ایجاد می‌شود و می‌تواند به صورت ایزوله باشد. در واقع اهمیت این شکستگی در ارزش تشخیصی آن است. این شکستگی می‌تواند اندیکاتور خوبی برای وجود اوالسیون رباط متقاطع

References

1. Gardner MJ, Yacoubian S, Geller D, Pode M, Mintz D, Helfet DL, Lorich DG. Prediction of soft-tissue injuries in Schatzker II tibial plateau fractures based on measurements of plain radiographs. *J Trauma*. 2006;60(2):319-23.
2. Honkonen SE. Indications for surgical treatment of tibial condyle fractures. *Clin Orthop Relat Res*. 1994;(302):199-205.
3. Marsh JL. Tibial plateau fractures. In: Bucholz RW, Heckman JD, Court-Brown C, eds. *Rockwood and Green's fractures in adults*. 7th ed. Philadelphia: Lippincott, Williams & Wilkins; 2010. p 1783-4.
4. Yoo JH, Kim EH, Yim SJ, Lee BI. A case of compression fracture of medial tibial plateau and medial femoral condyle combined with posterior cruciate ligament and posterolateral corner injury. *Knee*. 2009;16(1):83-6.
5. Falciglia F, Mastantuoni G, Guzzanti V. Segond fracture with anterior cruciate ligament tear in an adolescent. *J Orthop Traumatol*. 2008;9(3):167-9.
6. Ollat D, Marchaland JP, Mathieu L, Barbier O, Versier G. Is the Segond's fracture a reliable sign of anterior cruciate ligament (ACL) tear? A case report without associated ACL rupture. *Eur J Orthop Surg Traumatol*. 2009;19(3):203-6.
7. Campos JC, Chung CB, Lektrakul N, Pedowitz R, Trudell D, Yu J, Resnick D. Pathogenesis of the Segond

- fracture: anatomic and MR imaging evidence of an iliotibial tract or anterior oblique band avulsion. *Radiology*. 2001; 219(2):381-6.
8. Bahk MS, Cosgarea AJ. Physical examination and imaging of the lateral collateral ligament and posterolateral corner of the knee. *Sports Med Arthrosc*. 2006;14(1):12-9.
9. Hall FM, Hochman MG. Medial Segond-type fracture: cortical avulsion off the medial tibial plateau associated with tears of the posterior cruciate ligament and medial meniscus. *Skeletal Radiol*. 1997;26(9):553-5.
10. Escobedo EM, Mills WJ, Hunter JC. The "reverse Segond" fracture: association with a tear of the posterior cruciate ligament and medial meniscus. *AJR Am J Roentgenol*. 2002;178(4):979-83.
11. Engelsohn E, Umans H, Difelice GS. Marginal fractures of the medial tibial plateau: possible association with medial meniscal root tear. *Skeletal Radiol*. 2007;36(1):73-6.
12. Cohen AP, King D, Gibbon AJ. Impingement fracture of the anteromedial tibial margin: a radiographic sign of combined posterolateral complex and posterior cruciate ligament disruption. *Skeletal Radiol*. 2001;30(2):114-6.
13. Segond P. Recherches cliniques et expérimentales sur les épanchements sanguins du genou par entorse. *Bureaux du Progrès médical*; 1879;7:297-9.